

Alveoler Hidatid Hastalığı " Vaka Takdimi "

ALVEOLAR HYDATID DISEASE "CASE REPORT"

i. Hakan KULAÇOĞLU*, Erhan REİS*, Hasan YAVUZ*, Nuri Aydın KAMA*

* Ankara Numune Hastanesi 4. Cerrahi Kliniği, ANKARA

ÖZET

Alveoler Hidatid Hastalığı malign tümör davranışına sahip nadir bir parazitik enfestasyondur. Etkeni Echinococcus multilocularis olan hastalık %90'dan fazla oranda karaciğere yerleşir. İki yıldır süregelen karın sağ üst kadranda ağrısı yakınması ile başvuran 62 yaşındaki kadın hastada, ince iğne aspirasyon biopsisi ile desteklenen ultrasonografik ön tanı ile ameliyata alınarak genişletilmiş sağ hepatektomi operasyonu uygulandı. Postoperatif dönemde sorunu olmayan hasta iki yıllık albendazol tedavisi başlanarak taburcu edildi. Hastanın on aylık kontrolü sırasında nükse rastlanmadı.

Anahtar Kelimeler: Alveoler hidatid hastalığı, karaciğer rezeksiyonu, benzimidazol türevleri.

T Klin Gastroenterohepatoloji 1995, 6:152-155

Etkeni Echinococcus multilocularis olan alveoler hidatid hastalığı (AHH) biyolojik olarak malign tümör davranışına sahip bir parazitik hastalıktır (1,2,3). Yerleşim yeri %90'dan fazla oranda karaciğerdir (1,3,4,5). Hastalık parazitin larval formuyla oluşur. Ana konakçı tilki, kurt ve köpek, ara konakçılar ise kemirgenlerin (rodentia) değişik familyalarına giren türlerdir. Evcil kedi ve köpekler de parazitin yaşam siklusunda arakonakçı olarak yer alabilirler (3,4,5,6,7). İnsan ise rastlantısal arakonaktır (7).

AHH dünya üzerinde Alaska, Kanada, Sibiryaya, Japon Hokkaido Adası, Orta Avrupa ve İskandinavya gibi endemik alanlarda sıkça görülmektedir (4,8,9). Ülkemizde bildirilen vakaların büyük çoğunluğu, soğuk iklimde

Geliş Tarihi: 07.02.1995

**Yazışma Adresi: Nuri Aydın KAMA
6. Cadde 29/2
Bahçelievler/ANKARA**

SUMMARY

Alveolar hydatid disease is a rare parasitic infestation which behaves as a malignant tumor. It is caused by Echinococcus multilocularis and located in the liver more than 90% of the cases. A sixty-two years old female was hospitalized with complaint of right upper quadrant pain for the last two years. The diagnosis was done by an abdominal ultrasonographic examination which confirmed by fine needle aspiration biopsy. Thus, an extended right hepatectomy was performed. A two-year albendazole therapy was started when the patient was discharged without any complication. There has been no sign of recurrence on her ten months of follow-up.

Key Words: Alveolar hydatid disease, hepatic resection, benzimidazole derivatives.

T Klin J Gastroenterohepatol 1995, 6:152-155

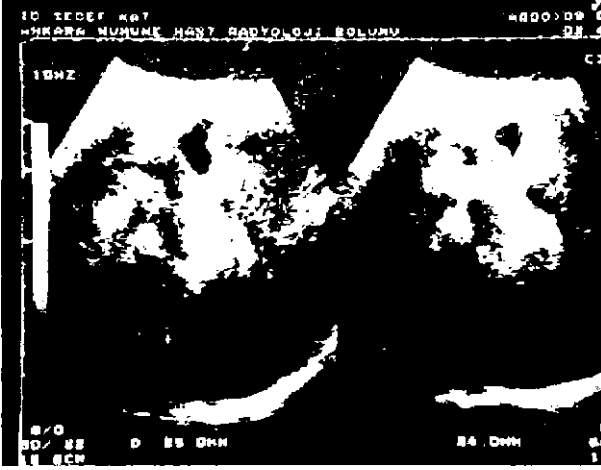
sahip ve dağlık bir bölge olan, Doğu Anadolu'dandır (3,6).

Bu yazıda, genişletilmiş sağ hepatektomi ameliyatı uygulanan bir AHH vakası sunularak, hastalığın tanınal yaklaşımı, çağdaş tedavisi ve kemoterapi uygulaması gözden geçirilmiştir.

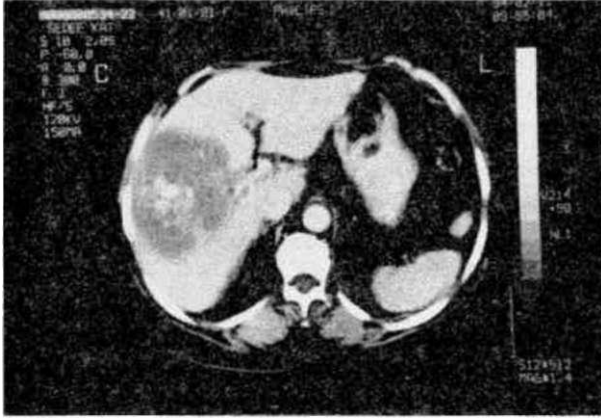
VAKA TAKDİMİ

Kars Hinden, iki yıldır sürmekte olan sağ üst kadranda ağrısı yakınması ile gelen 62 yaşında, bayan hasta kliniğe yatırıldı. Fizik muayenede sağ subkostal hassasiyet dışında bulgu yoktu. Kan biokimyası, alkalen fosfataz yüksekliği (164 Ü/lit, normal sınırlar: 30-90) dışında normaldi. Ultrasonografi, bilgisayarlı tomografi ve selektif hepatik anjiyografi çalışmaları sonucunda verilen ön tanılar hepatoma veya tromboze kavernoöz hemangloma idi (Şekil 1,2,3). İndirekt hemaglutinasyon testi 1/400 titrede (+) iken, HBsAg (-) ve Alfafetoprotein ve CEA düzeyleri normal sınırlardaydı.

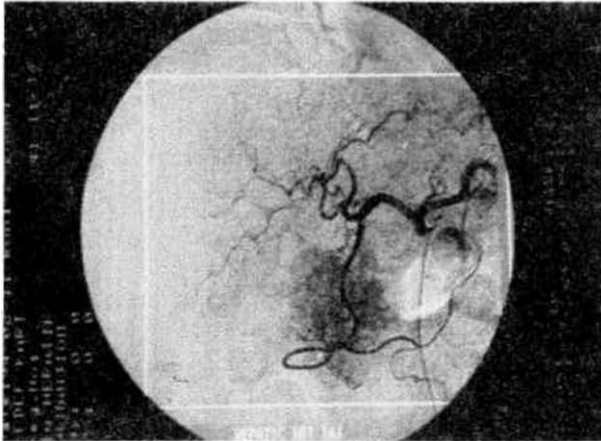
Ayrıca tanıda karşılaşılan güçlük üzerine hastanın verilerinin daha deneyimli bir gastroenteroloji merkezine danışılmasına karar verildi. Yinelene ultrasonografik




Şekil 1. Ultrasonografik inceleme: Karaciğer sağ leb posterior segmentte 8.5x8 cm. boyutlarında, hiperekojen, içinde yer yer hipoeoik ve kalsitiye alanlar içeren soiid kitle lezyonu



Şekil 2. Kitlenin tomografik incelemesi: Karaciğer sağ fobda, sol lob medial segmente de uzanım gösteren, yaklaşık 9 cm. çapında, ortasında kalsitiye alan bulunan, lobule, sınırları keskin olmayan, hipodens. heterojen kitle lezyonu.



Şekil 3. Hapatik Anjiografi: Karaciğer sağ lob laterala kesimde normalde beklenen hepatik vasküler yapılar izlenememektedir. Avasküler yapıda kitle lezyonu.



Şekil 4. Rezeksiyon materyalinin makroskopik görünümü.

incelemenin ön tanısı "Alveoler hidatid hastalığı" şeklindeydi ve aynı seansta alınan ince iğne aspirasyon biopsisi raporu da bu görüşü destekliyordu.

Bu bulgularla hastaya laparotomi yapıldı. Gözlemde, karaciğer sağ lobunun büyük kısmını tutan ve sol lobun medial segmentini atake eden, oldukça sert kıvamda, kesit yüzeyi sarımsı görünümde, 15x10x10 cm. boyutlarında tümoral kitle saptandı (Şekil 4). Bunun üzerine genişletilmiş sağ hepatektomi ameliyatı gerçekleştirildi. Histopatolojik tanı AHH şeklinde rapor edildi. Ameliyat sonrası dönemde sorunu olmayan hasta postoperatif 21. günde, iki yıllık albendazol profilaksisi başlanarak taburcu edildi. Hastanın 6 aylık izleminde sorunu olmadı.

TARTIŞMA

İlk kez 1885 yılında Virchow tarafından tanımlandığı bildirilen (10) AHH yavaş ilerleyen ancak çevre dokulara invazyonu ve uzak organ metastazları ile biyolojik olarak malign davranış gösteren bir hastalıktır (2,3,8). Tümör komşuluk yolu ile porta hepatitis ve vana cava Inferiora yayılabilmesinin ötesinde akciğer, beyin gibi uzak organlara da metastaz yapabilir (3,8,9,11,12).

Karaciğerdeki lezyon, Echinococcus granulosus kistin aksine, az miktarda jelatinimsi sıvı içerir (4,6). Skolekse rastlanmaz (6). Makroskopik olarak sert, solid bir kitle olup kapsülü yoktur. Keski yapıldığında ortası nekroz alanları içeren sarımsı, sınırları kestirilemeyen, komşu dokulara uzantılar gösteren bir özelliğe sahip olduğu görülür (8,13).

Hastalığın klinik seyrinde en sık olarak sağ üst kadranda ağrısı, hepatomegali ve sarılık yer alır. Bazı ilerlemiş vakalarda asit, ateş ve anemi de görülebilir (3,6,8,12).

Hastamızın tek yakınması sağ üst kadranda ağrısı idi ve erken saptanmış bir vaka olarak küratif cerrahi tedavi şansına sahipti.

AHH'nın erken tanısı endemik bölgelerde yapılacak serolojik taramalar ile mümkün olabilir. En spesifik test, *E. multilocularis* antijeni ile yapılan EM2-ELISA testi olmakla birlikte, genelde kullanılan testler indirekt hemaglutinasyon ve "arc-5 double diffusion" testleridir. (14). Ülkemiz için en uygun olanı %80-90 oranında pozitif reaksiyon veren indirekt hemaglutinasyon testidir (3,12).

Görüntüleme yöntemleri içinde ultrasonografi ve bilgisayarlı tomografi tanıya oldukça yardımcıdır. Lezyon çoğunlukla düzensiz sınırlı, hipodens, ortasında yer yer likefiye ve kalsifiye alanlar içerir özelliindedir (8,12). Tanıda yararlı bir yöntem de ultrasonografi rehberliğinde alınan ince iğne aspirasyon biopsisidir. Lamine, kütiküler membran görülmesi serolojik testlerin desteğine gerek bırakmaksızın tanıya götürür (11,15).

Bizim hastamızda indirekt hemaglutinasyon testi 1/400 titrede pozitif olup 1/256 olarak belirtilen sınır değer (7) çok az üzerindeydi. Bu düşük titraj değeri ve testin başta sistiserkozis olmak üzere bazı patolojilerle çapraz reaksiyon vermesi (4) olasılığını göz önüne aldığımızda, hidatid hastalığı tanısına kolayca varamamıştık. Ayrıca görüntüleme yöntemlerinin verileri de bir hidatid hastalığı olasılığı halinde alveoler hidatid hastalığından çok daha sık karşımıza çıkan ve ilk akla gelen form olan *E. granulosus* kistin tipik ve kolay tanılabilen görüntüsü ile uyumlu değildi. Tanıya varabilmek ancak deneyimli bir merkezde yapılan ultrasonografik inceleme ve ince iğne aspirasyon biopsisi ile mümkün olabildi.

Tedavi edilmeyen vakalarda ortalama yaşam süresi 10 yıldır (1,10). Hastalığın gerçek tedavisi cerrahi rezeksiyon olup ancak erken yakalanan ve çevre dokulara yayılım göstermeyen olgularda kür şansı vardır. Küratif rezeksiyon oranı genelde %15 -40 olarak bildirilmiştir (1,3,9,10). En yüksek oran %58.3 ile Kasai'ye aittir (16). Son yıllarda karaciğer transplantasyonu da rezeksiyon yapılamayan ilerlemiş hastaların tedavisinde yer almaya başlamıştır (1,11).

E. granulosus kistinde olduğu gibi AHH'nda da önemli bir gelişme kemoterapötik ajanların kullanıma girmesidir, bunlar benzimidazol grubundan mebendazol ve albendazoldur (1,9,17). Kemoterapinin amaçları preoperatif uygulama ile rezeksiyon uygulanamayan ilerlemiş vakalarda palyasyon sağlamaktır (1). Önerilen dozlar, mebendazol için 40 mg/kg/gün ve albendazol için 10 mg/kg/gün veya 2x400 mg/gün'dür. (8,17). Profilaktik uygulamanın en az iki yıl sürmesi gerektiği bildirilmektedir (1). Yirmisekiz günlük ilaç kullanımı sonrasında 14 gün ara verilmesinin lökopeni ve hepatotoksitesite gibi yan etkileri önlediği düşünülmektedir (8,9). Kemoterapi ile ilgili tartışmalar sürmekle birlikte AHH konusunda en deneyimli merkezlerden biri olan İsviçre Echinococcosis Çalışma Grubu 1976 yılından beri albendazol protokolünü uygulamaktadır (1).

SONUÇ

AHH ender görülmekle birlikte karaciğerde yer kaplayan lezyonların ayırıcı tanısında göz önünde bulundurulması gereken bir hastalıktır. Hastalığın küratif tedavisi cerrahi rezeksiyon olup nüks gelişimini önlemek için profilaktik kemoterapi uygulaması da önerilmektedir.

KAYNAKLAR

1. Ammann RW, Swiss Echinococcosis Study Group. Improvement of liver resectional therapy by adjuvant chemotherapy in alveolar hydatid disease. *Parasitol Res* 1991; 77:290-3.
2. Goldman I, Brandborg L, Parasitic diseases of the liver. In: Boyer Z, ed. *Hepatology*. 2nd ed. Philadelphia: WB Saunders, 1990:1061-85.
- 3- Akinoğlu A, Demiryürek H, Güzel C. Alveolar hydatid disease of the liver. A report on thirty-nine surgical cases in Eastern Anatolia, Turkey. *Am J Trop Med Hyg* 1991; 45(2): 182-9.
- 4- Markell EK, Voge M, John DT, eds. *The cestodes*. In: *Medical parasitology*. 7th ed. Philadelphia: WB Saunders, 1992:244-54.
5. Unat EK, ed. *Echinococcus multilocularis* ve parazitliği. Tıp Parazitolojisi. 3. baskı. İstanbul: İÜTF Yay., 1982:474-9.
6. Merdivenci A, Aydınöğlü K, ed. *Alveoler kist. Hidatidoz*. İstanbul: İÜTF Yay., 1982:280-312.
7. Koneman EW, ed. *Parasitology*. In: *Introduction to diagnostic microbiology*. Philadelphia: JB Lippincot, 1994:409-39.
8. Rausch RL, Wilson JF, Schantz PM et al. Spontaneous death of *Echinococcus multilocularis*: Cases diagnosed serologically (by EM2, ELISA) and clinical significance. *Am Trop Med Hyg* 1987;36(3):576-85.
9. Wilson JF, McMahon BJ, O'Gorman MA. Consequences of continuous mebendazole therapy in alveolar hydatid disease with a summary of ten-year clinical trial. *Ann Trop Med Parasitol* 1986;80(4):403-19.
10. Ammann R. Alveolare Echinokokkose: Therapie mittels Chirurgie, Chemotherapie oder Kombination von beiden? *Langenbecks Arch Chir* 1992;377:65-7.
11. Partensky C, Landraud R, Vallette PJ et al. Radical and nonradical resection for alveolar echinococcosis: Report of 18 cases. *World J Surg* 1990;14:654-9.
12. Gökçe Ö. Alveolar kist hidatik Sayek i, ed. *Temel Cerrahi*. Ankara: Güneş Kitabevi, 1991:909-11.
13. Schwartz SI, ed. *Liver*. In: *Principles of surgery*. 6th ed. New York: McGraw Hill, 1994:1319-66.
14. Gottstein B, Schantz PM, Wilson JF. Serological screening for echinococcus multilocularis infections with ELISA (letter). *Lancet* 1985; May 11:1097-8.
15. Saul SH. Masses of the liver. In: Sternberg SS ed. *Diagnostic Surgical Pathology*. New York: Raven Press, 1994:1517-80.

16. Kasai Y, Koshino I, Kawashini N et al. Alveolar echinococcosis of the liver Studies on 60 operated cases. Ann Surg 1980;191:145-52.

17. Schroder R, Robotti G. New aspects in the management of alveolar echinococcosis involving the liver. World J Surg 1986;10:968-73.