

# Maksilla ve Mandibulayı Tutan Arteriovenöz Malformasyonun Palyatif Tedavisi - Vaka Raporu

## THE PALIATIVE TREATMENT OF AN ARTERIOVENOUS MALFORMATION WHICH INVOLVES MAXILLA AND MANDIBLE - A CASE REPORT

Barış ŞİMŞEK\*, Şule YÜCETAŞ\*\*, Erhan ILGIT\*\*\*

\* Dr., Gazi Üniversitesi Dişhekimliği Fakültesi Ağız, Diş, Çene Hastalıkları ve Cerrahisi AD, Arş.Gör.,

\*\* Prof.Dr., Gazi Üniversitesi, Dişhekimliği Fakültesi Ağız, Diş, Çene Hastalıkları ve Cerrahisi AD. Öğr. Üyesi,

\*\*\*Prof.Dr., Gazi Üniversitesi, Tıp Fakültesi Radyodiagnostik AD, Öğr. Üyesi, ANKARA

### Özet

**Amaç:** Çenelerin arteriovenöz malformasyonları oldukça seyrek görülen lezyonlardır ve %50'sinden fazlası baş ve boyun bölgesinde görülürler. Maksiller ve mandibuler arteriovenöz malformasyonlar fasiyal şişliğe, dişlerde sallanmaya veya kanamalara yol açabilirler. Bu vaka raporunda sağ üst çene molar bölgede vasküler malformasyonlu bir hastaya uygulanan palyatif tedavi yöntemi tartışılmıştır.

**Olgu Sunumu:** Sağ tarafında alt ve üst çenede lokalize ağrılı vasküler malformasyonu olan 17 yaşında kadın hasta selektif anjiyografi ve embolizasyon yöntemleri kullanılarak palyatif olarak tedavi edilmiştir.

**Sonuç:** Selektif anjiyografi ve embolizasyon arteriovenöz malformasyonların teşhis ve tedavisinde kullanılır. Arteriovenöz malformasyon olan taraftaki her diş çekiminde embolizasyon planlanmalıdır. Embolizasyonu takiben cerrahi işlem arteriovenöz malformasyonların tedavisinde uygulanabilir.

**Anahtar Kelimeler:** arteriovenöz malformasyon, Anjiyografi, Embolizasyon

T Klin Diş Hek Bil 2003, 9:104-108

### Summary

**Purpose:** Arteriovenous malformations (AVMs) of the jaws are extremely rare lesions and more than 50% of all AVMs are located in the head and neck region. Arteriovenous malformations of the maxilla and mandible may cause facial swelling, loose teeth, or hemorrhage. In this case report, a paliative treatment method which was applied a patient who was suffered a severe pain in her right maxiller molar region was discussed.

**Case Report:** A 17 year old female patient who has a painful vascular malformation which was located in her right maxillar and mandibular region was treated paliatively by using selective angiography and embolization.

**Conclusion:** Selective angiography and embolization play a very important role in their diagnosis and treatment. Embolization should be planned before every tooth extraction on the side of the AVMs. Surgery following embolization can be performed for the treatment of the AVMs.

**Key Words:** Arteriovenous malformation, Angiography, embolization

T Klin J Dental Sci 2003, 9:104-108

Tüm vasküler malformasyonların %50'sini intraosseos maksillofasiyal arteriovenöz malformasyonlar oluşturur (1). Arteriovenöz malformasyonlar en sık baş boyun bölgesinde karşımıza çıkarlar. Lezyon çocukla orantılı büyür, bazen de sadece derideki lekelerin altında gizli kalır, farkına varılmaz. Lokal travma, eksizyon, ya da puberte veya hamilelik gibi hormonal değişikliklere bağlı ani büyüme görülebilir (2-6). Sıklıkla ani başlayan ağrı özellikle fasial kemikleri tutan lezyonlarda izlenir. Etkilenmiş derinin ısısı yükselmiş ve lekeli

görünümlüdür. Minör travmalar sonrası rekürrent kanamalar hayatı tehdit edici rol oynayabilir. Kraniofasiyal arteriovenöz malformasyonlarda osseos yapıların destrüksiyonu mevcuttur. Mandibula ve maksillada bazen asemptomatik olabildiği gibi bazen pulsatile şişme, lokalize zonklayıcı ağrı, diş ağrısı ve ani hemoraji oluşturabilir (2,4,7,8). Radyolojik olarak anjiyografide diffüz görüntü verirler. Eksternal karotid arter ve dallarının diagnostik ve terapötik katerizasyonu vasküler lezyonların tedavisinde önemli bir yöntemdir (4,9). Anjiyografi

Anjiyografi lezyonun sınırlarını çizer ve arteriyel birleşimlerini gösterir. Vasküler malformasyonlar esnektiler, basınç uygulandığında boşalırlar (5,9).

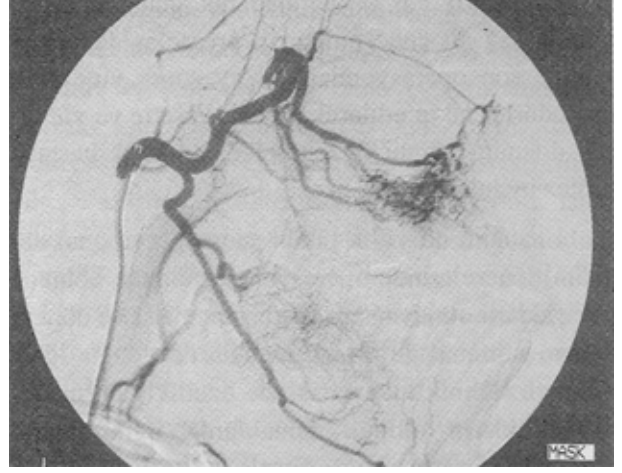Arteriovenöz malformasyonlarda tedavi zordur. Bu lezyonlar iyi huylu yapıda olmalarına rağmen nüks gösterirler ve bu nedenle geniş rezeksiyon gereklidir. Tekrarlayan kanama, ağrı, basınç, iskemik ülserasyon, konjestif kalp yetmezliği gibi semptomlar oluşabilir (1,4).

İntrakranial anomaliler için selektif arteriografi ve embolizasyon ilk olarak Djindjian ve arkadaşları tarafından 1977'de tanıtılmıştır (9). Selektif embolizasyon, cerrahi müdahale ve kombine uygulama olarak üç şekilde tedavi planlanabilir. Fasiyal iskeletin vasküler anatomisi karmaşık olduğundan tedavi planı öncesi anjiyografi zorunludur (4-5,9).

Bu vaka raporunda sağ üst çene molar bölgede şiddetli ağrı şikayeti olan vasküler malformasyonlu bir hastaya uygulanan palyatif tedavi yöntemi anlatılmaktadır.

### Vaka Raporu

17 yaşındaki bayan hasta sağ üst çenesinde molar bölgedeki dişlerden şiddetli ağrı şikayeti ile kliniğimize başvurmuştur. Hastanın klinik muayenesinde ekstraoral olarak sağ taraf yanak bölgesinde geniş bir alana yayılan, hastada doğumda ortaya çıktığı öğrenilen ve gelişimini takiben büyüdüğü bildirilen şişlik ve kızarıklık gözlenmiştir. İntraoral olarak sağ alt ve üst çenelerde özellikle premolar ve molar bölgeyi içine alan kanamalı, normal mukosa renginden oldukça koyu kırmızı renkte dişeti görülmüştür. 1.molar dişte daha önce gittiği doktor tarafından yapılan bir amalgam dolguya rastlanmış, yapılan perküsyonda ilgili dişte ağrı gözlenmiştir. Dişlere yapılan vertikal yöndeki baskı sonucu üst ve alt molar ve premolar dişlerin spongiöz bir yapıya gömülür gibi bir hareket verdiği fark edilmiştir. Hastadan alınan anamnezde spontan kanamaların büyüme ve gelişime paralel olarak azaldığı, travma gibi tetikleyici faktörler olmadığı sürece kanamanın oluşmadığı öğrenilmiştir. Tanıyı güçlendirmek ve cerrahi işlem sırasında oluşacak kanamayı kontrol altına alabilmek amacı ile hasta



Şekil 1. İnternal maksiller arter anjiyografisi; erken arteriyel faz.

anjiyografi ve embolizasyon için G.Ü. Radyodiagnostik AD'na gönderilmiştir.

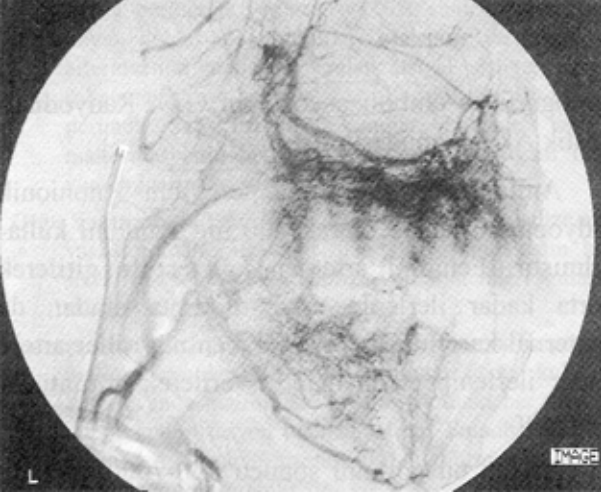
Anjiyografik görüntüleme için nonionik radyoopakt madde olarak 300 mg İyot/ ml kullanılmıştır. Femoral arterden kateter ile girilerek aorta kadar ilerlenip arkus aortaya oradan da eksternal karotid artere ve takiben maksiller artere kadar ilerlenip etken madde verilerek görüntü alınmıştır.

Alınan bu görüntü sonucu 300-700µ çapında partikül halinde Polivinil Alkol kullanılarak selektif embolizasyon yapılmasına karar verilmiştir. Anjiyografide uygulanan yöntem ile maksiller artere kadar ilerlenip kateter küçültülerek süperselektif embolizasyona geçilmiştir. Embolizasyon yapılırken amaç lezyonu besleyen arterleri tıkamak değil yatağı tıkamak olduğundan süperselektif embolizasyon uygulanmıştır (Şekil 1,2,3,4). Embolizasyon sağlandıktan sonra genel anestezi altında hastanın sağ üst molar ve premolar dişleri çekilmiş, kanama kontrolü yapıldıktan sonra hasta taburcu edilmiştir.

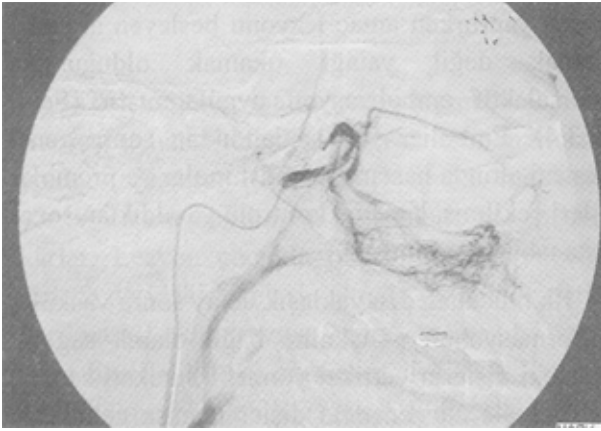
İlk müdahaleden yaklaşık üç ay sonra vasküler malformasyonun gelişimine bağlı olarak sağ alt çenedeki dişlerin vertikal yöndeki hareketi sonucu üst çene ile alt çenedeki dişler teması gelmiş ve hastada iritasyona bağlı spontan kanamalar başlamıştır. Hastaya önce anjiyografi ardından emboli-

zasyon (Şekil 5,6,7) uygulanarak genel anestezi altında sağ alt çene molar ve premolar dişler çekilmiş, son operasyondan iki ay sonra yine aynı prosedürler takip edilerek alveoler krette ve yumuşak dokuda cerrahi düzeltmeler yapılarak hastaya protez uygulanmıştır.

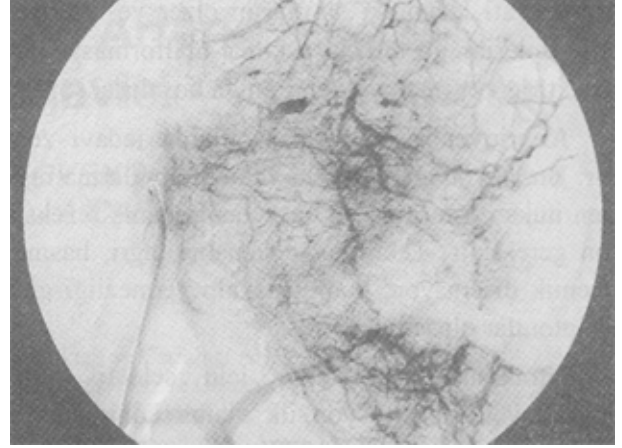
Hastanın iki yıllık takibi sonucu hormonal değişim dönemlerinde operasyon uygulanan bölgede çok şiddetli olmayan ağrı ve basınç hissi ve dönem dönem minimal de olsa kanamaların olduğu öğrenilmiştir. Klinik muayenesinde özellikle hormonal değişikliklerin olduğu zamanlarda ilgili tarafta ciltte ve intraoral olarak dişetinde kızarıklığın art-



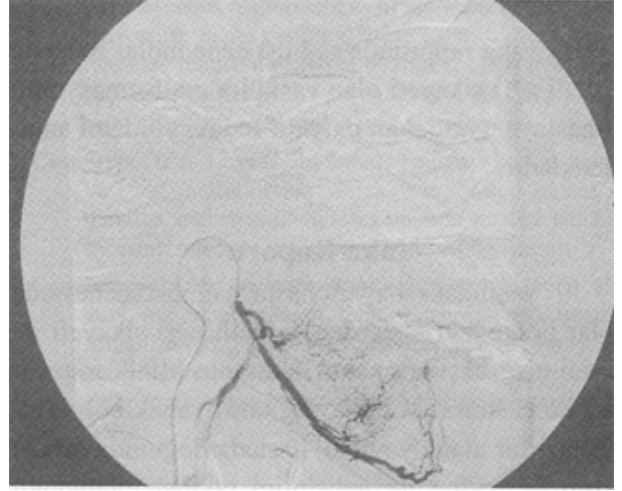
Şekil 2. İnternal maksiller arter anjiyografisi; geç arteriyel faz.



Şekil 3. Superior alveoler dal superselktif embolizasyon.



Şekil 4. Superior alveoler dal superselktif embolizasyon sonrası geç faz görüntü; premolar ve molar seviyede devaskularizasyon.

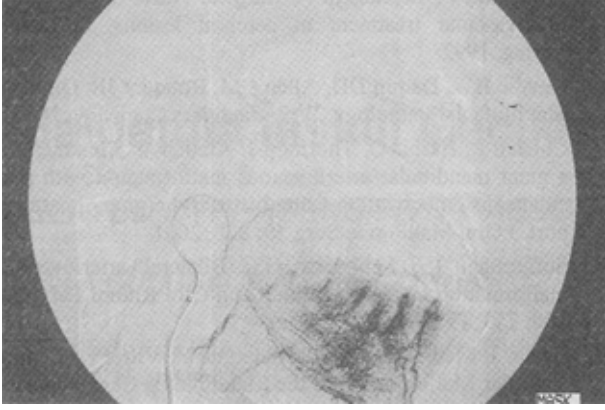


Şekil 5. İnter alveoler arterin superselektif anjiyografisi; erken arteriyel faz.

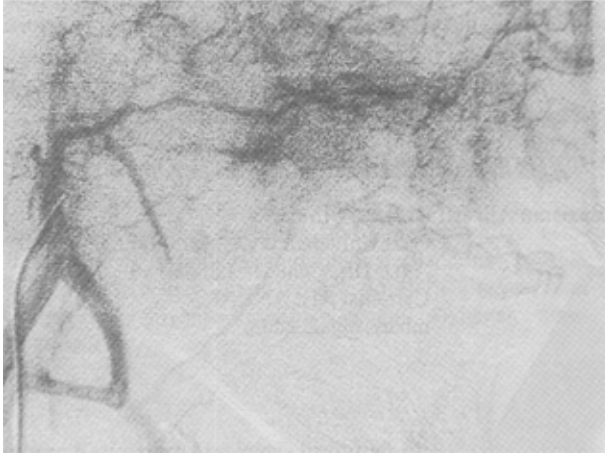
tığı izlenmiştir. Alt ve üst dişsiz alveoler kemik vasküler malformasyonun etkisi ile vertikal yönde hareketlenmiş ve iki dişsiz alan arasındaki mesafe azalmış, üst premolar dişin alt dişsiz krette basısı sonucu kanamaların oluştuğu görülmüştür.

### Tartışma ve Sonuç

Vasküler malformasyonların tedavisi embolik, küratif, palyatif yada cerrahi öncesi uygulanabilir. Primer tedavi olarak rezeksiyonun çok hasar verici olabileceği düşünülen geniş lezyonlarda non-absorbable materyallerle embolizasyon uygula-



**Şekil 6.** Inferior alveoler arterin supraselektif anjiyografisi; geç arteriyel faz.



**Şekil 7.** Embolizasyon sonrası görüntü; alt çenede belirgin devaskularizasyon.

nabilir. Polivinil alkol köpük granülleri non-absorbable materyaller içerisinde en sık kullanılanı olup diğerleri de liyofilize duramater ve çelik bilyalardır. Kan dolaşımı embolik maddeyi lezyonun merkezine taşıyarak ilk önce en küçük damarları bloke eder ve bu olay en içten dışa doğru devam eder. İntraarteriyel embolizasyon aynı zamanda kanama, ağrı ve iskemik ülserasyon gibi semptomları olan rezeksiyonu zor AVM'da da tercih edilebilir. High flow anomalilerde kan akımının yeni yollar oluşturmasından dolayı selektif embolizasyon tek başına tedavi yöntemi olarak nadiren başarılı sonuçlar verir (4,9,10). Uzun dö-

nem başarı için AVM'nin total rezeksiyonu şarttır. Literatür incelenmesi yapıldığında baş boyun bölgesinde embolizasyonun daha çok travma veya cerrahi işlemler sonrası meydana gelen kontrol edilemeyen hemorajilerde uygulandığı görülmüştür. Vasküler malformasyonlarda cerrahi işlem indikasyonu, lezyonun büyüklüğü ve oluşturduğu komplikasyonlar açısından değerlendirilir (1,2,4-6,11). Baş, boyun bölgesinde görülen arteriovenöz malformasyonlarda preoperatif embolizasyon gerekli bir işlemdir. İnternal karotid arterden çok sayıda besleyici dal çıktığında veya arterin bağlanması veya embolizasyonu mümkün olmadığında baş ve boyun bölgesinde preoperatif embolizasyonun önemli bir yeri vardır (1,2,4). Bu vakada hastanın dişlerle ilgili sorununu gidermek için maksilla ve mandibuladaki arteriovenöz vasküler malformasyona selektif embolizasyon kaçınılmaz olmuş, cerrahi işlem sırasında ve sonrasında vasküler malformasyona bağlı herhangi bir komplikasyon gelişmemiştir.

Vasküler malformasyonların hemanjiyomlar ile ayırıcı tanısı yapılmalıdır. Klinik olarak ayırıcı tanıda en önemli kriter hastanın hikayesidir. Vasküler malformasyon doğumda gözlensin veya gözlenmesin büyüme hızı ile doğru orantılı olarak gelişim gösterir; hemanjiyom ise daha hızlı gelişir. Vasküler malformasyonlar yumuşak, kolayca basınç uygulanan ve dijital basınçla hızlı boşalan lezyonlardır; hemanjiyom ise sert ve süngerimsidir ve tümör basınçla kolay hareket ettirilemez. Vasküler malformasyonlar radyolojik olarak anjiyografide diffüz görüntü verirler; hemanjiyomalar ise anjiyografide iyi sınırlıdırlar (5-7,9). Tedavinin ilk aşamalarında hastaya hem klinik hem de radyolojik olarak hemanjiyoma ön tanısı konulmuş ve tedavi planı bu yönde uygulanmıştır. Ancak postoperatif dönemlerdeki kontrollerinde hastanın vermiş olduğu bulgular lezyonun hemanjiyom olmadığı, vasküler malformasyon olduğu izlenimini doğurmuştur. Operasyon sırasında ve sonrasında komplikasyon görülmemesine rağmen iki yıllık takip periyodlarında vasküler malformasyonu içeren kemik yapısında cerrahi işleme cevap olarak görülen büyüme ve hastanın hormonal değişim

dönemlerinde gösterdiği spontan kanamalar gibi klinik bulgular vasküler malformasyon tanısını kuvvetlendirmiştir.

Sonuç olarak, vasküler malformasyonların ciddi kanamalar açısından yüksek risk taşıyan lezyonlar olduğu, ağız içinde sebebi belirlenemeyen kanamalar olduğunda arteriovenöz malformasyon tanısının hatırdan tutulması ve diş çekimi ve insizyonel biyopsi gibi girişimler dahil tüm cerrahi uygulamalarda hastaya komplikasyonlardan koruyucu tedavi planlaması gerektiği unutulmamalıdır.

### KAYNAKLAR

1. Seccia A, Salgarello M, Farallo E, Falappa PG: Combined Radiological and Surgical Treatment of Arteriovenous Malformations of the Head and Neck. *Annals of Plastic Surgery* 43: 359, 1999
2. Jackson IT, Carreno R, Potparic Z, Hussain K: Hemangiomas, and Lymphovrenous Malformations: Classification and Methods of treatment. *Plast Recons Surg* 91: 1216, 1993
3. Kacker A, Heier L, Jones J: Large intraosseous arteriovenous malformation of the maxilla-a case report with review of literature. *Int J Prediatric Otorhinol* 52: 89, 2000
4. Fathi M, Manafi A, Ghenaati H, Mohebbi H: Large Arteriovenous high-flow mandibular malformation with exsanguinating dental socket haemorrhage: a case report. *J Cranio Maxillofac Surg* 25: 228, 1997
5. Lasjaunias P, Berenstein A: *Surgical Neuro-angiography. Endovascular treatment of cerebral lesions.* Springer-Verlag, 1992
6. Neville BW, Damm DD, Allen CM, Bouquot JE: *Oral and Maxillofacial Pathology.* W.B. Saunders Company, 2002
7. Corsten L, Bashir Q, Thornton J, Aletich V: Treatment of a giant mandibular arteriovenous malformation with percutaneous embolization using histoacrylic glue: a case report. *J Oral Maxillofac Surg* 59: 828, 2001
8. Sofferman RS, Summers, GS: Bilateral arteriovenous malformation of the mandible. *Ann Otol Rhinol Laryngol* 100: 759, 1991
9. Beziat J, Marcelino JP, Bascoulegue Y, Vitret D: Central Vascular Malformation of the Mandible: A Case Report. *J Oral Maxillofac Surg* 55: 415, 1997
10. Özdemir R, Alagöz Ş, Uysal AÇ, Ünlü RE, Ortak T, Şenşöz Ö: Intraosseous hemangioma of the mandible: a case report and review of the literature. *J Craniofac Surg* 13: 38, 2002
11. Resnick SA, Russell EJ, Hanson DH, Pecaro BC: Embolization of a life-threatening mandibular vascular malformation by direct percutaneous transmandibular puncture. *Head Neck* 14: 372, 1992

**Geliş Tarihi:** 21.05.2003

**Yazışma Adresi:** Dr.Barış ŞİMŞEK

Gazi Üniversitesi Dişhekimliği Fakültesi  
Ağız, Diş, Çene Hastalıkları ve  
Cerrahisi AD, ANKARA  
mbaris@gazi.edu.tr