

# Böbrek Transplantasyonu Sonrası 10. Yılda Nüks Eden Wegener Granülomatözü

## Recurrence of Wegener's Granulomatosis Ten Years After Renal Transplantation: Case Report

Dr. Zeki AYDIN,<sup>a</sup>  
Dr. Savaş ÖZTÜRK,<sup>a</sup>  
Dr. Meltem GÜRSU,<sup>a</sup>  
Dr. Aydın TÜRKMEN,<sup>b</sup>  
Dr. Işın KILIÇASLAN,<sup>c</sup>  
Dr. Rümeyza KAZANCIOĞLU<sup>a</sup>

<sup>a</sup>Nefroloji Kliniği,  
Haseki Eğitim ve Araştırma Hastanesi,  
<sup>b</sup>Nefroloji BD,  
<sup>c</sup>Patoloji AD,  
İstanbul Üniversitesi  
İstanbul Tıp Fakültesi, İstanbul

Geliş Tarihi/Received: 28.12.2009  
Kabul Tarihi/Accepted: 08.04.2010

*Bu olgu sunumu, "9. BANTAO Kongresi  
(18-22 Kasım 2009, Antalya)'nde  
poster olarak sunulmuştur.*

Yazışma Adresi/Correspondence:  
Dr. Zeki AYDIN  
Haseki Eğitim ve Araştırma Hastanesi,  
Nefroloji Kliniği, İstanbul,  
TÜRKİYE/TURKEY  
zekiaydindr@yahoo.com

**ÖZET** ANCA ilişkili sistemik vaskülit (AİSV)'ler nadir görülen fakat sıklıkla son dönem böbrek yetmezliğine yol açan hastalıklardır. Wegener granülomatözü (WG), solunum yolları ile böbrekleri tutabilen nekrotizan granülomatöz AİSV'lerden biridir. İmmünsüpresif tedaviye rağmen böbrek transplantasyonu sonrası nüksedebilir. Bu çalışmada transplantasyondan 10 yıl sonra nükseden bir olgu sunulmuştur. Olgumuz 54 yaşında bir erkekti. Ödem ve tansiyon yüksekliği dışında anormal bulgusu olmayan hastanın, 10 yıl önce nefritik sendrom ön tanısı ile yapılan biyopsi sonucu ve cANCA pozitifliği ile WG tanısı konmuştu. Hastaya 6 aylık hemodiyaliz tedavisinden sonra akra-ba olmayan canlıdan böbrek transplantasyonu yapılmıştı. Transplantasyondan 10 yıl sonra nefritik sendrom bulgularının ortaya çıkmış olduğu öğrenildi. Transplante böbrek biyopsi sonucu tekrar cANCA pozitifliği saptanması üzerine WG'nin nüksettiği teşhis edildi. AİSV'ler olgumuzda olduğu gibi son dönem böbrek yetmezliğine ilerleyebilmektedir. Son dönem böbrek yetmezliği gelişen hastalarda böbrek transplantasyonu iyi bir tedavi seçeneğidir. Transplantasyon sonrası sağkalım, diğer hastalardan farklı değildir. Negatif iken, cANCA pozitifliğinin gelişmesi, nefritik idrar sedimentinin ve azotlu madde retansiyonunun ortaya çıkması nüksü düşündürmelidir.

**Anahtar Kelimeler:** Wegener granülomatozisi; böbrek transplantasyonu; nüks

**ABSTRACT** Anti-neutrophilic cytoplasmic antibody (ANCA) associated systemic vasculitides (AASV) are rare diseases; but lead frequently to end-stage renal disease. Wegener granulomatosis (WG) is one of the necrotizing granulomatous AASV which may involve the respiratory tract and the kidneys. It may recur after renal transplantation in spite of immunosuppressive treatment. A case which recurred 10 years after transplantation is presented here. The case was a 54 years-old male. The patient who had no abnormal physical findings except edema and high blood pressure was diagnosed as WG 10 years ago due to cANCA positivity and findings in renal biopsy performed with the diagnosis of nephritic syndrome. He was transplanted from a living non-related donor after 6 months of hemodialysis treatment. Findings of nephritic syndrome recurred 10 years after transplantation. He was diagnosed to have recurrent WG due to cANCA positivity and pathological examination of the biopsy of transplanted kidney. AASV may progress to end-stage renal disease as in this case. Renal transplantation is a good treatment option in patients with ESRD. Post-transplant survival is not different from other patients. Nephritic urine sediment, retention of nitrogenous compounds and conversion of cANCA from negative to positive should remind recurrence.

**Key Words:** Wegener granulomatosis; kidney transplantation; recurrence

**Türkiye Klinikleri J Nephrol 2010;5(2):46-9**

**A**nti-nötrofil sitoplazmik antikor (ANCA) pozitifliği bazı sistemik nekrotizan vaskülitlerde görülmektedir. ANCA ilişkili sistemik vaskülit (AİSV)'ler nadir görülen hastalıklardır ve sıklıkla son dönem böbrek yetersizliğine yol açarlar. Wegener granülomatosis (WG) bu hasta-

lıklardan biridir. AİSV'lerin yıllık insidansı yaklaşık 20/milyon'dur.<sup>1</sup> Buna karşın immünsüpressif tedavilere rağmen son dönem böbrek yetmezliğine yol açan hızlı ilerleyen glomerülonefrit (HİGN)'lerin en sık nedenidir.<sup>2,3</sup> On yıllık renal sağkalım %58-78 arasındadır.<sup>4</sup> Bu hastalarda son dönem böbrek yetmezliği geliştiğinde renal transplantasyon iyi bir tedavi seçeneği olabilir. Her ne kadar posttransplant nüksün nadir olduğu bildirilmesine rağmen bazı çalışmalar transplantasyon sonrası yaklaşık %25 oranında nüks bildirmektedir.<sup>5-7</sup>

Bu çalışmada böbrek biyopsisi ile de tanısı doğrulanan, hızlı ilerleyip son dönem böbrek yetmezliğine neden olan ve böbrek transplantasyonu sonrası geç dönemde nüks eden AİSV'li bir olgu sunulmuştur.

## OLGU SUNUMU

Elli dört yaşındaki erkek hastanın yaklaşık 10 yıl önce poliüri ve noktüri nedeni ile yapılan tetkiklerinde, BUN ve kreatinin değerleri yüksek, idrar tahlilinde ise bol eritrosit, eritrosit silendirleri ve 2.2 g/gün proteinüri saptanmış. Anti nükleer antikor (ANA) ve hepatit göstergeleri negatif bulunan hastanın, cANCA tetkikinin pozitif bulunması üzerine yapılan böbrek biyopsisinde kresentik oluşumlar, fibrinoid nekroz içeren glomerüller, interstisyel fibroz ve tübüler atrofi tespit edilmiş (Resim 1). İmmünofloresan incelemede ise herhangi bir immün depolanma saptanmamış. Mikrobiyolojik ve histopatolojik bulgularla anti glomerüler bazal membran (anti-GBM) hastalığı dışlanmış. Akciğer ve paranazal sinüs grafileri normal olan hastaya, WG tanısı konmuş. Haftada 3 kez hemodiyaliz programına alınan hastaya tanıdan 5 ay sonra, akraba olmayan canlı vericiden renal transplantasyon yapılmış. Transplantasyon sonrası siklosporin, azatiyopürin ve metil prednizolondan oluşan üçlü immünsüpressif tedavi verilen hastanın, kreatinin değeri 1.3 mg/dL seviyesine gerilemiş. On yıl boyunca kreatinin seviyeleri 1.5-2 mg/dL arasında seyreden hastanın takiplerinde cANCA negatif seyretmiş.

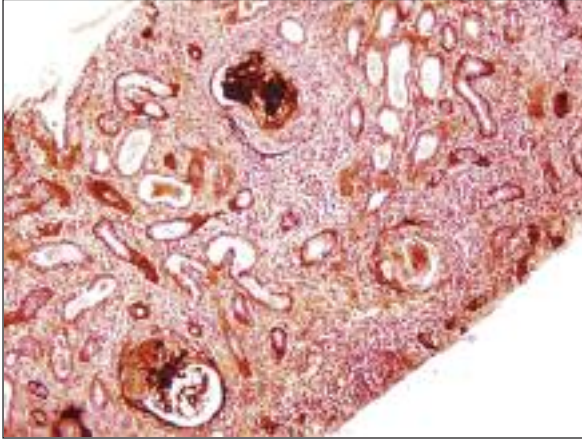
Yaklaşık 4 hafta önce viral üst solunum yolu enfeksiyonu geçiren hasta ayak bileklerinde şişlik gelişmesi nedeni ile başvurdu. İki hafta önce yapılmış

olan tetkiklerinde, eritrosit sedimentasyon hızı 104 mm/saat, kreatinin 3.1 mg/dL, BUN 48 mg/dL, 24 saatlik idrar biriktirme yöntemiyle glomerüler filtrasyon hızı 25 mL/dakika ve 3.5 g/gün proteinüri olduğu tespit edildi. Fizik muayenesinde hafif pretibial yumuşak gode bırakan ödem, kan basıncının 160/95 mmHg olması dışında patolojik bir özellik yoktu. Transplant renal arter Doppler ultrasonografi tetkiki normal olan hastanın, transplante böbrek ekojenitesinde grade 1 artış saptandı. Serum kreatinin düzeyinde ve proteinüride ilerleyici artış olması üzerine hasta transplantasyon servisine yatırıldı.

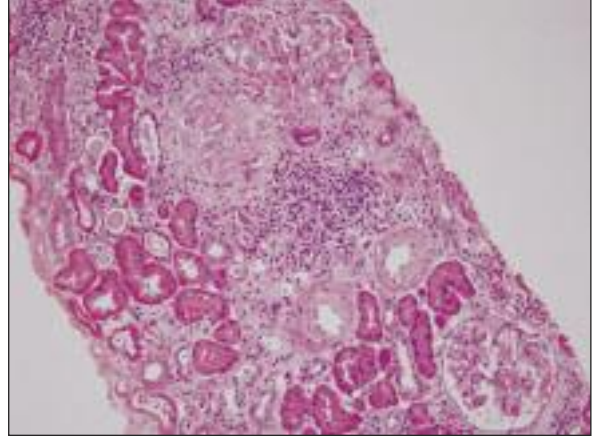
Yatışında kreatinin 3.3 mg/dL, BUN 51 mg/dL saptanan hastanın, 2 g/gün proteinürisi saptandı. cANCA pozitif ve myeloperoksidaz (MPO) yüksek saptanan hastaya, yapılan transplant biyopsisinde glomerüler bazal membranlarda diffüz kalınlaşma, glomerüllerde global ve segmental skleroz ve fibrosellüler kresent oluşumları ile grade 1 düzeyinde interstisyel fibroz ve tübüler atrofi saptandı (Resim 2). İmmünofloresan incelemede, IgG (++) , IgM (++) ve C3 (++) birikimi tespit edildi. Bunun üzerine hastaya yeni gelişen membranöz glomerülonefrit ve AİSV nüksü tanıları konuldu. AİSV nüksü için, toplam üç kür siklofosamid ve metil prednizolon pulse tedavisi yapıldı. İmmünsüpressif tedavisinde azatiyopürin, mikofenolat mofetil ile değiştirildi. Bu tedavi ile kreatinin değerinde bir miktar gerileme olmakla birlikte, daha sonra belirgin olarak yükselmeye başladı. İmmünsüpressif ilaçların dozları tedrici olarak azaltıldı. Nüksettikten 1 yıl sonra AV fistül açılarak hemodiyaliz ile renal replasman tedavisine geçildi.

## TARTIŞMA

WG, solunum yolları ile böbrekleri tutabilen nekrotizan granüloamatöz AİSV'lerden biridir. WG her yaş grubunda görülmekle beraber, en sık 5. ve 6. dekatta görülür, adölesan öncesi görülmesi çok daha nadirdir. WG'nin seyri sırasında birçok organda granülomlar veya vaskülitik lezyonlar görülebilir. Bulgular daha çok tuttuğu organa özgüdür. Nazofarinks, paranazal sinüsler, akciğer ve böbrekler en çok etkilenen organlardır. Tedavide daha çok siklo-



**RESİM 1:** Glomerüllerde sellüler ve fibröz kresent oluşumları, bowman kapu-sülünde destrüksiyon, interstisyel inflamasyon ve fibrozis, tübüler atrofi. (P.A.S.M, x 125).



**RESİM 2:** Fibrosellüler kresent içeren glomerül yapısı, diğer glomerüllerde bazal membranlarda diffüz kalınlaşma, tübüler atrofi, interstisyel fibrozis ve inflamasyon (HE, x125).

fosfamid ve kortikosteroidleri içeren immünsüpresif ilaçlar kullanılmakta, bu tedavi ile beraber bazı olgularda plazmaferez de uygulanmaktadır. ANCA pozitifliği en önemli laboratuvar bulgularından biridir.<sup>1-3</sup>

AİSV'ler iyi tanınmasına ve uygun tedavilere rağmen hastaların önemli bir kısmında ilerleyerek son dönem böbrek yetmezliğine neden olmaktadır. Son yıllarda daha iyi teşhis edilmeleri ve tedavideki gelişmeler ile renal replasman tedavisi gereksinimi %20'nin altına inmiştir.<sup>4,8,9</sup> AİSV'lerde son dönem böbrek yetmezliği, genellikle şiddetli irreversible glomerüler hasara neden olan HİGN sonucu ortaya çıkmakta veya kronik skar gelişimi ve remisyon sonrası yavaşça son dönem böbrek yetmezliğine ilerlemesi ile gerçekleşmektedir. Bu nedenle akut böbrek yetmezliği ile prezente olan AİSV'lerde bir an önce tanı konulup erken uygun immünsüpresif tedavi başlanmalıdır.<sup>10</sup> Son dönem böbrek yetmezliğine ilerleyen AİSV'de böbrek transplantasyonunun iyi bir seçenek olabileceği gösterilmiştir.<sup>5-7,9-14</sup>

Transplantasyon sonrası immünsüpresif tedavi altında geç dönemde nüks çok nadirdir. Transplantasyon uygulanan AİSV'li 9 (5'i WG, 4'ü mikroskobik polianjitis) hastanın değerlendirildiği bir çalışmada 2 hastada nüks görülmüştür ve ortalama nüksleme süresi 45. ay olarak bulunmuştur.<sup>15</sup> Bu süre transplantasyon uygulanmayanlardan be-

lirgin olarak daha uzun bulunmuştur. Nüks eden her iki hastada da transplantasyon öncesi ANCA negatif iken sonrasında pozitif olmuştur. Bu nedenle nüks açısından posttransplant ANCA takibinin önemli olabileceği belirtilmiştir. Buna karşın bizim olgumuzda ise transplantasyon öncesi cANCA pozitif iken transplantasyon sonrası immünsüpresif tedavi ile negatif olmuş ve nüks sırasında pozitif saptanmıştır. Transplantasyon uygulanan WG'li 13 hastanın değerlendirildiği ve ortalama takip süresi 50 ay olan başka bir çalışmada sadece 1 olguda paranazal sinüslerde orta derecede WG nüksü görülmüş, transplante böbrekte ise nüks saptanmamıştır.<sup>16</sup> Olgumuzda olduğu gibi böbrek transplantasyonu sonrası 10. yıldan sonra nüks çok daha nadir görülmektedir. Literatürde 13. yılda nükseden bir olgu sunulmuştur.<sup>17</sup> Transplantasyon uygulanan AİSV'li 35 (15'i WG, 20'si mikroskobik polianjitis) hastanın değerlendirildiği bir başka çalışmada ise hastaların 15'ine olgumuzda da olduğu gibi ANCA pozitif iken transplantasyon uygulanmıştır. Tüm hastaların 3'ünde böbrek dışı bulgularla AİSV ortaya çıkmış ve hastalar tedaviye kısa sürede yanıt vermiştir. Beş yıllık graft sağkalımı %100 saptanmıştır.<sup>14</sup> Transplantasyon öncesi ANCA pozitifliği post-transplant nüks hızını artırmaktadır.<sup>10,14</sup>

AİSV'lere bağlı son dönem böbrek yetmezliğinde, olgumuzda da olduğu gibi transplantasyondan önce, anti-GBM antikoru mutlaka bakılmalı ve

birlikte olabilecek hastalıklar dışlanmalıdır. Transplantasyon sonrası, nüksün önlenmesinde, uygulanan immünsüpresif tedavi rejimi çok önemlidir. Bu hastalara uygulanacak en uygun tedavi siklosporin, azatiyopürin ve prednisolondan oluşan üçlü rejim olmalıdır.<sup>18</sup> Transplante olmayan AİSV hastalarının idame tedavisinde rutinde olgumuzda da olduğu gibi daha çok azatiyopürin ve prednizolon kullanılmaktadır. Transplante hastalarda bu tedaviye siklosporin eklenmesinin nüksü azaltacağı gösteril-

miştir.<sup>6</sup> Bizim olgumuzda da aynı immünsüpresif rejim uygulanmıştır.

Sonuç olarak WG'ye bağlı son dönem böbrek yetmezliğinde transplantasyon iyi bir seçenektir. ANCA pozitifliği transplantasyon için bir engel değildir. Transplantasyon sonrası ANCA pozitifliği ve kreatinin yükselmesi nüksün habercisi olabilir. Erken ve zamanında tedavinin remisyonu sağlayabileceği unutulmamalıdır.

## KAYNAKLAR

1. Kallenberg CG, Brouwer E, Weening JJ, Tervaert JW. Anti-neutrophil cytoplasmic antibodies: current diagnostic and pathophysiologic potential. *Kidney Int* 1994;46(1):1-15.
2. Falk RJ, Hogan S, Carey TS, Jennette C. Clinical course of antineutrophil cytoplasmic autoantibody-associated glomerulonephritis and systemic vasculitis. The glomerular disease collaborative network. *Ann Intern Med* 1990; 113(9):656-63.
3. European Community Study Group on Clinical Trials in Systemic Vasculitis ECSYSVAS TRIAL (BMH 1-CT93-1078): European therapeutic trials in ANCA-associated systemic vasculitis: disease scoring, consensus regimens, and proposed clinical trials. *Clin Exp Immunol* 1995;101(Suppl 1):29-33.
4. Westman KW, Bygren PG, Olsson H, Ranstam J, Wieslander J. Relapse rate, renal survival, and cancer morbidity in patients with Wegener's granulomatosis or microscopic polyangiitis with renal involvement. *J Am Soc Nephrol* 1998;9(5):842-52.
5. Kuross S, Davin T, Kjellstrand CM. Wegener's granulomatosis with severe renal failure: clinical course and results of dialysis and transplantation. *Clin Nephrol* 1981;16(4):172-80.
6. Clarke AE, Briton A, Eappen R, Danoff DS, Esdaile JM. Treatment of Wegener's granulomatosis after renal transplantation: is cyclosporine the preferred treatment? *Transplantation* 1990;50(6):1047-51.
7. Grotz W, Wanner C, Rother E, Schollmeyer P. Clinical course of patients with antineutrophil cytoplasm antibody positive vasculitis after kidney transplantation. *Nephron* 1995;69(3): 234-6.
8. Nachman PH, Hogan SL, Jennette JC, Falk RJ. Treatment response and relapse in ANCA-associated microscopic polyangiitis and glomerulonephritis. *J Am Soc Nephrol* 1996;7(1):33-9.
9. Allen A, Pusey C, Gaskin G. Outcome of renal replacement therapy in antineutrophil cytoplasmic antibody-associated systemic vasculitis. *J Am Soc Nephrol* 1998;9(7):1258-63.
10. Nachman PH, Segelmark M, Westman K, Hogan SL, Satterly KK, Jennette JC, et al. Recurrent ANCA-associated small vessel vasculitis after transplantation: a pooled analysis. *Kidney Int* 1999;56(4):1544-50.
11. Stegeman CA, Cohen Tervaert JW, van Son WJ, Tegzess AM. Necrotizing glomerulonephritis associated with antimyeloperoxidase antibodies in a renal transplant recipient with renal failure of unknown origin. *Nephrol Dial Transplant* 1994;9(7):839-42.
12. Schmitt WH, Haubitz M, Mistry N, Brunckhorst R, Erbslon- Moller B, Gross WL. Renal transplantation in Wegener's granulomatosis. *Lancet* 1993;342(8875):860.
13. Tabata H, Honda K, Moriyama T, Itabashi M, Taneda S, Takei T, et al. Two cases of ANCA-associated vasculitis in post-transplant kidney: relapse and de novo. *Clin Transplant* 2009;23(Suppl 20):49-53.
14. Elmedhem A, Adu D, Savage CO. Relapse rate and outcome of ANCA-associated small vessel vasculitis after transplantation. *Nephrol Dial Transplant* 2003;18(5):1001-4.
15. Wrenger E, Pirsch JD, Cangro CB, D'Alessandro AM, Knechtle SJ, Kalayoglu M, et al. Single-center experience with renal transplantation in patients with Wegener's. *Transpl Int* 1997;10(2):152-6.
16. Fan SL, Lewis KE, Ball E, Dodd S, Raftery MJ, Yaqoob MM. Recurrence of Wegener's granulomatosis 13 years after renal transplantation. *Am J Kidney Dis* 2001;38(6):E32.
17. Gera M, Griffin MD, Specks U, Leung N, Stegall MD, Fervenza FC. Recurrence of ANCA-associated vasculitis following renal transplantation in the modern era of immunosuppression. *Kidney Int* 2007;71(12):1296-301.
18. Pişkinpaşa SV, Arıcı M. [Non-specific (standard) immunosuppressive therapy in renal transplantation]. *Türkiye Klinikleri J Nephrol-Special Topics* 2008;1(1):59-66.