

Liken Planus Benzeri Keratozisin Tanısında Dermoskopi

Dermoscopy in Clinical Diagnosis of Lichen Planus-Like Keratosis: Case Report

Dr. Fezal ÖZDEMİR,^a
Dr. Işıl KILINÇ KARAARSLAN,^a
Dr. Meltem TÜRKMEN,^a
Dr. Ali Can KAZANDI,^b
Dr. Sibel ALPER^a

^aDermatoloji ABD, ^bPatoloji ABD,
Ege Üniversitesi Tıp Fakültesi, İZMİR

Geliş Tarihi/Received: 19.07.2006
Kabul Tarihi/Accepted: 06.11.2006

Yazışma Adresi/Correspondence:
Dr. Meltem TÜRKMEN
Ege Üniversitesi Tıp Fakültesi,
Dermatoloji ABD, İZMİR
meltemturkmen@hotmail.com

ÖZET Liken planus benzeri keratoz (LPBK), sık görülen ancak farklı morfolojik tipleri nedeni ile klinik tanısı güç olup, gözden kaçabilen bir deri lezyonudur. Burada multiple lezyonları olan ve tanıda dermoskopinin önemli rol oynadığı bir LPBK olgusu sunulmuştur.

Anahtar Kelimeler: Dermoskopi, keratoz

ABSTRACT Lichen planus-like keratosis (LPLK), is a common but frequently misdiagnosed skin lesion due to the different morphological types. Here, a case of LPLK with multiple lesions, in which dermoscopy played an important role in the diagnosis is presented.

Key Words: Dermoscopy, keratosis

Türkiye Klinikleri J Dermatol 2008, 18:48-51

Liken planus benzeri keratoz (LPBK, likenoid keratozis, soliter liken planus, likenoid benign keratozis), liken planusun bazı histolojik özelliklerini içeren, sık görülen bir deri lezyonudur.¹ İlk olarak 1966 yılında Lumpkin ve Helwing tarafından 'soliter liken planus' olarak; daha sonra Shapiro ve Ackerman tarafından 'soliter liken planus benzeri keratozis' olarak tanımlanmıştır.²⁻⁴

Genellikle 50 yaş üzeri hastalarda, gövde veya üst ekstremitte yerleşimli asemptomatik, 5-20 mm çapında tekil bir papül veya plak şeklinde görülür.^{2,4-7} Nadiren çok sayıda lezyon görülebilir.^{1,8} Lezyonlar eritematöz, papülokeratotik ya da plak benzeri şeklinde tarif edilen farklı morfolojik şekillerde olabilmektedir. Rengi parlak kırmızıdan mor ve kahverengiye kadar değişebilmekte, hatta mavi-siyah renkte olup melanomu düşündürülebilmektedir.^{4,7-10} Yüzeyi kadifemsi veya kaldırım taşı görünümünde olabilmekte ya da ince bir deskuamasyon görülebilmektedir.^{4,9}

Ayırıcı tanıda liken planus, aktinik keratoz, seboreik keratozis, bazal hücreli karsinom, Bowen hastalığı, nevosellüler nevüs, displastik nevüs ve melanom gibi değişik hastalıklar yer alır.

Histolojik olarak tipik likenoid reaksiyon paterni görülür ve bu nedenle liken planustan ayırt edilemeyebilir. Liken planusta olduğu gibi bazal hücre tabakasının vakuoler değişikliği ve dermoepidermal bileşkede bant benzeri lenfositik infiltrasyon bulunmaktadır. Sıklıkla nekrotik keratinositler saptanır. Epidermiste eozinofili, hipergranüloz ve hiperkeratoz görülür.⁶ Liken planustan farklı olarak fokal parakeratozis sık görülür. Ayrıca liken planusta görülmeyen ya da nadiren görülen infiltrat içindeki eozinofil ve plazma hücreleri, LPBK'da sıkça karşımıza çıkar.^{6,10} Lezyonun kenarında lokalize bakiye bir solar lentigo bulunması LPBK tanısını destekler.^{4,6} Ayrıca dermisen üst kısımları ve dermal melanofajlarda pigment inkontinansı tanımlanmaktadır.^{5,8,11}

Histolojik ayırıcı tanı liken planus, likenoid dermatit, likenoid aktinik keratoz denilen likenoid inflamasyonlu aktinik keratoz ve regresyon gösteren melanom gibi farklı antiteler içerir.^{2,6,12}

LPBK'un etiyojisi tam olarak bilinmemektedir. Güneş ışığına maruz kalan alanlarda görülen solar lentigo ve solar keratozis ile klinik ilişki gösterdiğine dair birçok çalışma bulunmaktadır.^{2,7,9,13} Solar lentigo histolojik bulgularının likenoid infiltratın periferinde görülmesi bu ilişkiyi desteklemektedir.^{2,14} Seboreik keratoz ile de ilişkisi bildirilmiştir.² LPBK'un regresyon gösteren solar lentigo ve retiküler tip seboreik keratozun inflamatuvar evresi olduğu ileri sürülmektedir.^{4,6,12}

Dermoskopi; günümüzde pigmente¹⁵ ve non-pigmente¹⁶ deri lezyonlarının tanısında sıklıkla kullanılan bir yöntemdir. LPBK'un dermoskopik özellikleri konusunda sınırlı sayıda yayın vardır.^{10,11,15,17}

Burada multipl lezyonları olan ve tanıda dermoskopinin önemli rol oynadığı bir LPBK olgusu sunulmuştur.

OLGU SUNUMU

Altmışdört yaşında erkek hasta, sırtının üst kısmında yaklaşık 3 aydır farkında olduğu bir kaba-

rıklık nedeniyle başvurdu. Kendisinde ve ailesinde deri hastalığına ait öykü bulunmamaktaydı. Dermatolojik bakışında paravertebral alanla lokalize; 0.3-1 cm çapında mor-kahverengi renkte 8 adet papül saptandı (Resim 1). Ayrıca sırtın üst kısmında birçok solar lentigo ve seboreik keratoz ile uyumlu lezyon mevcuttu.

Dermoskopik olarak 'karabiber' tozu görünümü veren serpiştirilmiş gri-mavi ince granüller ve bazı alanlarda koyu kahverengi-siyah kaba granüller görüldü. Resim 2'de en büyük çaplı lezyonun dermoskopik görünümü izlenmektedir.

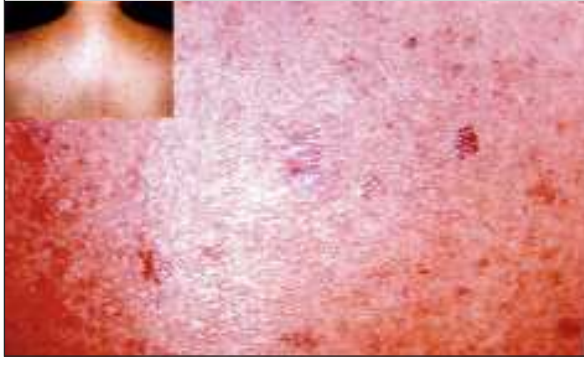Histopatolojik incelemede ortokeratoz, fokal parakeratoz, irregüler akantoz, fokal hipergranüloz, bazal hücre tabakasının vakuoler dejenerasyonu, nekrotik keratinositler ve dermoepidermal bileşkede bant benzeri lenfositik infiltrasyon saptandı. Ayrıca dermal infiltratta plazma hücreleri, eozinofiller ve melanofajlar tespit edildi (Resim 3).

Lezyonun periferinde solar lentigo özellikleri mevcuttu. Keratinositik atipi gözlenmedi. Masson-Fontana boyası ile bazal hücre tabakası ve dermiste melanin pigment birikimi gözlemlendi (Resim 4).

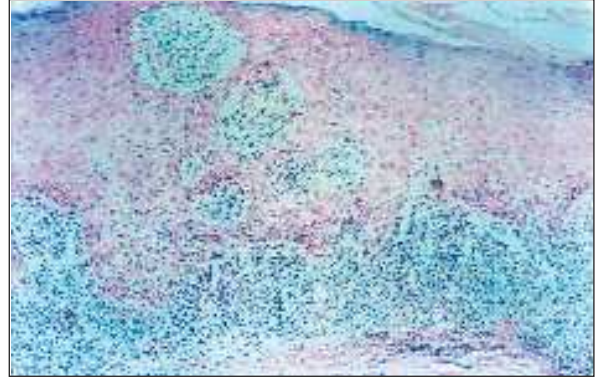
TARTIŞMA

LPBK'un klinik ve histolojik heterojenitesi tanıda yardımcı bir yöntemin önemi ve gerekliliğini ortaya koyar. Bu noktada dermoskopi en iyi destekleyici yöntemdir. Bu teknik; deri tümörlerinin ve inflamatuvar lezyonlarının klinik yorumlanmasında özellikle de pigmente tümörlerin ayırıcı tanısında çok büyük yarar sağlamaktadır.¹⁰


LPBK'un dermoskopik olarak karakteristik özelliği gri-mavi veya açık-koyu kahverengi pigment sahaları içeren kumsu granüllerin varlığıdır.^{10,15} Granüllere ait 3 ana patern tanımlanmıştır. En sık görülen diffüz granüler patern olmakla birlikte lokalize granüler patern de sıkça karşımıza çıkmaktadır.^{10,17} Hem ince hem kaba granüller görülebilir. Serpilmiş halde görülen ince granüller 'karabiber' tozuna benzetilebilir. Nadir olarak granüller, lezyonun bazı bölgelerinde uniform olma-



RESİM 1: Sırtta viyolese-kahverengi renkte multiple papüller ve en büyük çaplı olan lezyonun yakından görünümü.



RESİM 3: Plazma hücreleri, eosinofiller ve melanofajları da içeren dermoepidermal bileşkeyi örten bant tarzı lenfositik infiltrat (H:Ex200).



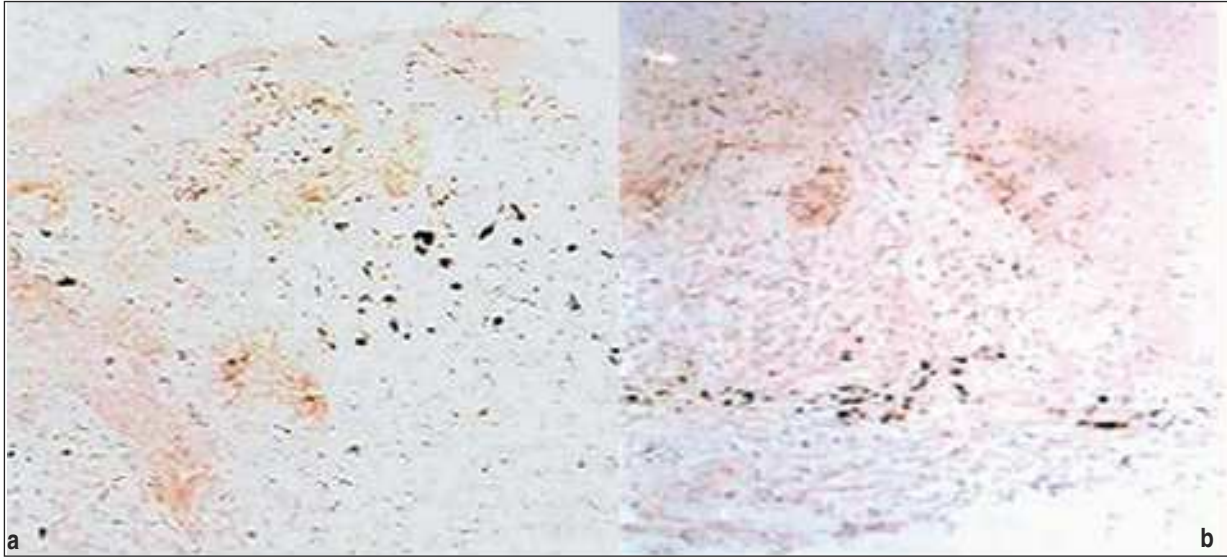
RESİM 2: İnce granüller (daire içindikiler) ve kaba granüller (oklar).

yan kahverengi-siyah pigment kümeleri oluşturmak üzere agrege olabilir.^{10,11}

Hastamızdaki dermoskopik özellikler, Elgart tarafından son zamanda tanımlanan LPBK'un lokalize granüler paterni¹⁰ ile uyuşmaktaydı. Çoğu ince, bazıları ise kaba şekilde olan granüller; melanin

pigmentinin epidermis, dermoepidermal bileşke veya papiller dermiste birikimine göre gri-mavi ya da kahverengi-siyah renkteydi. Hastamızda histopatolojik olarak gösterilen ve Masson-Fontana boyasıyla ortaya konulan bu pigment birikimleri ve melanofajlar, LPBK'un dermoskopik özelliği olan granüllerin histopatolojik karşıtıdır. Ayırıcı tanıda yer alan liken planus¹⁶ seboreik keratoz, bazal hücreli karsinom, nevosellüler nevüs, displastik nevüs ve melanomun¹⁸ karakteristik dermoskopik özellikleri bulunmaktadır. Bizim olgumuzda bu hastalıklara ait kriterlerin bulunmaması ve lokalize granüler patern saptanması nedeniyle dermoskopik tanımımız LPBK olmuştur. Özellikle LPBK'un bazen histolojik olarak da liken planustan ayırt edilemediği dikkate alındığında, dermoskopik inceleme olgumuzda histopatoloji öncesi klinik tanıyı kesinleştiren çarpıcı bir işlev görmüştür. Sonrasında histopatolojik olarak da bu tanı doğrulanmıştır. Histopatolojik olarak likenoid paternin yanısıra fokal parakeratoz, infiltratta eozinofil ve plazma hücrelerinin bulunuşu ve solar lentigo bulgularının olması olgumuzu histolojik olarak liken planus tanısından uzaklaştırmıştır. Likenoid aktinik keratozda görülen likenoid inflamatuvar paternde keratinositik atipi^{7,11} de bizim olgumuzda saptanmamıştır.

Bildiğimiz kadarıyla hastamız, dermoskopinin LPBK tanısında önemi konusunda ülkemizde bildirilen ilk olgudur.



RESİM 4: Bazal tabakada ve yüzeysel dermiste (a) ve dermiste (b) melanin birikimi (Masson-Fontana x100).

KAYNAKLAR

- Jang KA, Kim SH, Choi JH, Sung KJ, Moon KC, Koh JK. Lichenoid keratosis: a clinicopathologic study of 17 patients. *J Am Acad Dermatol* 2000;43:511-6.
- Prieto VG, Casal M, McNutt NS. Lichen planus-like keratosis. A clinical and histological reexamination. *Am J Surg Pathol* 1993; 17:259-63.
- Prieto VG, Casal M, McNutt NS. Immunohistochemistry detects differences between lichen planus-like keratosis, lichen planus, and lichenoid actinic keratosis. *J Cutan Pathol* 1993;20:143-7.
- Morgan MB, Stevens GL, Switlyk S. Benign lichenoid keratosis: a clinical and pathologic reappraisal of 1040 cases. *Am J Dermatopathol* 2005;27:387-92.
- Borgia F, Vaccaro M, D'Amico D, Guarneri C, Guarneri F, Cannavo S. Guess what! Solitary lichen planus-like benign keratosis. *Eur J Dermatol* 2001;11:69-70.
- Toussaint S, Kamino H. Noninfectious erythematous, papular and squamous diseases. In: Elder D, Elenitsas R, Jaworsky C, Johnson B, eds. *Lever's Histopathology of the Skin*. 8th ed. Philadelphia: Lippincott-Raven; 1997. p.172.
- Laur WE, Posey RE, Waller JD. Lichen planus-like keratosis. A clinicohistopathologic correlation. *J Am Acad Dermatol* 1981;4:329-36.
- Panizzon R, Skaria A. Solitary lichenoid benign keratosis: a clinicopathological investigation and comparison to lichen planus. *Dermatologica* 1990;181:284-8.
- Toll A, Gilaberte M, Gallardo F, Iglesias M, Barranco C, Pujol RM. Multiple and extensive lichen planus-like keratoses: an underestimated cutaneous eruption observed in patients with intense sun damage. *J Eur Acad Dermatol Venereol* 2006;20:472-3.
- Elgart GW. Seborrheic keratoses, solar lentigines, and lichenoid keratoses. Dermatoscopic features and correlation to histology and clinical signs. *Dermatol Clin* 2001;19:347-57.
- Wang SQ, Katz B, Rabinovitz H, Kopf AW, Oliviero M, Rao BK. Lessons on dermoscopy: case #10. Diagnosis: the differential clinical diagnoses were dysplastic nevus, malignant melanoma, and lichen planus-like keratosis. *Dermatol Surg* 2000;26:1079-80.
- Ackerman AB, Chongchitnant N, Sanchez J, Guo Y, Bennin B, Reichel M, et al. Histologic Diagnosis of Inflammatory Skin Diseases. An Algorithmic Method Based on Pattern Analysis. 2nd ed. Baltimore: Williams and Wilkins; 1997. p. 819-20.
- Glaun RS, Dutta B, Helm KF. A proposed new classification system for lichenoid keratosis. *J Am Acad Dermatol* 1996;35(5 Pt 1):772-4.
- Mehregan AH. Lentigo senilis and its evolutions. *J Invest Dermatol* 1975;65:429-33.
- Carli P, De Giorgi V, Soyer HP, Stante M, Mannone F, Giannotti B. Dermoscopy in the diagnosis of pigmented skin lesions: a new semiology for the dermatologist. *J Eur Acad Dermatol Venereol* 2000;14:353-69.
- Zalaudek I, Argenziano G, Di Stefani A, Ferrara G, Marghoob AA, Hofmann-Wellenhof R, et al. Dermoscopy in general dermatology. *Dermatology* 2006;212:7-18.
- Crotty KA, Menzies SW. Dermoscopy and its role in diagnosing melanocytic lesions: a guide for pathologists. *Pathology* 2004;36: 470-7.
- Soyer HP, Argenziano G, Chimenti S, Menzies SW, Pehamberger H, Rabinovitz HS, Stolz W, et al. Dermoscopy of Pigmented Skin Lesions. An Atlas Based on the Consensus Net Meeting on Dermoscopy 2000. 1st ed. Milano: EDRA Medical Publishing and New Media; 2001. p. 20-66.