

# Sakroileit ve Brusellozis

BRUCELOSIS AND SACROILEITIS

Dr.Selmin Karademir\*, Dr.Macit ARIYÜREK", M.Alp KARADEMİR

Tansu SİPAHİ\*, Semra ATALAY"\*\*\*

\*Dr.Sami Ulus Çocuk Hastanesi, Pediatri, ANKARA

"Dr.Sami Ulus Çocuk Hastanesi, Radyoloji, ANKARA

""Ankara Numune Hastanesi, Radyoloji, ANKARA

""Ankara Numune Hastanesi, Pediatri, ANKARA

## ÖZET

Sakroiliak eklem tutulumu gösteren bir brusellozis olgusu sunuldu. 4 hafta süreyle Streptomisin verilerek tedavi edilen hasta 2.5 yıl sonra tekrar değerlendirildi. Hiçbir semptomu olmadığı gözlemlendi. Ayırıcı tanıdaki güçlükler tartışıldı.

**Anahtar Kelimeler:** Brusellozis, Sakroileit

TKlin Pediatri 1992,1:26-28

## SUMMARY

We are reporting a case of brucella sacro-iliitis. The patient was treated with streptomycin for four weeks. A two-an half year follow-up showed complete cure: the patient was free of symptoms. The differential diagnosis are also discussed in this paper.

**Key Words:** Brucellosis, Sacroiliitis

Anatolian J Pediatr 1992,1:26-28

Brusellozis, brusella mikroorganizmaları tarafından meydana getirilen, hayvandan insana geçen sistemik bir hastalıktır. Koyun, sığır ve domuzlarda sık görülür. Enfekte hayvanlardan direkt veya pastörize edilmemiş süt ve peynir gibi ürünlerin yenilmesiyle insanlara geçer. Oldukça bulaşıcı olan bu hastalık çiftçi, veteriner, mezbaha işçileri ile mikrobiyologları risk altında tutmaktadır (1,2).

Bruselloziste osteoartiküler tutulum sık rastlanan bir bulgudur. Vakaların %10-70'inde bulunur. Artrit, osteomyelit, synovit, bursit ve lumbal spondilit sık görülmesine rağmen sakroileit nadirdir (3-6).

Bu yazıda brusellozise bağlı sağ sakroiliak ileit gösteren bir olgu sunulmuş olup, ayırıcı tanıdaki güçlükler tartışılmıştır.

## OLGU TAKDİMİ

13 yaşında kız hasta Haziran 1988'de vertebra tüberkülozu tanısıyla Ankara Atatürk Sanatoryumuna gönderildi. Öyküsünden, 4.5 aydan beri ateş, karın ağrısı ve sağ dizine yayılan ağrı nedeniyle buldukları yerde

doktora başvurduğu, 1 ay önce laparotomi yapıldığı ve retroperitoneal bölgede apse bulunması üzerine vertebra tüberkülozu düşünülerek sevk edildiği öğrenildi.

Fizik muayenede, A: 36.5°C, N: 90/dk, TA: 110/70 mm Hg idi. Genel durumu iyi olan hastanın karın muayenesinde sağ paramedian insizyon skarı ve burada insizyonel herni mevcuttu. Dalak 1 cm ele geliyordu.

Laboratuvar incelemelerinde; Hb: 12.4 gr/dl, BK: 8200/mm<sup>3</sup>, sedimentasyon: 30 mm/h, idrar tetkiki normal idi. PPD: 19 mm (BCG'li), balgamda 3 kez bakılan direkt ARB (-) idi. Balgamın tüberküloz besiyerine ekiminde üreme olmadı. Akciğer grafisi normal olan hastanın pelvis grafisinde sağ sakroiliak eklem sınırlarında düzensizlik, eklem aralığında daralma ve periartriküler skleroz olduğu gözlemlendi (Şekil 1). İntravenöz pyelogramda böbrek ve ureterlerde itilme yoktu. Bilgisayarlı tomografik incelemelerde torakal ve lumbal vertebra normal olduğu, sağ sakroiliak eklemde düzensizlik bulunduğu gözlemlendi (Şekil 2). 2 kez alınan brusella grup aglutinasyonları 1/640 titrede pozitif, salmonella grup aglutinasyonları negatif bulundu. Kemik iliği kültüründe üreme olmadı.

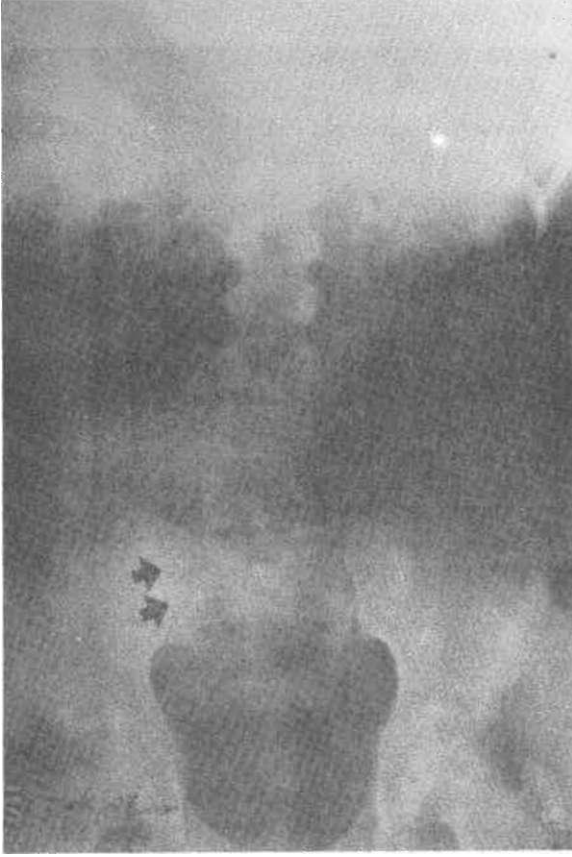**Klinik seyir ve tedavi:** Klinikte yattığı süre içinde ateşi olmayan hastaya 4 hafta süreyle streptomisin verildi. Bu sürenin sonunda brusella grup aglutinasyonlarının 1/80'e kadar indiği gözlemlendi. PPD (+) bulunan

**Geliş Tarihi:** 13.12.1991

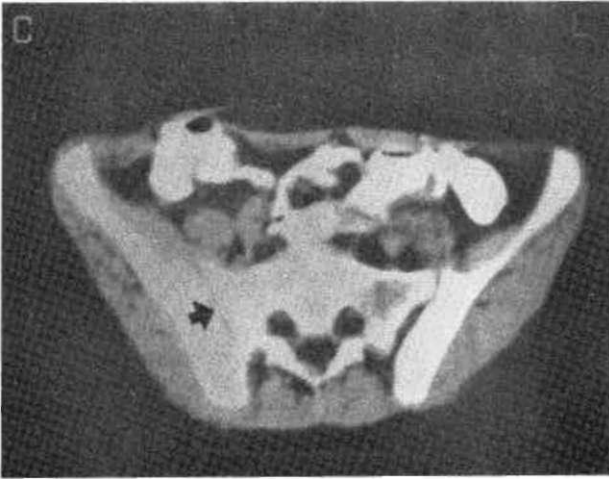
**Kabul Tarihi:** 1.2.1992

**Yazışma Adresi:** Selmin KARADEMİR

Dr. Sami Ulus Çocuk Hastanesi,  
Pediatri Başasistanı, ANKARA



Şekil 1, Pelvis grafisi; sağ sakroiliak eklem sınırlarında düzensizlik, eklem aralığında daralma ve periartriküler skleroz (=») gözlenmektedir.



Şekil 2. Bilgisayarlı tomografik inceleme; sağ sakroiliak eklem aralığının azaldığı ve eklem sınırlarında düzensizlik olduğu (-\*) görülmektedir.

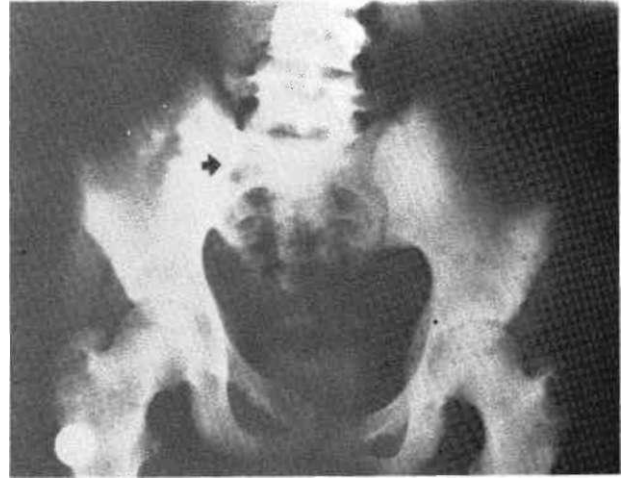
hastaya 6 ay süreyle INH verildi. 2.5 yıl sonra hasta tekrar değerlendirildi. Hiçbir yakınması olmayan hastanın çekilen pelvis grafisinde sağ sakroiliak eklem aralığında hafif daralma dışında başka bir bulgu olmadığı saptandı (Şekil 3).

Anatolian J Pediatr 1992, 1

## TARTIŞMA

Brusellozide osieoartiküler sistem sık olarak tutulur, fakat sakroiliak eklem tutulumu nadirdir (3-5). Bunun nedeni henüz çok iyi anlaşılmış değildir. Klinisyenlerin ilgilerini sakroiliak eklem üzerine yoğunlaştırmamasından ileri gelebilir veya hastalığın donemi ile ilgilidir. Akut (ilk 3 ay) devrede belirgin olmayan eklem bulguları; subakut (3-12 ay) ve kronik (12 ayın üzeri) devrelerde aşikâr hale gelmektedir (3,4). Hastamızın yakınmalarının 4,5 aydan beri olması, sakroiletin akut devrede çıktığını göstermektedir. Buldukları yerde yapılan ameliyatta retroperitoneal bölgede bulunan apsenin vertebra tüberkülozuna bağlı olduğu sanılarak sevk edilen hastada PPD'nin (+) olması nedeniyle sakroilet nedeninin tüberküloz (tbc) olduğu düşünüldü. Fakat çevrede tbc öyküsünün bulunmaması, akciğer filminin normal olması ve tomografik incelemelerde vertebraların normal bulunması, tbc etkeninin üretilmemesi nedeniyle tbc tanısından uzaklaştırdı. Klinikte izlemi sırasında belirgin bir ateşi olmayan hastada pyojenik sakroilet düşünülmüdü. Kemik iliği kültüründe üreme olmamasına rağmen brusella grup aglütinasyonlarının yüksek çıkması sakroilet nedeninin brusellozis olabileceğini düşündürdü. Hastamızın kırsal kesimden geliyor olması da destekleyici bir faktör idi.

Brusella sakroiletinin tedavisi bazı araştırmacılara göre cerrahi drenaj, bazılarına göre de uygun antibiyotik ile mutlak yatak istirahatidir (1,3). Tedavide tercih edilen ilaçlar tetrasiklin veya streptomisindir. Hastamızın ameliyatında retroperitoneal bölgede bulunan apsenin, sağ sakroiliak eklemden kendiliğinden drene olduğu düşünülürse, ikinci bir cerrahi drenaj yapılmasını önermedik. 4 hafta streptomisin verilen hastada, bu sürenin sonunda brusella grup aglütinasyonlarının normale düşmesi, 2.5 yıllık takipte de hastanın herhangi bir yakınmasının olmayışı tam kür sağlandığını göstermektedir.



Şekil 3. 2.5 yıl sonra çekilen pelvis grafisinde sağ sakroiliak eklemden sadece hafif daralma (—») olduğu gözlenmektedir.

**KAYNAKLAR**

- Behrman RE, Vaughan VC, Nelson WE. Nelson Textbook of Pediatrics (13th edition), WB Saunders Company, 1987: 611-2.
- Street L Grant WW, Alva JD. Brucellosis in childhood. Pediatrics 1975; 55:416.
- Porat S, Shapiro M. Brucella arthritis of the sacro-iliac joint. Infection 1984; 12:205.
4. Abeles M, Mond CB. Sacroiliitis and brucellosis. J Rheumatol 1989; 16:136.
- Al-rawi TI, Thewaini AJ, Shawket AR, Ahmed GM. Skeletal brucellosis in Iraqi patients. Ann Rheum Dis 1989; 48:77.
- Sharif HS, Aldeyan OA, Clark DC et al. Brucellar and tuberculous spondylitis: Comparative imaging features. Radiology 1989; 171:419.