

## Wegener Granülomatözlü Bir Olguda Göz Bulguları

### Ocular Findings in a Patient with Wegener Granulomatosis: Case Report

Seyhan DİKÇİ,<sup>a</sup>  
Turgut YILMAZ,<sup>a</sup>  
Murat FIRAT,<sup>a</sup>  
Pamuk Betül ULUCAN,<sup>a</sup>  
Oğuzhan GENÇ<sup>a</sup>

<sup>a</sup>Göz Hastalıkları AD,  
İnönü Üniversitesi Tıp Fakültesi,  
Malatya

Geliş Tarihi/Received: 26.02.2016  
Kabul Tarihi/Accepted: 01.07.2016

Yazışma Adresi/Correspondence:  
Seyhan DİKÇİ  
İnönü Üniversitesi Tıp Fakültesi,  
Göz Hastalıkları AD, Malatya,  
TÜRKİYE/TURKEY  
seyhandikci@gmail.com

Bu çalışma, Türk Oftalmoloji Derneği  
49. Ulusal Kongresi (4-8 Kasım 2015,  
İstanbul)'nde poster olarak sunulmuştur.

**ÖZET** Wegener granülomatözü (WG), sıklıkla üst ve alt solunum yolları ile böbrekleri etkilemenin yanı sıra gözde de tutulum yapabilen kronik, sistemik inflamatuvar bir hastalıktır. WG en sık 5. dekadadaki erkek hastaları etkiler ve bu hastalarda göz tutulumunun %50-60 oranında olduğu tahmin edilir. WG'de gözün orbita, nazolakrimal kanal, konjonktiva, sklera, kornea, koroid ve retina gibi çeşitli bölümleri etkilenebilir ve göz tutulumu genelde diğer organ tutulumları ile birliktedir. Bir aydır sağ gözünde gittikçe artan görme azlığı şikâyetiyle kliniğimize başvuran WG tanılı 52 yaşındaki erkek olgunun biyomikroskopik, optik koherens tomografi ve fundus fluorescein anjiyografi incelemeleri yapıldı. WG'lu hastalarda göz sıklıkla etkilenmekle birlikte, olgumuzda olduğu gibi retina ve koroidin tutulması nadirdir. Bu hastalarda, diğer organlarda aktif hastalığın habercisi olabilen göz tutulumlarının erken tanısı önem taşımaktadır.

**Anahtar Kelimeler:** Koryoretinit; sklerit; üveit; wegener granülomatosisi

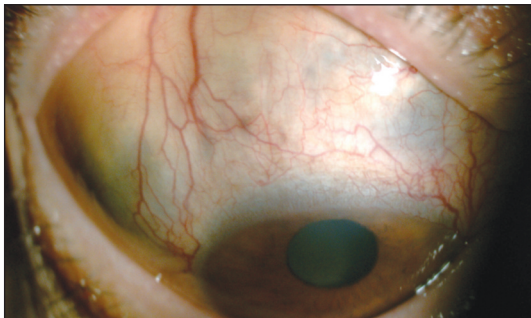**ABSTRACT** Wegener granulomatosis (WG) that can involve the eye is a chronic, systemic inflammatory disease that often affecting the upper and lower respiratory tracts and kidneys. WG most commonly affects male individuals in fifth decades and it is estimated that eye involvement occurs in 50-60% of these cases. WG may affect various eye structures such as orbit, nosolacrimal duct, conjunctiva, sclera, cornea, choroid, retina and ocular involvement is usually combined with other organs involvement. 52-years-old male patient with WG admitted to our clinic with complaints of increasing visual loss in right eye for a month. Slit-lamp examination, optical coherence tomography and fundus fluorescein angiography were performed. Although ophthalmologic involvement in WG is very often, retina and choroid are rarely affected as in our case. In these patients, it is important early diagnosis of ocular involvement that may be a indicator to active disease in other organs.

**Keywords:** Chorioretinitis; scleritis; uveitis; wegener granulomatosis

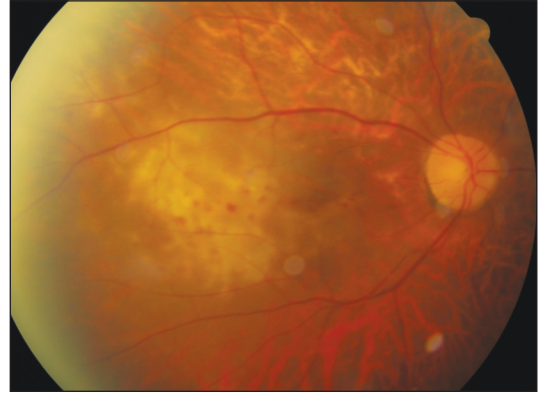
**W**egener granülomatözü (WG); otoimmün kaynaklı olduğu düşünülen üst ve alt solunum yollarının nekrotizan granülomatözü, fokal segmental glomerülonefrit, küçük arter ve venlerin nekrotizan vaskülit ile karakterizedir.<sup>1</sup> WG en sık 5. dekadadaki erkek hastaları etkilemekte ve bu hastalarda göz tutulumunun %50-60 oranında olduğu tahmin edilmektedir.<sup>1,2</sup> Hastaların %8-16'sında hastalığın ilk ortaya çıkış şekli olabilen göz tutulumu önemli bir morbidite sebebidir ve en sık orbita tutulmasına karşın tars-konjonktiva, sklera, kornea, retina, koroid, nazolakrimal kanal ve optik sinir etkilenebilmektedir.<sup>1,3</sup>

## OLGU SUNUMU

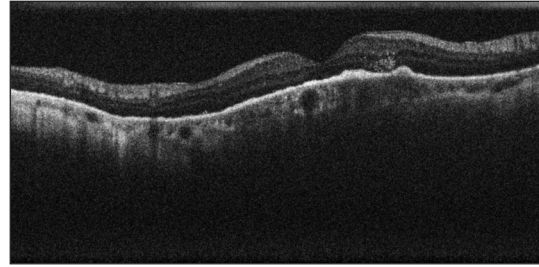
İki yıl önce kronik böbrek yetmezliği saptanan olguda daha sonraki dönemde hemorajik inme gelişmiş. Öksürük şikâyeti de gelişen 52 yaşındaki erkek olgunun akciğer grafisi ve tomografisinde nodüler lezyonlar saptanması üzerine bronkoskopi yapılmış. WG tanısı alan olgu, sağ gözde bir aydır git-tikçe artan görme azalması şikâyetiyle kliniğimize başvurduğunda, muayenesinde görme keskinliği sağ gözde yarım metreden parmak sayma, sol gözde ise 0,7 düzeyinde idi. Göz içi basınçları her iki gözde normal olan olgunun, ön segment muayenesinde sağda hafif limbal hiperemi, ön kamarada 3+ hücre ve saat 9-10 ile 12-1 arasında limbus gerisinde sklerada incelme olduğu görüldü (Resim 1). Sol göz ön segment muayenesinde özellik bulunmamakta idi. Arka segment incelemesinde ise sağ gözde hafif vitritis ile birlikte makulada 5-6 optik disk çapı boyutunda krem rengi, üzerinde mikrohemorajilerin olduğu kabarıklık izlenir iken, sol gözde makulada retina pigment epitel düzensizliği mevcuttu (Resim 2). Her iki gözde tigre fundus mevcuttu. Optik koherens tomografi (OKT)'de sağda retina içinde hiperreflektif noktalar, retina pigment epiteli (RPE)'nde düzensizlik ve RPE altında hiperreflektif birikimler izlendi (Resim 3). Fundus fluoresein anjiyografi (FA)'de ise sağ gözde koroidit ile uyumlu anjiyogramın erken fazlarında hipofloresan alanlar, geç fazlarda ise hiperfloresan odaklar izlendi (Resim 4, 5). Sol göz OKT ve FA incelemesi normal idi. Bu bulgularla olguya sağ skleroüveit ve retinokoroidit ta-



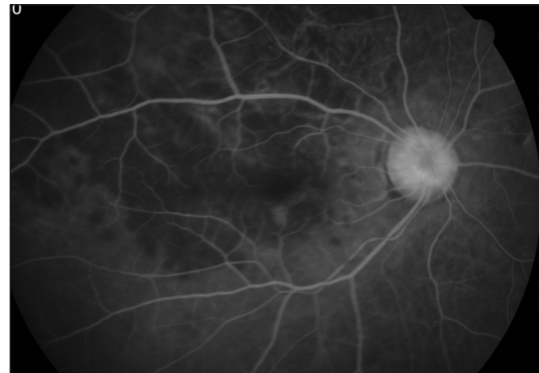**RESİM 1:** Sağ gözde sklerada incelme alanları ve siliyer konjesyon izlenmektedir.



**RESİM 2:** Sağ gözde makulada 5-6 optik disk çapı boyutunda krem rengi, üzerinde mikrohemorajilerin olduğu kabarıklık izlenmektedir.

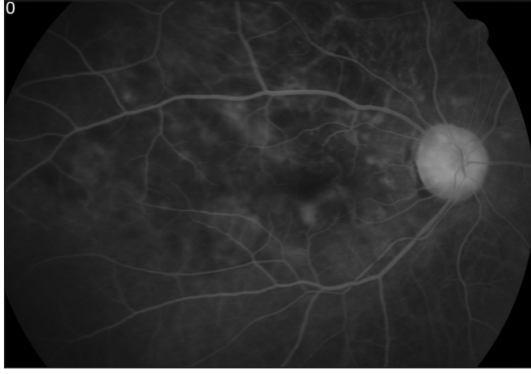


**RESİM 3:** Sağ göz OKT incelemesinde, lezyona uyan bölgede retina içi ve retina pigment epiteli altında infiltratlar izlenmektedir.



**RESİM 4:** Sağ gözde anjiyogramın erken fazlarında koroidit ile uyumlu hipofloresan alanlar izlenmektedir.

nısı konuldu. Sistemik siklofosfamid ve metilprednizolon kullanmakta olan olguya sistemik azatioprin ile topikal kortikosteroid damla tedavisi başlandı. Olgunun bu tarihten itibaren genel durumunun kötüleşmesi ve üç ay sonra yaşamını yitirmesi nedeni ile sonraki izlem muayeneleri yapılamadı.



**RESİM 5:** Sağ gözde anjiyogramın geç fazlarında ise hiperfloresan odaklar izlenmektedir.

## TARTIŞMA

WG, tedavi edilmediği takdirde mortalitesi oldukça yüksek olan, küçük damar vaskülitleri grubunda yer alan, akciğer ve böbrek başta olmak üzere vücudun herhangi bir organını etkileyebilen otoimmün, granülomatöz bir hastalıktır. Antinötrofil sitoplazmik antikor [anti-neutrophil cytoplasmic antibodies (ANCA)] pozitifliği hastaların büyük kısmında bulunmakta ve aktif hastalık durumunda tanıda önem arz etmektedir.<sup>1,4,5</sup> Hastalığın sınırlı ve sistemik olarak tanımlanan iki formu bulunmaktadır. Sınırlı formda temel olarak kulak, burun ve boğaz tutulumu; yani üst solunum yolları etkilenmekte iken; sistemik formda ise ateş, kilo kaybı gibi belirtilerle birlikte böbrek tutulumuna intraalveolar kanama, en az bir vital organ ya da nonvital organ tutulumu eşlik etmektedir. Hastalığın seyri sırasında sınırlı formdan sistemik forma ya da sistemik formdan sınırlı forma geçiş olabilmektedir. Sistemik formda ANCA pozitifliği daha yüksek oranda saptanmaktadır.<sup>6</sup>

WG'de göz tutulumu oldukça sık görülmektedir ve genelde diğer organ tutulumları ile birlikte dir. Gözün herhangi bir bölümü etkilenebilir, ancak en sık orbita tutulumu izlenmektedir. Daha az oranda sırasıyla; skleral/episkleral, korneal ve nazolakrimal kanal tutulumları görülmektedir.<sup>1,4</sup> Sklerit en sık bulgu veren göz tutulumunu oluşturmaktay iken, orbital hastalık ve dakriyosistite genellikle ilerlemiş hastalıkta rastlanmaktadır. Göz kapakları, konjonktiva, retina ve koroid de nadiren etkilenebilmektedir. Ayrıca, orbital hastalığa bağlı

kompresif optik nöropati, kraniyal sinirleri besleyen damarların etkilenmesine bağlı kraniyal nöropatiler ve diplopi, iskemik optik nöropati ve optik nörit görülebilmektedir. Göz tutulumlarını saptamak diğer organlardaki aktif hastalığın habercisi olabileceğinden önem taşımaktadır.<sup>4,7,8</sup> Bunun yanında konjonktival biyopsinin WG tanısı koymada yardımcı olabileceği bildirilmektedir.<sup>9</sup>

WG'de koroidal tutulum üveit, koroidal foldlar, retina pigment epitel değişiklikleri, koroidal arteriyel tıkanıklık, koryokapillarit ya da koroidal tümör olarak ortaya çıkabilmektedir.<sup>1,3,10</sup> Üveit ön, arka ve panüveit şeklinde görülebilmektedir. Ön kamara veya vitreus inflamasyonu ön veya arka sklerite, marjinal keratite ya da diğer çevre dokuların inflamasyonuna bağlı olarak gelişebilmektedir. Retinit, arterit, atılmış pamuk manzarası, retinal ven dal tıkanıklığı, retina ve koroid damarlarını etkileyen vaskülitte karşılaşılabilmektedir. Retinal ven tıkanıklığı vaskülitte bağlı olabileceği gibi, WG'de venöz tromboza oluşan yatkınlık nedeni ile de gelişebilmektedir. Ayrıca, sklero-koroidal granülomlara ya da arka sklerite bağlı koroidal foldlar, koroidal effüzyon ve eksüdatif retina dekolmanı görülebilmektedir.<sup>4,7</sup> Sağ gözde skleral incelme, ön kamarada 3+ hücre ve koroiditin bulunması ve retina tutulumuna bağlı görülen arterit, retinal ven dal tıkanıklığı ile atılmış pamuk manzarası görünümü gibi bulguların olmaması, olgumuzda üveal tutulumun ön planda olduğunu düşündürmektedir.<sup>3,4,11</sup>

Tedavi de hem indüksiyon fazı hem de idame fazında siklofosamid, metotreksat ya da azatiopürin gibi immünsupresif ilaçlar kortikosteroidler ile kombine edilerek kullanılır. Bununla birlikte hastalığın tipi ve ciddiyetine göre her hasta için özelleştirilmiş tedavi protokolü belirlenmelidir. Olgumuzda hastalığın sistemik formu bulunduğundan tedavide sistemik siklofosamid, metilprednizolon ve azatioprin kullanıldı. Tedaviyle ilişkili morbiditenin azaltılması için plazmaferez, rituksimab, mikofenolat mofetil ve leflunomid gibi ajanlar alternatif oluşturmaktadır.<sup>4</sup> Göz tutulumu; izole olarak görülebilmesine rağmen, genelde ilerlemiş hastalıkla birlikte bulunur ve sistemik tedavi gerektirir. Topikal veya lokal kortikosteroidler te-

davide yardımcıdır. Genelde sistemik tedavide oral kortikosteroid ve sitotoksik ajanlar kullanılmasına rağmen, retrobulber hastalık varlığında intravenöz (IV) metilprednizolon dramatik bir düzelme sağladığından tercih edilebilir.<sup>4,12</sup> Cerrahi müdahale tanı amaçlı kullanılabilirdiği gibi, orbital dekompresyon ve nazolakrimal kanal tıkanıklığında da gerekebilir.<sup>1</sup>

WG; sklerit, periferik ülseratif keratit, açıklanamayan orbital inflamasyon, sikatrisyel konjonktivit, nazolakrimal kanal tıkanıklığı ve retinal vasküler tıkanıklığı bulunan atipik hastalarda göz hekimlerinin aklında bulunmalıdır.<sup>4</sup> Tanıda biyopsi altın standart olmasına karşın, genellikle bilinen WG tanısı olan hastalarda gereksizdir. Bu hasta-

larda diğer organlarda aktif hastalığın habercisi olabilen göz tutulumlarının erken tanısı, tedavi edilmediği takdirde mortalitesi oldukça yüksek olan bu hastalığın yönetiminde önem taşımaktadır.

#### **Çıkar Çatışması**

*Yazarlar herhangi bir çıkar çatışması veya finansal destek bildirmemiştir.*

#### **Yazar Katkıları**

**Makalenin Yazımı, Tartışılması, Kaynak Bulunması:** Seyhan Dikci, Turgut Yılmaz; **Fikir, Tasarım, Analiz, Yazım:** Seyhan Dikci, Turgut Yılmaz, Murat Fırat, Pamuk Betül Ulucan, Oğuzhan Genç; **Eleştirel İnceleme:** Seyhan Dikci, Turgut Yılmaz.

## KAYNAKLAR

1. Pakrou N, Selva D, Leibovitch I. Wegener's granulomatosis: ophthalmic manifestations and management. *Semin Arthritis Rheum* 2006;35(5):284-92.
2. Güngör Ö, Turan MN, Tatar E, Sarsık B, Yaprak M, Bozkurt N, et al. [Wegener's granulomatosis mimicking lung tumor]. *Ege J Med* 2013;52(3):160-2.
3. Proia AD. Granulomatous choroiditis in Wegener granulomatosis. *Arch Ophthalmol* 2011; 129(4):520-1.
4. Tarabishy AB, Schulte M, Papaliodis GN, Hoffman GS. Wegener's granulomatosis: clinical manifestations, differential diagnosis, and management of ocular and systemic disease. *Surv Ophthalmol* 2010;55(5):429-44.
5. Perincek G, Tabakoğlu E, Pamuk ÖN. [Massive alveolar hemorrhage during Wegener granulomatosis: a case report]. *Balkan Med J* 2011;28(1):463-5.
6. Comarmond C, Cacoub P. Granulomatosis with polyangiitis (Wegener): clinical aspects and treatment. *Autoimmun Rev* 2014;13(11): 1121-5.
7. Matlach J, Freiberg FJ, Gadeholt O, Göbel W. Vasculitis-like hemorrhagic retinal angiopathy in Wegener's granulomatosis. *BMC Res Notes* 2013;6(1):364.
8. Charles SJ, Meyer PA, Watson PG. Diagnosis and management of systemic Wegener's granulomatosis presenting with anterior ocular inflammatory disease. *Br J Ophthalmol* 1991;75(4):201-7.
9. Ursea R, De Castro D, Bowen TJ, Chan CC. The role of conjunctival biopsy in the diagnosis of granulomatosis with polyangiitis. *J Ophthalmic Inflamm Infect* 2015;5(1):1-5.
10. Masuda T, Izumi Y, Takeshita H, Kawahara C, Tsuji Y, Kurohama H, et al. Granulomatosis with polyangiitis presenting as a choroidal tumor. *Case Rep Rheumatol* 2015;2015(1): 271823.
11. Levy-Clarke G, Ding X, Gangaputra S, Yeh S, Goodglick T, Byrnes G, et al. Recalcitrant granulomatous sclerouveitis in a patient with granulomatous ANCA-associated vasculitis. *Ocul Immunol Inflamm* 2009;17(2):83-7.
12. Alloway JA, Cupps TR. High dose methylprednisolone for retroorbital Wegener's granulomatosis. *J Rheumatol* 1993;20(4):752-4.