

# Intravasküler Papiller Endotelyal Hiperplazi (Vaka Raporu)<sup>1</sup>

## INTRAVASCULAR PAPILLARY ENDOTHELIAL HYPERPLASIA (A CASE REPORT)

Nejat Bora SAYAN\*, Cahit ÜÇÖK\*\*, A. İlker CEBECİ\*\*\*, Ömer GÜNHAN\*\*\*\*

\* Prof.Dr., Ankara Üniversitesi Diş Hekimliği Fakültesi, Ağız Diş Çene Hastalıkları ve Cerrahisi AD,

\*\* Doç.Dr., Ankara Üniversitesi Diş Hekimliği Fakültesi, Ağız Diş Çene Hastalıkları ve Cerrahisi AD,

\*\*\* Dr., Ankara Üniversitesi Diş Hekimliği Fakültesi, Oral Diagnoz ve Radyoloji AD, Öğr.Gör.,

\*\*\*\* Prof.Dr., G.A.T.A. Patoloji AD, ANKARA

### Özet

**Amaç:** Intravasküler papiller endotelyal hiperplazi (İPEH), nadir görülen benign karakterli reaktif vasküler proliferasyonlardandır. Bu makalede sağ maksiller bölgede yumuşak doku içinde lokalize olmuş bir İPEH olgusu oral ve maksillofasiyal bölgede nadir görülmesi yönü ile Türkçe literatüre katkı amacı ile sunulmuştur.

**Vaka Raporu:** Yüzünün sağ tarafındaki şişlik ve ağzını açamaması şikayetiyle kliniğimize müracaat eden 28 yaşındaki bayan hastanın klinik muayenesinde palpasyonda ağrılı ve çene hareketlerini kısıtlayan bir şişlik tespit edilmiştir. Manyetik Rezonans incelemesinde yaklaşık olarak 3 cm. boyutlarında hiperintens görüntü veren kitle, genel anestezi altında çıkarılmıştır. Kitlenin histopatolojik tetkikinde İPEH tanısı konmuştur.

**Sonuç:** Diş Hekimliği cerrahisinde sık rastlanmayan intravasküler papiller endotelyal hiperplazi olgusu basit eksizyon tekniği ile başarılı bir şekilde tedavi edilmiştir.

**Anahtar Kelimeler:** Intravasküler papiller endotelyal hiperplazi, Reaktif vasküler proliferasyonlar

T Klin Diş Hek Bil 2002, 8:104-106

### Summary

**Purpose:** Intravascular Papillary Endothelial Hyperplasia is an unusual benign reactive vascular proliferation. In this article, a case of IPEH was presented. IPEH is an unusual pathologic entity especially in maxillofacial region that was presented for the addition to the Turkish literature.

**Case Report:** A-28 year-old woman was referred for evaluation of a swelling in the right side of her face and limitation of mouth opening. In the clinical examination, the swelling had seen painful to pressure and limitation of mouth opening. In the magnetic resonance imaging disclosed the presence of a 3cm. hyperintense mass. The mass was removed totally under general anesthesia. On the histopathologic examination, diagnosis of Intravascular Papillary Endothelial Hyperplasia was made.

**Conclusion:** A case of intravascular papillary endothelial hyperplasia which appear in oral and maxillofacial region rarely was treated by simple excision successfully.

**Key Words** Intravascular papillary endothelial hyperplasia, Reactive vascular proliferationlar

T Klin J Dental Sci 2002, 8:104-106

Intravasküler Papiller Endotelyal Hiperplazi (İPEH), ilk kez Masson tarafından “hemangio-endotheliome vegetant intravasculaire” adı ile tanımlanmış olan ve baş boyun bölgesinde oldukça nadir görülen bir patolojik oluşumdur(1). Klinik olarak; üzerindeki ciltte mavimsi kırmızı bir renk değişimine neden olan şişlik veya kitle şeklinde ortaya çıkan İPEH sıklıkla alt ve üst ekstremitelerde ve özellikle parmaklarda lokalize olurken, Oral ve Maksillofasiyal bölge tutulumu nadirdir(2).

Bu makalede, sağ maksiller bölgede yumuşak doku içinde lokalize olan bir İPEH olgusu sunulmaktadır.

### Vaka Raporu

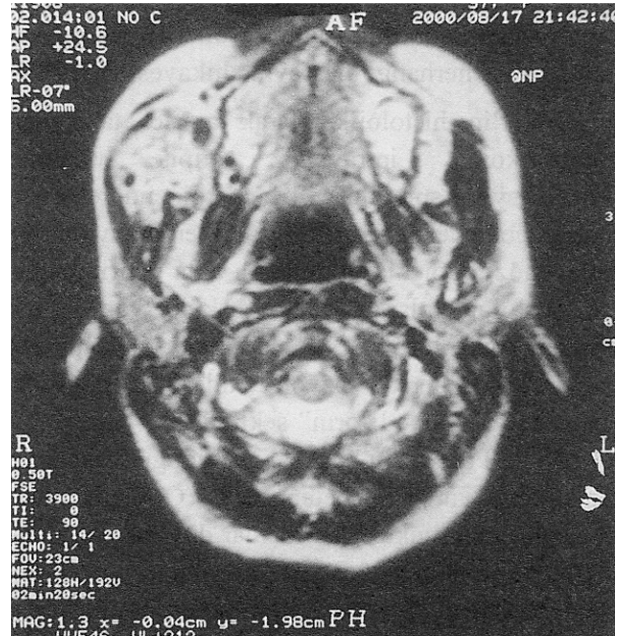
Yüzünün sağ tarafındaki şişlik ve ağzını açamama şikayetiyle kliniğimize müracaat eden 28 yaşındaki bayan hastanın klinik muayenesinde sağ maksiller vestibulum orisi sığlaştıran, palpasyonda ağrılı, üzerindeki mukoza normal renk ve görünümde olduğu ve çene hareketlerini kısıtlayan bir şişlik tespit edilmiştir. Hastanın anamnezinden, söz

konusu şişliğin yaklaşık olarak 3 aydır mevcut olduğu, herhangi bir tedavi uygulanmadığı ve travma hikayesi olmadığı anlaşılmıştır. Hastanın radyografik muayenesinde odontojenik bir patolojiyi düşündüren bir görüntü izlenmemesi üzerine manyetik rezonans(MR) incelemesi istenmiştir. MR tetkikinde sağ maksiller bölgede, yaklaşık olarak 3 cm. boyutlarında hiperintens görüntü veren kitlede hemorajik alanları düşündüren yer yer küçük hiperintensite alanları izlenmiştir (Resim 1). Kitleden yapılan ince iğne aspirasyon sitolojisi sonucu malignite yönünden negatif olarak değerlendirilmiştir. Rutin tetkikleri takiben hasta genel anestezi altında operasyona alınmıştır. Sağ maksiller lateral diştten ikinci molar dişe kadar uzanan diş eti insizyonunu takiben mukoperiosteal flep kaldırılmış ve maksilla lateral duvarına komşu olarak yaklaşık 2.5-3cm. boyutlarında grimsi enkapsüle kitle izlenmiştir. Kitlenin total olarak çıkarılmasını takiben bölge primer olarak kapatılmıştır.

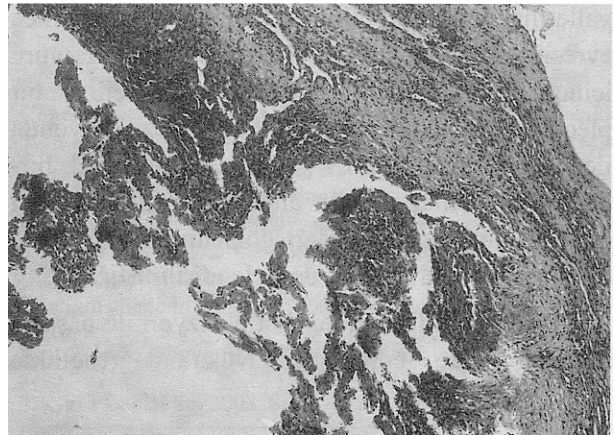
Kitlenin histolojik tetkikinde, fibroblastik proliferasyon sahaları ile çevrili dilate olmuş vasküler yapılara yapışık halde bir trombüs organizasyonu izlenmiştir (Resim 2). Bu bilgilerin ışığı altında söz konusu kitleye İntravasküler Papiller Endotelyal Hiperplazi tanısı konmuştur. Hastada postoperatif dönemde herhangi bir komplikasyon izlenmemiş olup, bir yıllık takip döneminde nüks ait bir bulgu tespit edilmemiştir.

### Tartışma

İPEH, ilk olarak Masson tarafından “hemangiendoteliome vegetant intravasculaire” adı ile tanımlanmış olmakla birlikte “intravasküler endotelyal angiomatosis, Masson’s intravasküler hemangioendotelyoma ve Masson’s pseudoangio-sarkoma” gibi değişik isimlerle adlandırılmıştır. İPEH adı Clearkin ve Enziger tarafından lezyonun yapısını en iyi tanımlayan isim olarak bildirilmiştir (2). İPEH; cilt ve cilt altı dokuların benign ve malign vasküler tümörlerinin yaklaşık olarak %2’sini teşkil eder. Cinsiyetler arası görülme oranı 1.7:1(Kadın:Erkek) olarak bildirilen lezyonun görülme yaşı birkaç ay ile 80 yaş gibi geniş bir spektrum içerir (3). Lokalizasyon olarak parmaklar, alt ve üst ekstremiteler, akciğerler sıklıkla görüldüğü



**Resim 1.** Hastaya ait preoperatif CT’de maksillanın sağında lokalize olan hiperintens görüntü veren kitle.



**Resim 2.** Fibroblastik proliferasyon sahaları ile çevrili dilate olmuş vasküler yapılara yapışık halde bir trombüs organizasyonu görüntüsünün izlendiği histopatolojik resim (HEX100).

yerlerdir. Bu bölgelerde üzerindeki deriyi etkilemeksizin derin dermis ve subkutiste lokalize olurlar. Baş boyun bölgesinde ise dil, bukkal mukoza, mandibuler vestibül, ağız köşesi en sık görüldüğü bölgelerdir (2,3). Dil ve dudaklar minör travmaya en sık maruz kalan bölgeler olmaları nedeniyle lezyonun etyolojisinde travmanın rolü olabileceğini akla getirmektedir. Pins ve ark. oral bölgede görülen lezyonların %7’sinde travmayı etyolojik

faktör olarak sorumlu tutmuşlardır (4). Bizim vakamızda ise herhangi bir travma hikayesi yoktur.

İPEH'in histolojik olarak ayırıcı tanısında; angiosarkoma, intravenöz atipik vasküler proliferasyon, spindle cell hemanjiyendoendotelyoma, malign endovasküler papiller anjiyendoendotelyoma ve intravenöz piyojenik granüloma akla getirilmelidir (5). Histolojik olarak; dilate vasküler yapı içinde görülen "pure form" ve hemanjiyoma gibi önceden var olan vasküler bir lezyon içinde fokal değişimler gösteren "mixed form" şeklinde iki yapı sergiler (6,7). "Pure form"un hakim olduğu olgularda; lezyonun boyutları nisbeten küçük (Ort.2cm) pembemsi kırmızı renkte olup, damar duvarına ait elastik doku veya residüel kas dokusu içeren fibröz psödokapsül ile çevrili içi kanla dolu multi kistik bir kitle söz konusudur. Küçük çaplı damarlarda dilatasyon belirgin olup, psödokapsül içinde çok az miktarda veya hiç kas dokusu gösterilememiştir. Vakaların büyük çoğunluğunun trombotik materyalle ilişkili olduğu bilinmektedir. Lezyonun erken evresinde endotelin trombotik yapının konturu içine doğru ilerlemesi söz konusu olup, belirgin bir pleomorfizm ve mitotik yapı gözlenmez. Lezyonun ileri evrelerinde papiller yapının kümelenerek birleştiği ve damar ağı ile anastomoz yaparak bağ dokusu içine doğru girdiği gözlenir. Bizim vakamız, "pure form" olarak değerlendirilmiştir.

İPEH'in tedavisinde basit eksizyon ile başarılı sonuçlar elde edilmiştir. Nüks'ün genellikle

"mixed form" vakalarda yetersiz eksizyon sonucu görüldüğü bildirilmektedir (5-7). Eksizyon ile tedavi ettiğimiz hastada postoperatif 1 yıllık dönemde herhangi bir nüks belirtisi izlenmemiştir.

#### KAYNAKLAR

1. Bodner L, Dayan D: Intravascular papillary endothelial hyperplasia of the mandibular mucosa. Int J Oral Maxillofac Surg 20: 273, 1991
2. Clearkin KP, Enzinger FM: Intravascular papillary endothelial hyperplasia. Arch Pathol Lab Med 100:441, 1974
3. Tosios K, Koutlas IG, Papanicolaou SI: Intravascular papillary endothelial hyperplasia of the oral soft tissues: Report of 18 cases and review of the literature. J Oral Maxillofac Surg 52:1263, 1994
4. Pins MR, Rosenthal DI, Springfield DS, Rosenberg AE: Florid extravascular papillary endothelial hyperplasia (Masson's pseudoangiosarcoma) presenting as a soft tissue sarcoma. Arch Pathol Lab Med 117: 259, 1993
5. Enzinger FM, Weiss SW: Soft Tissue Tumors 3<sup>rd</sup>.ed. Boston, Mosby, 1995 p. 614
6. Buchner A, Merrell PW, Carpenter WM, Leider AS: Oral intravascular papillary endothelial hyperplasia. J Oral Pathol Med 19:419, 1990
7. Stern Y, Braslavsky D, Shpitzer T, Feinmesser R: Papillary endothelial hyperplasia in the tongue: A benign lesion that may be mistaken for angiosarcoma. J Otolaryngol 23: 81, 1994

**Geliş Tarihi:** 24.07.2001

**Yazışma Adresi:** Dr.Cahit ÜÇÖK  
Ankara Üniversitesi  
Diş Hekimliği Fakültesi  
Beşevler, ANKARA

\*Bu vaka 2-6 Mayıs 2001 tarihlerinde Bükreş'de (Romanya) yapılan Balkan Stomatology Society Kongresinde sunulmuştur.