

Karbamazepine Bağlı Hipersensitivite Sendromu¹

CARBAMAZEPINE HYPERSENSITIVITY SYNDROME

Ayşe Serap KARADAĞ*, Emel GÜNGÖR**, Mehmet GÖNÜLTAŞ***, Meral EKŞİOĞLU**

* Dr., Ankara Eğitim ve Araştırma Hastahanesi Dermatoloji Kliniği

** Doç.Dr., Ankara Eğitim ve Araştırma Hastahanesi Dermatoloji Kliniği

*** Uz.Dr., Ankara Eğitim ve Araştırma Hastahanesi Patoloji Kliniği, ANKARA

Özet

Hipersensitivite sendromu; özellikle aromatik oral antikonvülzanların kullanımını takiben 2-6 hafta içinde gelişen, hayatı tehdit eden, şiddetli multiorgan tutulumuyla karakterize bir ilaç reaksiyonudur. Fenitoin, karbamazepin ve fenobarbital gibi klasik antikonvülzanların yanısıra, lamotrijin gibi yeni antikonvülzanlarla da antikonvülzan hipersensitivite sendromu gelişebilmektedir.

Onbeş yaşında bayan hastaya karbamazepin kullanımının birinci ayında gelişen ateş, lenfadenopati, eritrodermi, lökositoz ve karaciğer tutulumu ile antikonvülzan hipersensitivite sendromu tanısı konuldu ve 40mg/gün dozunda oral prednizolon ile tedavi edildi. Hastanın kortikosteroid tedavisi kesildikten sonra birinci ayda karbamazepinle yapılan deri yama testiyle tanı desteklendi.

Antikonvülzan kullanan hastalarda ilacın başlangıcından sonra gelişen deri lezyonlarında bu nadir ama ciddi reaksiyon akılda tutulmalıdır.

Anahtar Kelimeler: Karbamazepin, İlaç hipersensitivite sendromu, Deri yama testi

T Klin Dermatoloji 2004, 14:166-171

Summary

The anticonvulsant hypersensitivity syndrome is a severe, potentially life threatening and multiorgan reaction to aromatic oral antiepileptics. The syndrome is seen in 2 to 6 weeks after the introduction of drug. It has been described not only with phenytoin, phenobarbital and carbamazepine; but also with new anticonvulsants, such as lamotrigine.

We present a 15-year-old girl with carbamazepine hypersensitivity syndrome which was characterized by fever, lymphadenopathy, erythroderma, leucocytosis and hepatic involvement. She was treated with 40mg/day oral prednisolon. The diagnosis was confirmed with patch test one month after the cessation of steroid therapy.

This rare but severe drug reaction should be kept in mind in the differential diagnosis of any skin eruption that would occur in patients receiving antiepileptic drug.

Key Words: Carbamazepine, Drug hypersensitivity syndrome, Patch test

T Klin J Dermatol 2004, 14:166-171

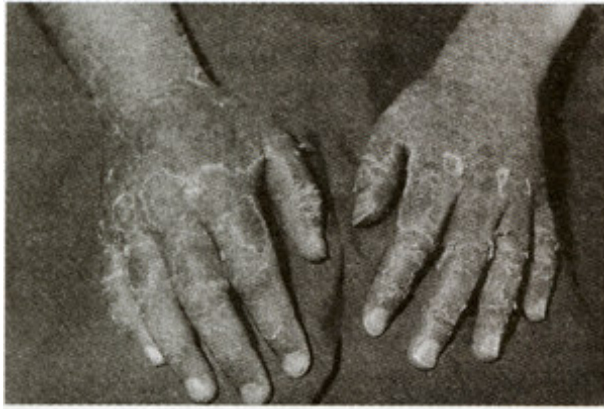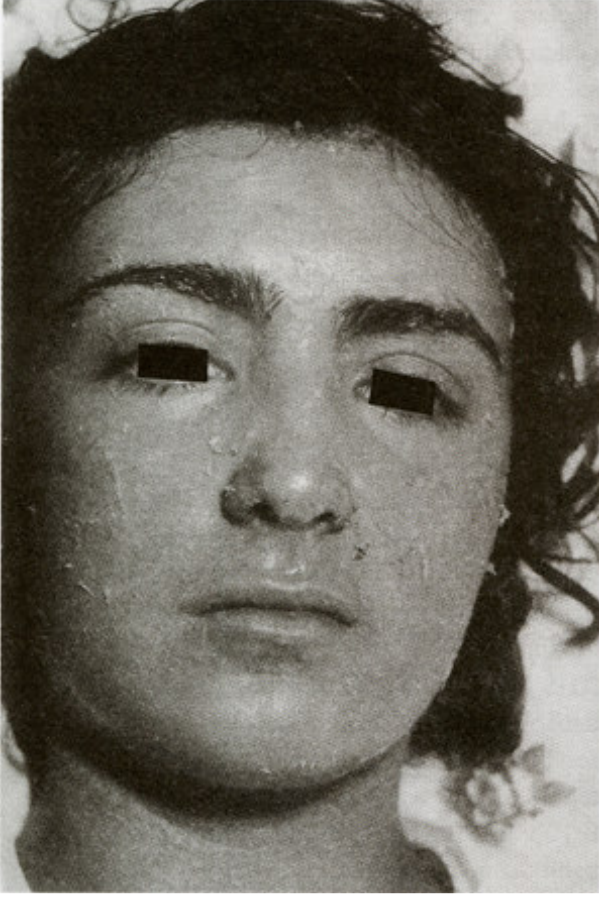Antikonvülzan hipersensitivite sendromu; özellikle aromatik oral antikonvülzanların kullanımı sırasında ortaya çıkan, hayatı tehdit eden, şiddetli multiorgan tutulumuyla karakterize bir ilaç reaksiyonudur (1,2).

Bu yazıda, karbamazepin alımına bağlı hipersensitivite sendromu gelişen bir olgu sunulmaktadır.

Olgu

Bir haftadır var olan ateş, boğaz ağrısı, lenf bezlerinde büyüme ve yaygın deri lezyonları nedeniyle intaniye servisinde takip edilen 15 yaşındaki

bayan hasta, alınan boğaz kültüründe β - hemolitik streptokok, idrar kültüründe Klebsiella ürettiği, uygun antibiyotik tedavisi aldığı halde, makülopapüler olan döküntüsünün ilerleyip, eritrodermi gelişmesi üzerine kliniğimize nakledildi. Özgeçmişinden; döküntülerin ortaya çıkmasından 1 ay önce epilepsi tanısıyla karbamazepin 200 mg/gün dozda p.o. başlandığı öğrenildi. Sistem sorgulamasında; başağrısı, halsizlik ve artraljisi vardı. Fizik muayenesinde; 39°C ateş, bilateral, servikal, ağrısız, yaklaşık 1 cm çaplarında, multipl lenfadenopati, fasiyal ve periferik ödem, hafif splenomegali ve ektropiyon saptandı. Dermatolojik incelemesinde; gövde ve ekstremitelerde yaygın



Şekil 1,2. Hastanın tedavi öncesi görünümü.

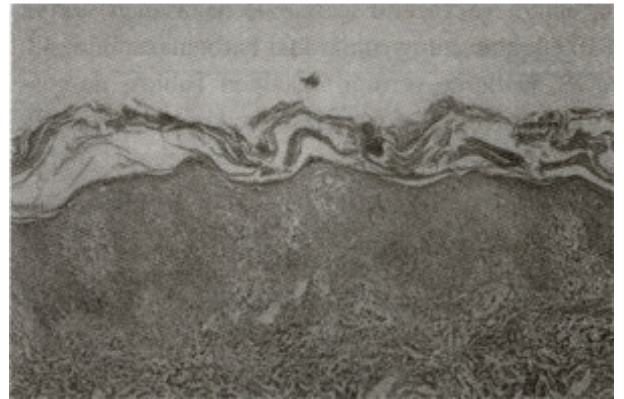eritem ve deskuamasyon saptandı (Şekil 1,2). Oral mukozada, sert damakta peteşileri vardı.

Karın derisinden alınan biyopsi materyalinin histopatolojik değerlendirilmesinde, hafif hiperkeratoz, irregüler akantoz, üst dermiste

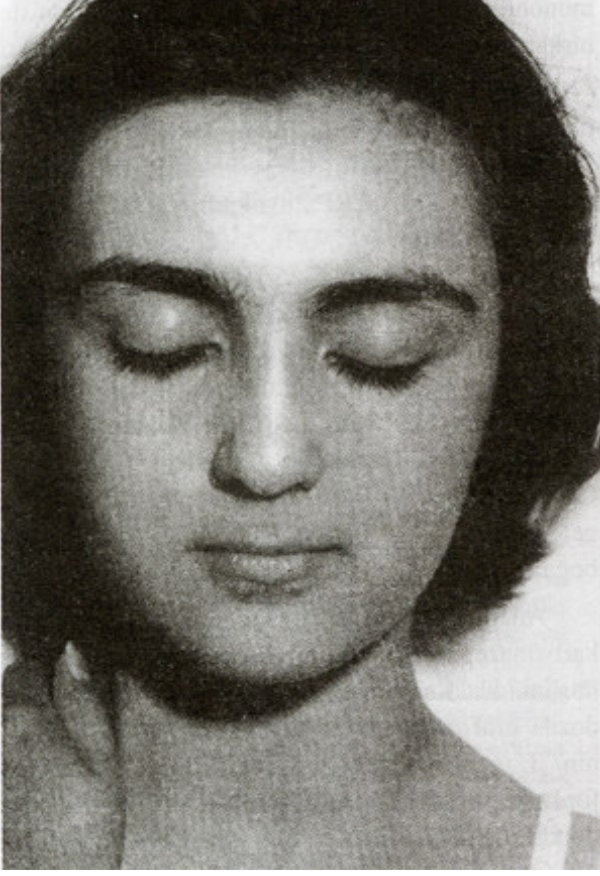mononükleer hücre infiltrasyonu ve epidermiste birkaç alanda lenfosit ekzositozu görüldü (Şekil 3).

Yapılan laboratuvar incelemelerinde, patolojik olarak, tam kan tetkikinde; lökosit: 17400/µl (N:4000-10000), eritrosit sedimantasyon hızı:77 mm/sa (N: 0-20), CRP:28 mg/dL (N:0-5), serum AST: 359 U/l (N: 5-42 U/l), ALT: 188 U/l (N:5-45 U/l), GGT: 365 U/l (N:5-85 U/l) bulundu. Bunların dışında yapılan tetkikleri; RF, ASO, C3, C4, ANA, anti -DNA, PT, PTT, tiroid fonksiyon testleri (ST3, ST4, TSH) PA akciğer grafisi ve Water's grafisi normal sınırlarda veya negatifti. Eozinofil sayısı normaldi. Viral serolojik testlerden; EBV IgM, CMV IgM, HSV IgM ve Toksoplazma IgM (-) geldi. Viral hepatit belirleyicileri negatifti. Kontrol boğaz, idrar ve kan kültüründe üreme olmadı.

Anamnez, klinik ve laboratuvar bulgularla karbamazepine bağlı hipersensitivite sendromu düşünüldü. Karbamazepin kesildi ve 40 mg/gün dozda oral prednizolon tedavisi başlandı. Tedavinin 3. gününde hastanın ateşi düştü, karaciğer fonksiyon testleri hızla düşerek, 7. günde normale döndü. Lenfadenopatileri 8. günde kayboldu (Şekil 4). Oral kortikosteroid dozu tedricen azaltılarak kesildi. Oral kortikosteroid kesildikten bir ay sonra hastaya Finn Chamber metodu ile deri yama testi uygulandı. Karbamazepin, % 3 ve %10' luk konsantrasyonlarda, distile su, vazelin ve % 70 etanol içinde hazırlandı. Deri reaksiyonları 48, 72. saatlerde ve 1 hafta sonra değerlendirildi ve şiddetine



Şekil 3. Kesitte; yüzeyde hiperkeratoz, dermiste yer yer epidermisi de infiltre eden mononükleer iltihabi hücreler görülmekte. (H& E x 50).



Şekil 4. Hastanın tedavi sonrası görünümü.

göre skorlandı. [(-) negatif; (1+) eritem veya minör foliküler reaksiyon; (+2) eritem ve ödem; (+3):papüler veya veziküler eritem ve ödem; (+4) büllöz veya ülseratif lezyon gelişimi] (1)., Distile su, etanol ve vazelin içerisinde hazırlanan %3 ve %10'luk konsantrasyonlardaki karbamazepinin, 48. ve 72. saatlerde verdiği reaksiyon Tablo 1'de gösterilmiştir (Şekil 5,6). Hastada kontrol amacıyla yapılan deri yama testi sonucu negatif olarak saptandı.

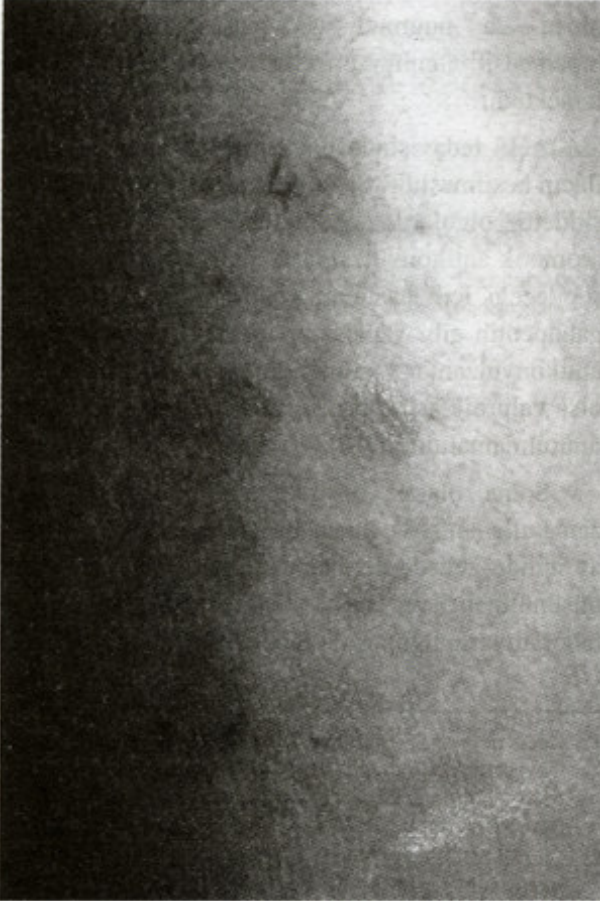
Tartışma

Antikonvülzan hipersensitivite sendromu (AHS) terimi antikonvülzanlara bağlı ateş, lenfadenopati, mukokutanöz erüpsiyon ve şiddetli multiorgan reaksiyonunu tanımlamak için kullanılmaktadır (1-3). Başlangıçta aromatik antiepileptikler sorumlu tutulmuşsa da, günümüzde diğer

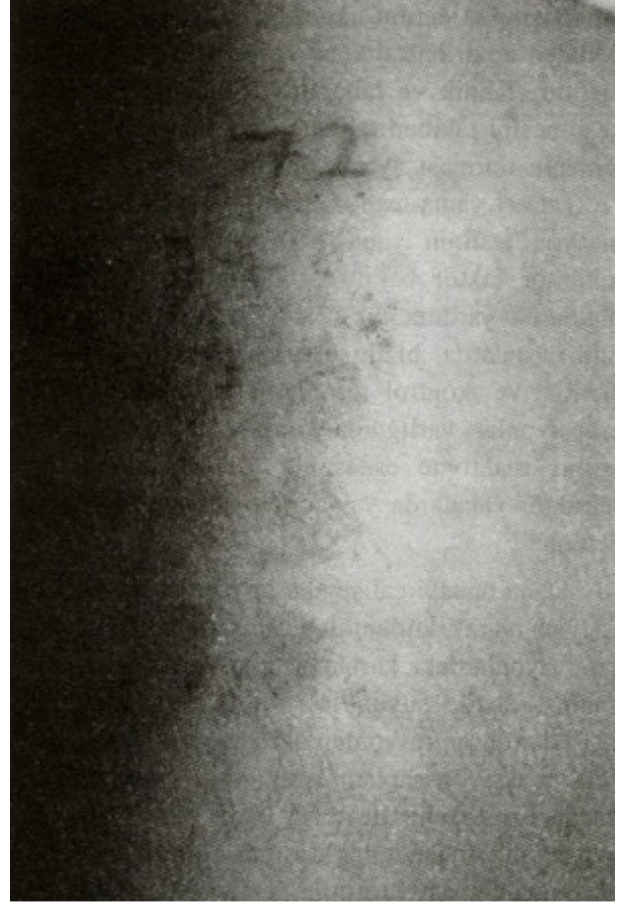ilaçların da yaptığı bilinmektedir. Bu sendroma neden olduğu en iyi bilinen ilaçlar, benzer kimyasal yapıya sahip olan 4 aromatik antikonvülzandır (fenobarbital, fenitoin, karbamazepin ve pirimidon). Ancak son yıllarda artan sıklıkta lamotrijin, valproik asit ve etosüksimidle de hipersensitivite sendromu geliştiği bildirilmiştir (1-6). Antiepileptiklerin yanısıra, sülfü derivelere, allopurinol, diltiazem, meksiletin, minosiklin, sorbinil, terbinafin, zolsitabin gibi pek çok ilaç da bu tabloya yol açabilmektedir (2,5,7,8).

AHS; ateş, lenfadenopati ve mukokutanöz erüpsiyon üçlüsüyle karakterize olup, ortalama 1/3000 (1/1000- 1/10000) kişide görülür. Yaş ve ırk farkı yoktur. İlaç başladıktan sonra 1 hafta- 3 ay içinde gelişir. İlk bulgu genellikle yüksek ateştir, bunu makülopapüler/ morbiliform tarzda deri döküntüsü izler. Yüzde ve ellerde ödem varlığı da AHS için göze çarpan bir bulgudur (1-3,5,9). Şiddetli olgularda eritrodermi, Stevens- Johnson sendromu, toksik epidermal nekrolizis gibi hayatı tehdit eden reaksiyonlar gelişebilir. Olguların %10'unda farenjit görülür. Konjonktiva, oral ve genital mukoza tutulumu genellikle şiddetli olgularda mevcuttur (1,2,5,10,11).

İç organ tutulumlarının başında karaciğer gelir, %51-81 hastada hepatit görülür. Genellikle anikterik tiptedir. Karaciğer tutulumu; enzimlerin hafif yükselmesi ile fatal hepatite yol açan geniş bir aralıkta gözlenebilir. Daha az sıklıkta nefrit, pnömoni, splenomegali, pankreatit, miyalji, artralji, hipotiroidi, hipertiroidi, miyokardit, uygunsuz antidiüretik hormon sendromu, aseptik menenjit ve mental değişiklikler bildirilmiştir (2-4,11,17). Hematolojik olarak; lökositoz, lenfositoz, eozinofili, nadiren atipik lenfositler, lökomooid reaksiyon, diseritropoetik anemi görülebilir (2,4,10,12). Deri biyopsilerinde dermatolojik bulgularla uyumlu olarak, lenfosit, histiyosit ve eozinofilleri içeren dermal infiltrat görülür. Eritrodermi tablosu gelişen hastalarda, mikozis fungoidesi andıran paternlerin de görüldüğü bildirilmiştir. Lenf nodu biyopsilerinde ise, lenfoid hiperplaziden, yüksek evreli malin lenfoma benzeri paterne kadar değişen bulgular görülebilir (1,7,10,12).



Şekil 5. 48. saatteki deri yama testi sonucu.



Şekil 6. 72. saatteki deri yama testi sonucu.

Etyopatogenezi tam olarak bilinmemektedir. Antikonvülzan ilaçlar, karaciğerde sitokrom P450 sistemi üzerinden metabolize olurken, arenooksitler adlı ara ürünler açığa çıkar. Normal kişilerde var olan epoksid hidrolaz enzimi, bu ürünleri detoksifiye ederek, zararsız hale getirir. Ancak AHS gelişen bireylerde bu enzimin eksik veya fonksiyonun bozuk olduğu saptanmıştır. Bu nedenle ortaya çıkan ara ürünlerin hücrelerle etkileşerek, toksik veya immünolojik olaylarla AHS'ye neden olduğu düşünülmektedir (1,2,5,11,12). Epoksid hidrolaz geninde mutasyon saptanması ve olguların kardeşlerinde de AHS gelişme riskinin artmış olması genetik bir zemini akla getirmektedir. AHS'li olgularda in vitro lenfosit transformasyon ve deri yama testlerinin pozitif oluşu, ilaca spesifik CD 4 ve CD 8 T lenfositlerinin ve γ -IFN'nun artmış

Tablo 1. Distile su, etanol ve vazelin içerisinde hazırlanan %3 ve %10'luk konsantrasyonlardaki karbamazepinin, 48. ve 72. saatlerde verdiği reaksiyon

	48. saat	72. saat
Distile su %3	+++	+++
Distile su % 10	+++	++
Etanol %3	+++	+++
Etanol % 10	++	++
Vazelin %3	++++	++++
Vazelin % 10	+++	++

olarak saptanması tip IV hipersensitivite reaksiyonunun patogenezdaki rolünü göstermektedir (7,13).

Hastalığın ayırıcı tanısında başta infeksiyöz mononükleoz olmak üzere bakteriyel ve viral infeksiyonlar, serum hastalığı, Kawasaki hastalığı, kollajen doku hastalıkları ve neoplaziler akla gelmelidir. Klinik ve laboratuvar bulgular ile ilacın kesilmesini takiben tablonun gerilemesi veya ilerlemenin durması ayırıcı tanıda önemli ipuçlarıdır (1,2). Deri yama testi, ve invitro lenfosit transformasyon testinin yapılması, makrofaj migrasyon inhibitör faktör bakılması tanıda güçlük çekilen olgularda yardımcıdır (2,14,15). Deri yama testi tüm hastalarda, bizim olgumuzda da olduğu gibi pozitif ve kontrol gruplarında negatiftir. Deri erüpsiyonları varlığında yapılmamalıdır. Çünkü ya artmış reaktivite esnasında yalancı pozitif veya refraktör vakalarda yalancı negatif reaksiyona neden olur.

Daha önceki çalışmalarda vazelin ve etanolün taşıyıcı olarak kullanıldığı % 3 ve %10'luk konsantrasyonlardaki karbamazepinle farklılık bulunmamış, distile suyun taşıyıcı olarak kullanıldığı %3'lük konsantrasyonlardaki karbamazepinle daha hafif reaksiyon saptanmıştır (14). Bizim çalışmamızda ise vazelin ile daha bariz bir reaksiyonun olması, diğer taşıyıcılar arasında belirgin bir farklılık bulunmaması vazelinin deri yama testinde kullanılabilirliği iyi bir ajan olduğunu göstermektedir. Uygun konsantrasyonların belirlenmesi gerekmektedir.

Deri yama testinin uygulanması kolay olduğu ve diğer yöntemlere göre daha güvenilir görüldüğü için tanının kesin olmadığı durumlarda iyi bir seçenek olduğu düşünülmektedir (1,14).

Olgumuzda ateş, boğaz ağrısı, lenfadenopati, artralji ve makülopapüler döküntü karbamazepin tedavisinin 1. ayında gelişmiştir. Boğaz ve idrar kültürlerinde üreme olması nedeniyle antibiyotik tedavisi almış, ancak fayda görmemiş ve deri lezyonları eritrodermiye ilerlemiştir. Yapılan uygun antibiyotik tedavisine rağmen tabloda gerileme olmaması, ayırıcı tanıda akla gelen hastalıklara ilişkin pozitif viral ve diğer serolojik testlerin olmayışı, klinik ve laboratuvar bulgularının AHS ile

uyumlu olması ve histopatolojik olarak desteklenmesiyle hastamıza karbamazepine bağlı hipersensitivite sendromu tanısı kondu. İlaç kesildi ve sistemik kortikosteroid tedavisine dramatik yanıt alındı. Yapılan deri yama testinin pozitif oluşu da tanımızı ve patogenezdaki tip IV hipersensitivitenin sorumlu olabileceğini desteklemektedir.

AHS tedavisinde ilk yapılacak işlem sorumlu ilacın kesilmesidir. Sistemik kortikosteroid tedavisi şiddetli olgularda düşünülmelidir (2-4). Diğer aromatik antikonvülzanlarla çapraz reaksiyon gelişebileceği için hastalara valproik asit, barbitürat, gabapentin gibi yapısal ve metabolik olarak farklı antikonvülzanlar verilmelidir (1,3). Ancak nadir de olsa valproik asitle benzer reaksiyon gelişebileceği unutulmamalıdır (1,16).

Sonuç olarak, özellikle aromatik antikonvülzan kullananlarda ilacın başlangıcından sonraki 3 ay içinde gelişen deri lezyonlarında mutlaka AHS düşünülmeli ve hasta bu açıdan klinik ve laboratuvar bulguları ile incelenmelidir.

KAYNAKLAR

1. De Vriese AS, Philippe J, Van Renterghem DM, De Cuyper CA, Hindryckx PHF. Carbamazepine hypersensitivity syndrome: Report of 4 cases and review of the literature. *Medicine* 1995; 74: 144-51.
2. Carroll MC, Yueng-Yue KA, Esterly NB, Drolet BA. Drug induced hypersensitivity syndrome in pediatric patients. *Pediatrics* 2001; 108: 485-92.
3. Güngör E, Allı N, Çomoğlu S, Çömçüoğlu C. Phenytoin hypersensitivity syndrome. *Neurol Sci* 2001; 22: 261-5
4. Lemoli E, Vivirito MC, Coen M, Faggion I, Quirino T. Anticonvulsant hypersensitivity syndrome due to carbamazepine. *Allergy* 1999; 54: 1328-36.
5. Klassen BD, Sadler RM. Induction of hypersensitivity to a previously tolerated antiepileptic drug by a second antiepileptic drug. *Epilepsia* 2001; 42 (3):433-5.
6. Schlienger RG, Knowles SR, Shear NH. Lamotrigine associated anticonvulsant hypersensitivity syndrome. *Neurology* 1998; 51: 1172-5.
7. Cogrel O, Beylot-Barry M, Vergier B, Dubus P, Doutre MS, Beylot C. Sodium valproate-induced cutaneous pseudolymphoma followed by recurrence with carbamazepine. *Br J Dermatol* 2001; 144: 1235-8.
8. Prussick R, Shear NH. Dapsone hypersensitivity syndrome. *J Am Acad Dermatol* 1996; 35: 346-9.
9. Scerri L, Shall L, Zaki I. Carbamazepine induced anti convulsant hypersensitivity syndrome- pathogenic and diagnostic considerations. *Clin Exp Dermatol* 1993; 18: 540-2.

10. Miranda-Romero A, Perez –Oliva N, Aragoneses H, Bastida J, Raya C, Gonzalez- Lopez A. Carbamazepine hypersensitivity syndrome mimicking mycosis fungoides. *Cutis* 2001; 67: 47-51.
11. Pirmohamed M, Lin K, Chadwick D, Park BK. TNF-alpha promoter region gene polymorphisms in carbamazepine hypersensitivity patients. *Neurology* 2001; 56(7): 890-6.
12. Lombardini SM, Girelli DG, Comoher R. Severe multi-systemic hypersensitivity reaction to carbamazepine including dyserythropoietic anemia. *Ann Pharmacother* 1999; 33: 571-5.
13. Bayazit EÖ, Nar C. Karbamazepine bağlı ilaç hipersensitivite sendromu. *Türkderm* 2002; 36 (2):125-8.
14. Alanko K. Patch testing in cutaneous reactions caused by carbamazepine. *Contact Dermatitis* 1993;29:254-7.
15. Okuyama R, Ichinohasama R, Tagami H. Carbamazepine induced erythroderma with systemic lymphadenopathy. *J Dermatol* 1996; 23: 489- 94.
16. Crowson AN, Magro CM. Recent advances in the pathology of cutaneous drug eruptions. *Dermatol Clin* 1999; 17: 537-58.

Geliş Tarihi: 19.02.2004

Yazışma Adresi: Dr.Ayşe Serap KARADAĞ
Ankara Eğitim ve Araştırma Hastanesi
Dermatoloji Kliniği
drayserem@yahoo.com

*3-7 Eylül 2002'de 19. Ulusal Dermatoloji Kongresinde yazılı bildiri olarak sunulmuştur.