

## Papüler Lezyonlu Atrişi: Geç Gelen Tanı

### Atrichia with Papular Lesions: Delayed Diagnosis: Case Report

Sümeyye ALTINTAŞ KAKŞI,<sup>a</sup>  
Mustafa ÖZDEMİR,<sup>a</sup>  
Mine ÇAYIRCI<sup>b</sup>

<sup>a</sup>Dermatoloji AD,  
Özel Medipol Mega Üniversite Hastanesi,  
<sup>b</sup>Özel Gen Patoloji Laboratuvarı,  
İstanbul

Geliş Tarihi/Received: 14.11.2012  
Kabul Tarihi/Accepted: 08.01.2013

Yazışma Adresi/Correspondence:  
Sümeyye ALTINTAŞ KAKŞI  
Özel Medipol Mega Üniversite Hastanesi,  
Dermatoloji AD, İstanbul,  
TÜRKİYE/TURKEY  
saltintas99@gmail.com

**ÖZET** Papüler lezyonlu atrişi (PLA), saçsızlık genindeki homozigot mutasyonlardan kaynaklanan, doğumdan hemen sonra tüm vücut kıllarında tamamen ve dönüşümsüz olarak kayıp ile içi keratin dolu kistlerden oluşmuş çok sayıda papüler lezyonla karakterizedir. Bugünkü bilgimize göre, PLA'da kıl büyümesini uyararak mümkün değildir. Bu çalışmada, alopesisi için daha önce alopesi universalis, konjenital alopesi tanıları almış, papüler lezyonları alopesiden ayrı olarak değerlendirilmiş, PLA tanısı konulan 55 yaşındaki bir erkek olgu sunulmuştur. PLA düşünüldenden daha yaygın bir hastalıktır ve sıklıkla otoimmün alopesi universalis olarak değerlendirilmektedir. Ünliversal şekilde alopesisi olan olguların papüler lezyonlar açısından tam bir dermatolojik muayenesi ve papülden histopatolojik inceleme için biyopsi yapılmasının hastalığın tanısı için en uygun yaklaşım olduğunu düşünüyoruz.

**Anahtar Kelimeler:** Alopesi; HP protein, insan

**ABSTRACT** Atrichia with papular lesions (APL) is a rare inherited skin disorder characterized by congenital atrichia of the whole body and numerous papular lesions. In most cases the fetal scalp hair is normal at birth, but this hair is shed within the first few months, after which no further growth occurs. Papular lesions caused by follicular cyst on the scalp and other body sites occur at childhood. There is no treatment for this disorder. We report a patient with delayed diagnosis of atrichia with papular lesions that diagnosed and treated as alopecia universalis and also atrichia and papular lesions evaluated separately. APL is more common than previously thought and is often mistaken for the autoimmune form of alopecia universalis. We think that a patient with alopecia universalis should be examined carefully to determine the papules and the papule could be evaluated histopathologically for accurate diagnosis of the disease.

**Key Words:** Alopecia; HP protein, human

Türkiye Klinikleri J Dermatol 2013;23(1):28-31

Papüler lezyonlu atrişi (PLA), saçsızlık genindeki homozigot mutasyonlardan kaynaklanan, doğumdan hemen sonra tüm vücut kıllarında tamamen ve dönüşümsüz olarak kayıp ile içi keratin dolu kistlerden oluşmuş çok sayıda papüler lezyonla karakterizedir. 1950 yılında tanımlanmış olup, oldukça nadir görülen otozomal resesif geçişli kalıtsal bir hastalıktır. Bu çalışmada, alopesisi için daha önce alopesi universalis, konjenital alopesi tanıları almış, papüler lezyonları alopesiden ayrı olarak değerlendirilmiş, PLA tanısı konulan 55 yaşındaki bir erkek olgu sunulmuştur.

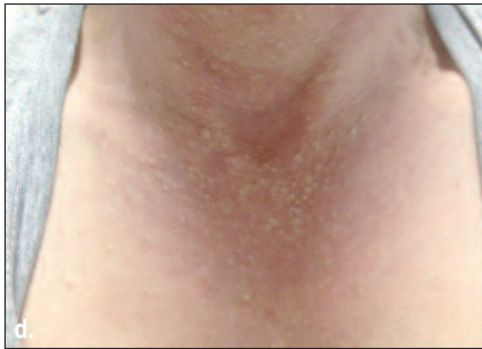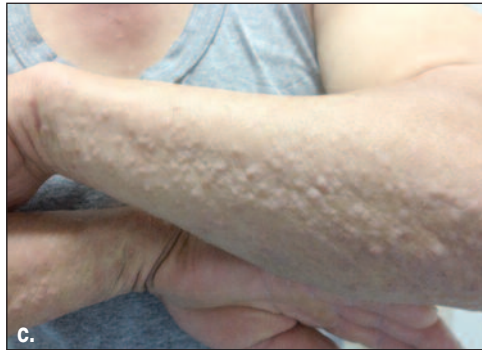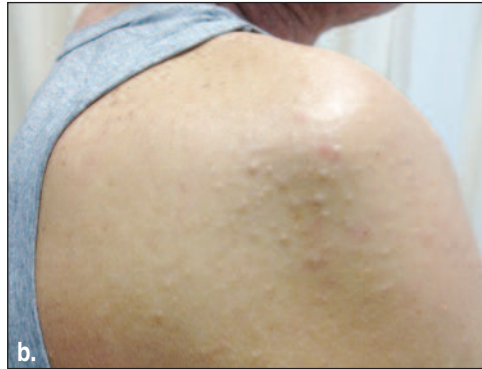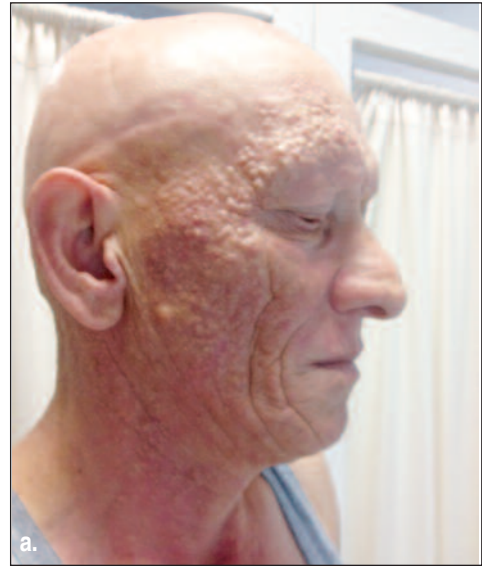## OLGU SUNUMU

Elli beş yaşındaki erkek hasta, vücudundaki kabarıklar nedeni ile kliniğimize başvurdu. Lezyonlarının 15 yaş sonrası başladığını ve zamanla arttığını belirtti. Daha önce başvurduğu kliniklerce güneş maruziyeti sonrası gelişmiş olabileceği söylenmişti. Hastamızın ayrıca, doğumundan kısa süre sonra gelişen total saç, kaş, kirpik ve vücut kıllarında kayıp vardı. Bu şikâyeti için çeşitli başvurularında konjenital alopesi ya da alopesi üniversalis tanıları almış ve alopesi üniversalis için verilen, ismini hatırlamadığı topikal terapiler kullanmış, ancak hiç yanıt alınamamıştı. Öz geçmişinde herhangi bir problemi olmayan olgumuzun anne babası arasında akraba evliliği yoktu, ancak erkek kardeşinde tüm vücut kıllarında dökülme ve vücutta kabarıklık gibi benzer belirtileri vardı. Hastamızın çocuklarının herhangi bir sağlık problemi yoktu. Sistemik muayenesi ve laboratuvar bulguları normal olan hastamızın dermatolojik muayenesinde saç, kaş, kirpik ve vücut kıllarında total alopesi dışında saçlı deri, yüz, kollar ve gövdede çok sayıda yaygın cilt renginde 3-5 mm çaplarında papüller vardı (Resim 1 a-d). Oral mukoza, dişler, tırnaklar ile palmoplantar bölgeler normal yapıda idi ve terleme ilişkili şikâyeti yoktu. Koldaki papüler lezyondan alınan biyopsinin histopatolojik incelemesinde, keratinöz materyal içeren multipl dermal kistler izlendi (Resim 2). Saçlı deriden alınan “punch” biyopsi incelemesinde ise normal kıl folikülü izlenmedi, inflamasyon bulgusu yoktu (Resim 3). Klinik sunum ve histopatolojik bulgular ile PLA tanısı konuldu.

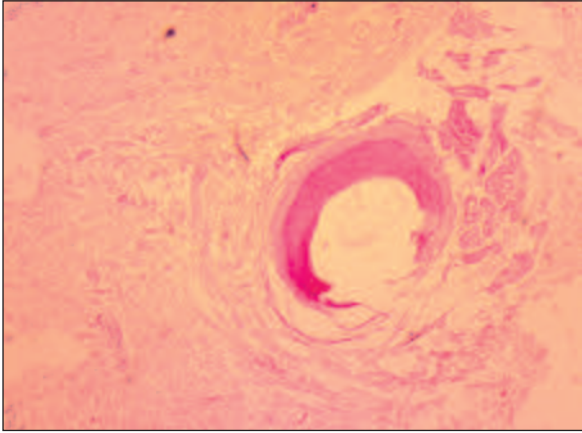
## TARTIŞMA

PLA saçlı deri, kaşlar, kirpikler ve tüm vücut kıllarında oluşan total alopesinin otozomal resesif nadir bir formu olup, doğumdan hemen sonra oluşan saç kaybı ve vücutta yaygın alanlara yerleşen keratin dolu kistlerin gelişimi ile karakterizedir. Hastalar normal bir gelişim, iştihâ, dişler ve tırnaklara sahiptir. Terleme anormalliği yoktur. Heterozigot kişiler normal saçlara sahiptir ve genotipik olarak normal kişilerden klinik olarak ayırt edilemezler.<sup>1-3</sup>

Fare kılsızlık geninin insan homologundaki anormallikleri klinik olarak konjenital üniversal

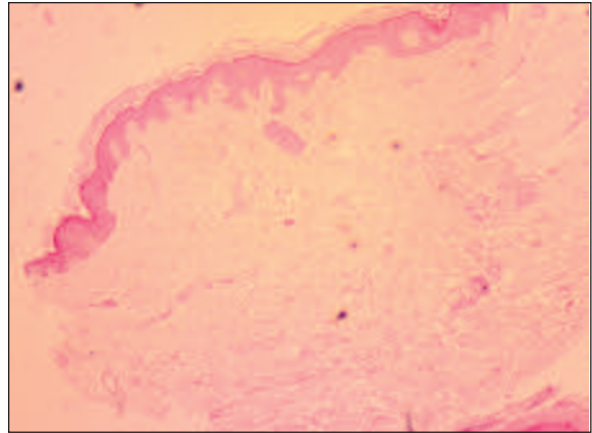


**RESİM 1a-d:** Alopesi ve papüler lezyonların yaygınlığı.  
(Renkli hali için Bkz. <http://dermatoloji.turkiyeklinikleri.com>)



**RESİM 2:** Ön koldan alınan biyopsinin histopatolojik incelemesinde keratinöz materyal içeren dermal kist izlenmektedir (HEEx10).

(Renkli hali için Bkz. <http://dermatoloji.turkiyeklinikleri.com/>)



**RESİM 3:** Saçlı deriden alınan biyopsinin histopatolojik incelemesinde orta dermiste kıl folikülü izlenmemektedir (HEEx10).

(Renkli hali için Bkz. <http://dermatoloji.turkiyeklinikleri.com/>)

alopesi ve PLA'ya neden olur.<sup>1</sup> Alopesi gelişiminden sonraki 1-18 yaşları arasında saçlı deri ve vücutta gelişen foliküler kistlerin neden olduğu papüler lezyonlar bu iki tabloyu ayırır.<sup>1-3</sup> Olgumuzda alopesinin yanında, 15 yaşından sonra başlayan papüler oluşumlar söz konusu idi.

PLA'da, saç matriks hücrelerinin prematür ve geniş bir apoptoza uğraması yanında, Bcl-2 ekspresyonunda eşlik eden bir düşüş olur. Bu durum, sinir hücresi adezyon molekül pozitivitesinde kayba ve dermal papilla hareketinde esansiyel olan üstteki epitelyal tabakanın ayrılmasıyla ilişkili görünmektedir. Bunların sonucunda saç soğanı ve dermal papillalar dermis içinde sıkışır ve dermal papilla ile kök hücreler arasındaki mesajlar iletilmez, böylelikle daha ileri kıl büyümesi oluşmaz.<sup>1,2</sup>

Hastalığın moleküler temeli çok açık değildir. PLA'da kellik (hairless) genindeki (HR) mutasyonlar sorumlu tutulmaktadır. Son çalışmalar kromozom 8p21 ile ilişkiyi göstermektedir.<sup>4-6</sup> Moleküler düzeyde yapılan çalışmalarda, HR geninde misense, nonsense delesyon, insersiyon ve "splice-site" mutasyonları gösterilmiştir.<sup>7-12</sup> Bizim olgumuzun kardeşinde de benzer şikâyetlerin olması, hastalığın etiopatogenezinde bahsedilen genetik ilişkiyi desteklemektedir.

Miller ve ark., vitamin D reseptör (VDR) geninde mutasyonla beraber vitamin D dirençli ricket tip IIA'lı HR gen mutasyonlu hastalarla idantik PLA'ya sahip bir hasta tanımlamışlardır. VDR ve HR genlerinin postnatal saç folikül siklusunun aynı genetik yolunu kodlayan genler olabileceği hipotezi öne sürülmüştür.<sup>13</sup>

**TABLO 1:** PLA için tanısal kriterler.

TABLO 1: PLA için tanısal kriterler.	
<b>Majör kriterler (Tanı için beş kriterden dördü gerekmektedir)</b>	
1.	Hayatın ilk birkaç ayında saçların tamamen ve kalıcı kaybı
2.	Yüz, saçlı deri, kollar, dirsekler, bacaklar ya da dizlerde bulunan birkaç taneden yaygın sayıya değişen düz, beyazımsı ya da milia benzeri papüller
3.	Histolojik olarak sağlam saç folikül yapılarının kornifiye materyalle dolu foliküler kistlerle yer değiştirmesi
4.	Genetik test ile insan kellik geninde mutasyon veya mutasyonların tespiti
5.	Vitamin D bağımlı riketsin klinik ve/veya moleküler olarak dışlanması.
<b>Minör kriterler (Destekleyici kriterler)</b>	
1.	Ailede akraba evliliği hikâyesi
2.	Sekonder aksiller, pubik kılların yokluğu ya da kıl büyümesinin olmaması ve/veya kirpik ve kaşların çok az olması
3.	Normal kemikler, dişler, tırnaklar ve terlemeyi içeren normal büyüme ve gelişme
4.	Saçlı deride beyazımsı hipopigmente çizgiler
5.	Herhangi bir tedavi yöntemine yanıtızlık

PLA: Papüler lezyonlu atriş.

Yip ve ark., literatürde tanımlanmış vakaların retrospektif analizleri ve kişisel gözlemlerine dayanarak PLA için tanısal kriterler önermişlerdir.<sup>14</sup> Bu özellikler Tablo 1'de görülmektedir.

Yayımlanmış PLA olguları prevalansı oldukça düşüktür. Ülkemizden Baysal ve ark., alopesi üniversalis olarak tedavi olan iki PLA'lı çocuk olgu bildirmişlerdir.<sup>15</sup> Bizim olgumuz da alopesi üniversalis gibi tedavi almış ve geç tanı almasıyla ilişkili olarak papülleri oldukça yaygın olan bir

erişkin PLA olgusudur. Konjenital bir hastalık olan PLA'nın şu an için etkin bir tedavisi bulunmamaktadır. PLA düşünüldüğünden daha yaygın bir hastalıktır ve sıklıkla otoimmün alopesi üniversalis olarak değerlendirilmektedir. Üniversal şekilde alopesisi olan olguların papüler lezyonlar açısından tam bir dermatolojik muayenesi ve papülden histopatolojik inceleme için biyopsi yapılmasının hastalığın tanısı için en uygun yaklaşım olduğunu düşünüyoruz.

## KAYNAKLAR

1. Indelman M, Bergman R, Lestringant GG, Peer G, Sprecher E. Compound heterozygosity for mutations in the hairless gene causes atrichia with papular lesions. *Br J Dermatol* 2003; 148(3):553-7.
2. Djabali K, Zlotogorski A, Metzker A, Ben-Ami-tai D, Christiano AM. Interaction of hairless and thyroid hormone receptor is not involved in the pathogenesis of atrichia with papular lesions. *Exp Dermatol* 2004;13(4):251-6.
3. Wali A, Ansar M, Khan MN, Ahmad W. Atrichia with papular lesions resulting from a novel insertion mutation in the human hairless gene. *Clin Exp Dermatol* 2006;31(5):695-8.
4. Ahmad W, Faiyaz ul Haque M, Brancolini V, Tsou HC, ul Haque S, Lam H, et al. Alopecia universalis associated with a mutation in the human hairless gene. *Science* 1998; 279(5351):720-4.
5. Sprecher E, Bergman R, Szargel R, Raz T, Labay V, Ramon M, et al. Atrichia with papular lesions maps to 8p in the region containing the human hairless gene. *Am J Med Genet* 1998;80(5):546-50.
6. Cichon S, Anker M, Vogt IR, Rohleder H, Pützstück M, Hillmer A, et al. Cloning, genomic organisation, alternative transcripts and mutational analysis of the gene responsible for autosomal recessive universal congenital alopecia. *Hum Mol Genet* 1998;7(11):1671-9.
7. Zlotogorski A, Panteleyev AA, Aita VM, Christiano AM. Clinical and molecular diagnostic criteria of congenital atrichia with papular lesions. *J Invest Dermatol* 2002;118(5):887-90.
8. Zlotogorski A, Martinez-Mir A, Green J, Lamdagger H, Panteleyevdagger AA, Sinclair R, et al. Evidence for pseudodominant inheritance of atrichia with papular lesions. *J Invest Dermatol* 2002;118(5):881-6.
9. Sprecher E, Bergman R, Szargel R, Friedman-Birnbaum R, Cohen N. Identification of a genetic defect in hairless gene in atrichia with papular lesions: evidence for phenotypic heterogeneity among inherited atrichias. *Am J Hum Genet* 1999;64(5):1323-9.
10. Zlotogorski A, Ahmad W, Christiano AM. Congenital atrichia in five Arab Palestinian families resulting from a deletion mutation in the human hairless gene. *Hum Genet* 1998; 103(4):400-4.
11. Paller AS, Varigos G, Metzker A, Bauer RC, Opie J, Martinez-Mir A, et al. Compound heterozygous mutations in the hairless gene in atrichia with papular lesions. *J Invest Dermatol* 2003;121(2):430-2.
12. Zlotogorski A, Hochberg Z, Mirmirani P, Metzker A, Ben Amitai D, Martinez-Mir A, et al. Clinical and pathologic correlations in genetically distinct forms of atrichia. *Arch Dermatol* 2003;139(12):1591-6.
13. Miller J, Djabali K, Chen T, Liu Y, Ioffreda M, Lyle S, et al. Atrichia caused by mutations in the vitamin D receptor gene is a phenocopy of generalized atrichia caused by mutations in the hairless gene. *J Invest Dermatol* 2001; 117(3):612-7.
14. Zlotogorski A, Panteleyev AA, Aita VM, Christiano AM. Clinical and molecular diagnostic criteria of congenital atrichia with papular lesions. *J Invest Dermatol* 2001;117(6):1662-5.
15. Baysal İ, Özdemir M, Toy H. [Atrichia with papular lesion: two case report]. *Turkiye Klinikleri J Dermatol* 2008;18(4):259-62.