

# Kardiyoloji

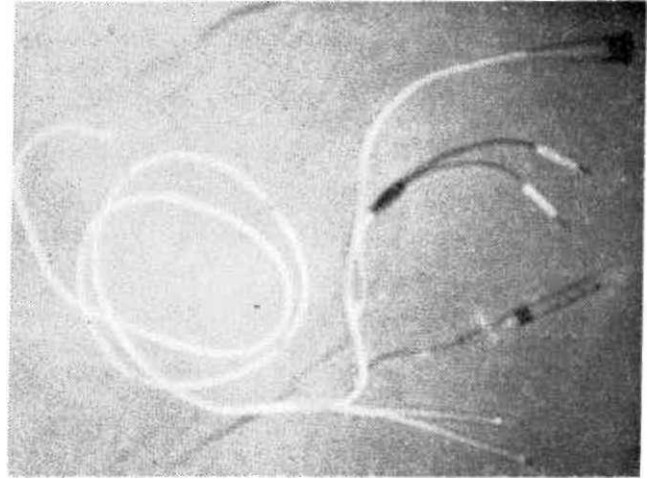
## Yatak Başında Geçici Pacemaker Uygulaması

Dr.Özcan YILMAZ\*  
Dr.Celalettin CAMCI\*  
Dr. Kadir ŞAHNA\*  
Dr. Serdar ŞİRİN\*  
Dr.M.Zeki NAVRUZ\*  
Dr.Enver TÜL ÇE\*  
Doç.Dr.Gülbün PÜRSÜNLERLİ\*

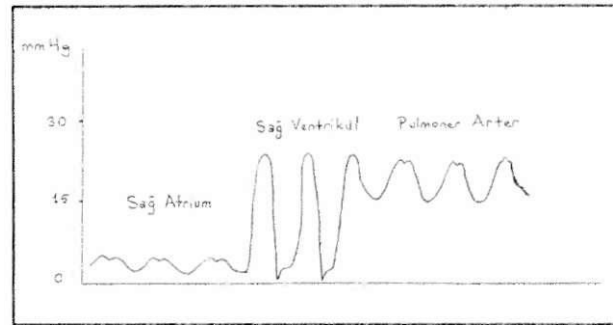
Geçici pacemaker kardiyolojide sıklıkla acil uygulanması gereken hayat kurtarıcı bir işlem olarak yapılması kolay fakat o derecede önemli invaziv bir girişimdir (1). Transvenöz pacemaker uygulaması genellikle skopi altında kol venlerinden biri yada vena femoralis yoluyla bir elektrodun sağ ventrikül apeksine yerleştirilmesi şeklinde uygulanmaktadır (2,3).

Bilindiği gibi geçici pacemaker akut olarak ortaya çıkmış çoğu zaman normale dönebilen bradikardi ile seyreden ritim ve iletim bozukluklarında uygulanmaktadır. Akut myokart infarktüsü dışında çeşitli ilaçların toksik etkilerine bağlı bradiaritmiler, kalıcı pace gerekli olmayan fakat iletim sistemi ve ritim üzerine depresif etkili farmakolojik girişimler uygulanacak bradiaritmik durumlarda ve kalıcı pacemaker takılmadan önce geçici pacemaker uygulanmaktadır.

Kliniğimizde skopi olmaksızın yatak başında uygulanmak üzere daha önceden geliştirilmiş olan bir metod kullanıldı (4). Hastalar supin pozisyonunda iken sağ inguinal veya subklavian bölgeye sterilizasyon ve lokal anestezi uygulanmasını takiben 8.5 F'lik introducer vena femoralise veya vena subclaviaya yerleştirildi. Introducer içerisinden 7 F'lik Elecath Pacewedge Dual Pressure Bipolar Pacing kateteri ven içerisinde ilerletildi (5,6). Sözü edilen kateter 110 cm uzunluğunda; 2 lümeni proksimal ve distal uçlardan basınç kaydı alabilen, bir lümeni termüdülyasyon, bir lümeni pace elektrodları ve son lümenide uçtaki lateks balonu şişirmek için kullanılan 5 lümenli bir kateterdir (Şekil 1). Ven içerisine yerleştirilen kateterin 20 cm'den sonra balonu şişirildi. Distal uç disposable transducer sistemi aracılığıyla basınç kaydı yapabilen bir monitöre bağlandı. Monitörden basınç traseleri izlenerek kateter ven içerisinde kan akımı yardımıyla sağ ventrikül basınç trasesi elde edilene kadar ilerletildi (7) (Şekil 2). Bu trase elde edildiğinde balon indirildi ve elektrod uçları Osypka Pace 100 H marka eksternal pils jeneratörüne bağlandı. Eş zamanlı alınan EKG ve monitör kayıtlarıyla pace'in işlerliği kontrol edildi, en düşük uyarıyı sağlayan volt değeri elde edilerek kateter yeri sabitleştirilerek bırakıldı. Pace hızı hemodinamik parametrelerde düzelme



Şekil 1. Elecath pacewedge dual pressure bipolar bipolar pace kateteri.



Şekil 2. Kateter uygulanırken monitörde elde edilen basınç traseleri

sağlayan hızda demand modunda ayarlandı. Klinik olarak hastada pacemaker ihtiyacı ortadan kalkana kadar bu uygulamaya devam edildi. 7 günden fazla ritim veya iletim bozukluğu devam eden hastalar kalıcı pacemaker takılmak üzere başka bir merkeze sevk edildi. Bu metodla pacemaker uygulanan hastalar ve tanıları Tablo 1'de gösterilmiştir. Tablo 2'de de vakaların tanı ve sonuçlarına göre dağılımları topluca izlenmektedir.

\* Ankara Numune Hastanesi Kardiyoloji Kliniği, ANKARA

Tablo 1. Geçici pacemaker uygulanan hastalar ve tanıları

Adı	Cins	Yaş	Tanı	EKG	Sonuç
O.A.	E	56	A.inferior MI	AV Tam blok	Salah
K İ	K	02	Dijital intok.	AV Tam blok	Salah
A.A.		FF	ASKH	AV Tam blok	Kalıcı pace
				Sık VT atakları	
A.Y.	F	en	A.Anteroseptal MI	AV Tam blok	Salah
Y.A.		70	AJnferior MI	AV Tam blok	Exitus
A.V.	F	51	Dijital intok.	AV Tam blok	Salah
R.K.	i	3 F	A.Inlorior MI	AV Tam blok	Salah
N.Ö.	E	SO	A.Anteroseptal MI	AV Tam blok	Kalıcı pace
Ç İ.		6 F	A.Inferior MI	AV Tam blok	Exitus
H.Y.	F	5'	Dijital intok.	Yavaş VCAF	Salah
D.Y.	t	5F:	A.Inferior MI	AV Tam blok	Salah
H.E.	≠	50	AJnferior MI	AV Tam blok	Salah
R.S.	F	40	AJnferior MI	Mobitz Tip II	Salah
A.K.	ı	60	A.Inferior MI+A.Anteroseptal MI	AV Tam blok	Exitus
K.M.	t	m	Dijital intok.	AV Tam blok	Salah
i.A.	i		AJnferior MI	AV Tam blok	Salah
O.B.	F	6'	A.Inferior MI+A.Anteroseptal MI	AV Tam blok	Kalıcı pace
E.K.	F	40	Dijital Intok.	AV Tam blok	Salah
S.O.	F	57	A.Inferior MI	AV Tam blok	Salah
H.A.	!	60	AJnferior MI	Arrest	Salah
Z.G.	F	6'	A.inferopost MI	AV Tam blok	Salah
O.Ö.	E	DO	AJnferior MI	AV Tam blok	Salah
E.H.	F	4f	A.Anteroseptal MI	AV Tam blok	Kalıcı pace
H.Ü.	!	50-	AJnferior MI	AV Tam blok	Exitus
O.P.		on	A.Anteroseptal Mi	AV Tam blok	Salah
M.Y.	K	67	AJnferior MI	AV Tam blok	Exitus

Tablo 2. Vakaların Dağılımı

1. Tanısına Göre	
A.inferior MI	11
A.Anterior MI	2
A.Anteroseptal MI	5
A.inferoposterior MI	1
A.Inferior+anterior MI	1
A.inferior+anteroseptal MI	1
Dijital Intoksikasyonu	4
ASKH	1
Toplam	Fi;
1. Sonucuna Göre	
Salah	17
Exitus	5
Kalıcı pace	4

## SONUÇ

Geçici pacemaker uygulaması çoğunlukla hayat kurtarıcı bir girişimdir ve genellikle acil olarak takılması gerekmektedir. Skopi imkanının olmadığı durumlarda ve kısa sürede pace takılması gerektiği durumlarda bu metod kolay ve güvenilir bir şekilde uygulanabilir. Kliniğimizde uyguladığımız vakalarda metotla ilgili bir başarısızlık olmamıştır. Hastalarda işlemle ilgili bir komplikasyona rastlanmamış olup (8) ölümlü sonuçlanan vakalarda ölüm sebebi primer hastalığın klinik seyrine bağlanmıştır.

Sonuç olarak skopi olmaksızın yatak başında basınç monitörü yardımıyla pacemaker uygulamasının güvenilir bir şekilde yapılabileceği gösterilmiştir.

## KAYNAKLAR

- Escher DJW, Furman S, Solomon N. Transvenous emergency cardiac pacing. Ann Ny Acad Sci 1969; 167:582-96.
- Cheng TO. Percutaneous transfemoral venous cardiac pacing. Chest 1971; 60:73-6.
- Mobin-Udin K. Percutaneous intracardiac pacing through the subclavian vein. J Thoracic Cardiovasc Surg 1967; 54:545-8.
- Rosenberg AS. Bedside transvenous cardiac pacing. Am Heart J 1969; 77:697-703.
- Schnitzler RM, Caracta AR, Damato AN. Floating catheter for temporary transvenous ventricular pacing. Am J Cardiol 1973;31:351-54.
- Meister SG, Ganka VS, Helfant RH. Transfemoral pacing with balloontipped catheters. JAMA 1973; 225:712-14.
- Hance DB, Brown GD. Balloon-tipped catheter technique. Appl Radiol 1974 July/August; 31-32.
- Foote GA, Schabel SI, Hodges M. Pulmonary complications of the flowdirected balloon-tipped catheter. N Eng J Med 1974; 290:927-30.