

TANINIZ NEDİR? WHAT IS YOUR DIAGNOSIS?

DOI: 10.5336/dermato.2023-96210

Tanınız Nedir?

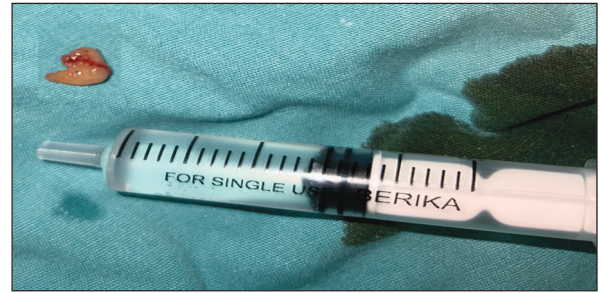What is Your Diagnosis?

^{id} Fatma Nur KUTLU^a, ^{id} Ömer KUTLU^a, ^{id} Atiye AKBAYRAK^a, ^{id} Kübra ARSLAN^b, ^{id} Elif AKÇAY^b

^aTokat Gaziosmanpaşa Üniversitesi Hastanesi, Deri ve Zührevi Hastalıkları Kliniği, Tokat, Türkiye

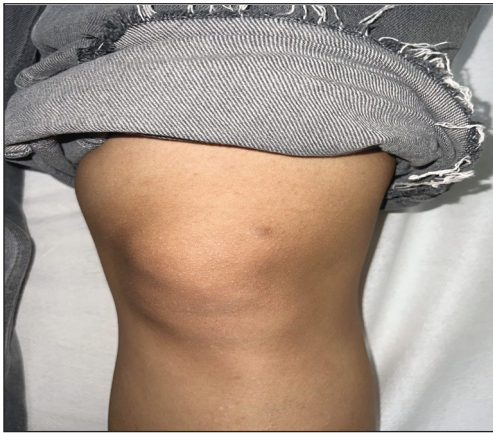^bTokat Gaziosmanpaşa Üniversitesi Hastanesi, Tıbbi Patoloji Kliniği, Tokat, Türkiye

Yirmi üç yaşında kadın hasta sol dizde olan kahverengi ağrılı şişlik nedeniyle kliniğimize başvurdu. Hasta lezyonun bir yıldır olduğunu ve boyutunun değişmediğini ifade etti. Dermatolojik muayenede sol diz lateralinde muayene ile ele gelen 1x1 cm boyutlarında grimsi, sert, hassas, soliter nodül mevcuttu (Resim 1). Hastanın öz geçmiş ve soy geçmişinde özellik yoktu. Hastanın hemogram, biyokimya ve tam idrar tetkiki normaldi. Dermatoskopik bakışında homojen grimsi renk izlendi. Lezyon eksizyonel biyopsi ile alındı (Resim 2). Lezyonun hematoksil-eozin ile boyalı kesitlerin histopatolojik incelemesinde iyi sınırlı uninodüler fokal kapsül yapısı izlendi. Lenfositlerle karışık hâlde merkezi yerleşimli büyük soluk hücreler ve periferde küçük koyu renkli bazaloid hücre-

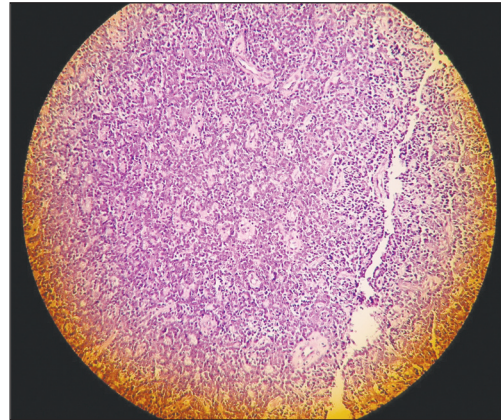


RESİM 2: Eksizyonel biyopsi ile çıkarılan lezyon.

relerden oluşan trabeküller, retiküler yer yer solid dizilim gösteren vasküler yapıların belirgin olduğu gözlemlendi (Resim 3). Bu klinik ve histopatolojik bulgular eşliğinde tanınız nedir?



RESİM 1: Sol bacakta hiperpigmente görünen lezyon.



RESİM 3: Lenfositlerle karışık hâlde merkezi yerleşimli büyük soluk hücreler ve periferde küçük koyu renkli bazaloid hücrelerden oluşan trabeküller, retiküler yer yer solid dizilim gösteren vasküler yapıları belirgin lezyon (H&E, x20).

Correspondence: Fatma Nur KUTLU

Tokat Gaziosmanpaşa Üniversitesi Hastanesi, Deri ve Zührevi Hastalıkları Kliniği, Tokat, Türkiye

E-mail: fatma.nur.derinkuyu@gmail.com

Peer review under responsibility of Türkiye Klinikleri Journal of Dermatology.

Received: 20 Feb 2023

Received in revised form: 12 Jun 2023

Accepted: 16 Jun 2023

Available online: 07 Jul 2023

2146-9016 / Copyright © 2023 by Türkiye Klinikleri. This is an open access article under the CC BY-NC-ND license (<http://creativecommons.org/licenses/by-nc-nd/4.0/>).



Finansal Kaynak

Bu çalışma sırasında, yapılan araştırma konusu ile ilgili doğrudan bağlantısı bulunan herhangi bir ilaç firmasından, tıbbi alet, gereç ve malzeme sağlayan ve/veya üreten bir firma veya herhangi bir ticari firmadan, çalışmanın değerlendirme sürecinde, çalışma ile ilgili verilecek kararı olumsuz etkileyebilecek maddi ve/veya manevi herhangi bir destek alınmamıştır.

Çıkar Çatışması

Bu çalışma ile ilgili olarak yazarların ve/veya aile bireylerinin çıkar çatışması potansiyeli olabilecek bilimsel ve tıbbi komite üye-

liği veya üyeleri ile ilişkisi, danışmanlık, bilirkişilik, herhangi bir firmada çalışma durumu, hissedarlık ve benzer durumları yoktur.

Yazar Katkıları

Fikir/Kavram: Ömer Kutlu; **Tasarım:** Fatma Nur Kutlu; **Denetleme/Danışmanlık:** Ömer Kutlu; **Veri Toplama ve/veya İşleme:** Fatma Nur Kutlu; **Analiz ve/veya Yorum:** Fatma Nur Kutlu; **Kaynak Taraması:** Fatma Nur Kutlu; **Makalenin Yazımı:** Fatma Nur Kutlu; **Eleştirel İnceleme:** Atiye Akbayrak, Ömer Kutlu; **Kaynaklar ve Fon Sağlama:** Kübra Arslan, Elif Akçay; **Malzemeler:** Kübra Arslan, Elif Akçay.