

Çocuklarda Nadir Bir Akut Batın Nedeni: Over Torsiyonu

A Rare Cause of Acute Abdomen in Children: Ovarian Torsion

Dr. Arif GÜNGÖREN,^a
Dr. Bülent AKÇORA,^b
Dr. Sibel HAKVERDİ,^c
Dr. Sinem KARAZİNCİR,^a
Dr. Çağcı YETİM^a

^aKadın Hastalıkları ve Doğum AD,
^bÇocuk Cerrahisi AD, ^cPatoloji AD,
Mustafa Kemal Üniversitesi,
Tayfur Ata Sökmen Tıp Fakültesi,
HATAY

Geliş Tarihi/Received: 26.09.2007
Kabul Tarihi/Accepted: 10.01.2008

Yazışma Adresi/Correspondence:
Dr. Arif GÜNGÖREN
Mustafa Kemal Üniversitesi,
Tayfur Ata Sökmen Tıp Fakültesi,
Kadın Hastalıkları ve Doğum AD,
HATAY
arfgungoren@yahoo.com

ÖZET Over torsiyonu kadınlardaki cerrahi acillerin %3'ünü oluşturur. Sıklıkla üreme dönemine ait bir patolojidir ancak yenidoğan dönemi dâhil olmak üzere çocukluk çağında da görülebilir. Genellikle, spesifik bulgularının olmaması ve tanının geç konulması nedeniyle over kaybıyla sonuçlanabilir. 12 yaşındaki kız hasta iki günlük karın ağrısı ve kusma yakınmasıyla başvurdu. Hastanın batın muayenesinde sol alt kadranda hafif hassasiyet mevcuttu ve rektal muayenede sol perirektal kitle palpe edildi. Ultrasonografide (USG) ve bilgisayarlı tomografide sol pararektal alanda, periferik yerleşimli kistik alanlar içeren, heterojen içyapıda solid lezyon saptandı. Doppler USG'de pelvik kitlede arteriyel kan akımı izlenemedi. Yapılan laparotomide 720° sol adneksiyal torsiyon saptandı. Sol salpingo-ooferektomi uygulandı. Karın ağrısı, kusma, diyare, dizüri, konstipasyon veya senkop gibi nonspesifik şikâyetler sebebiyle gelen kız çocuklarında over torsiyonu mutlaka akılda tutulmalıdır. USG'de tek taraflı büyümüş overin kortikal kısmında 10-12 mm çapında multiple folliküler genişlemeler görülmesi nadir rastlanan ancak over torsiyonuna spesifik bir bulgudur. Doppler USG en önemli tanı aracıdır.

Anahtar Kelimeler: Over hastalıkları; akut batın

ABSTRACT Torsion of ovary constitutes approximately 3% of surgical emergencies in women. Ovarian torsion is usually a disease encountered in women of childbearing age but also occurs in childhood including the neonatal period. The presenting signs and symptoms of ovarian torsion generally are nonspecific and may lead to delayed diagnosis and organ lost. A 12-year-old girl presented with colic abdominal pain and bilious vomiting history since two days. Abdominal examination revealed that minimal left lower quadrant tenderness. Left perirectal mass palpated in rectal examination. Ultrasonography (US) and computerized tomography revealed solid ovarian mass with peripheral cystic zones. Doppler examination demonstrated no arterial flow in the mass. Laparotomy revealed 720 degree adnexial torsion. Left salpingo-oophorectomy was performed. Ovarian torsion should be considered in a girl with nonspecific symptoms such as abdominal pain, vomiting, diarrhea, dysuria or constipation. Enlarged ovary involving cortical follicular areas 10-12 mm in diameter in US is specific for ovarian torsion but it is seen rarely. Doppler US is the most important diagnostic tool.

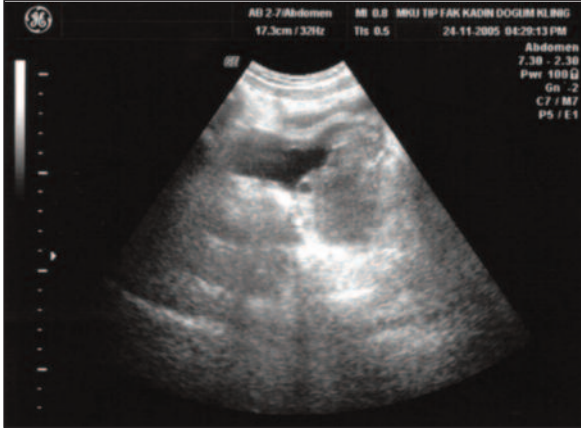
Key Words: Ovarian diseases, acute abdomen

Türkiye Klinikleri J Pediatr 2008;17:211-213

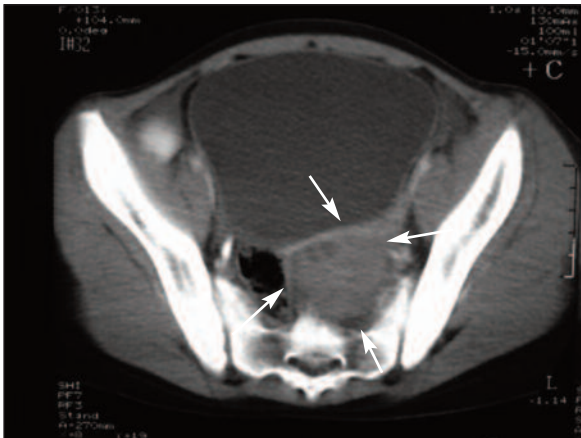
Over torsiyonu kadınlardaki cerrahi acillerin %3'ünü oluşturur.¹ Sıklıkla üreme dönemine ait bir patolojidir ancak yenidoğan dönemi dâhil olmak üzere, çocukluk çağında da görülebilir. Genellikle, spesifik bulgularının olmaması ve tanının geç konulması nedeniyle over kaybıyla sonuçlanır.²

OLGU SUNUMU

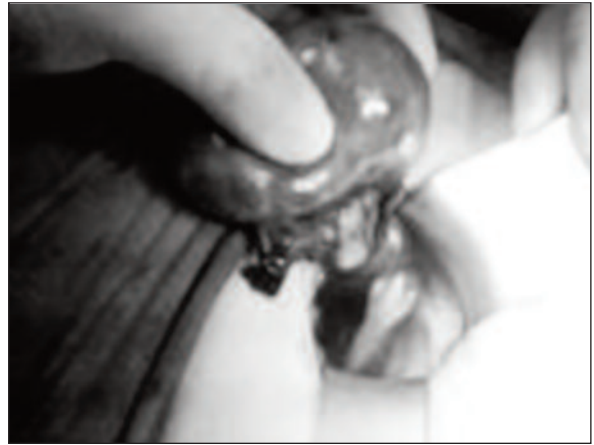Başka bir sağlık kuruluşundan gönderilen, 2 gündür devam eden kolik tarzında karın ağrısı ve safralı kusma yakınması olan 12 yaşındaki kız hasta ileri tetkik ve tedavi için hastanemize yatırıldı. Premenstrüel dönemde olan hastanın batin muayenesinde sol alt kadranda hafif hassasiyet mevcuttu. Rektal muayenede sol perirektal kitle palpe edildi. Lökosit sayısı ($7.000 /\text{mm}^3$) ve tümör belirteçleri normal sınırlardaydı. Ultrasonografide sol over lojunda 6.5×5.5 cm boyutlarında, periferik yerleşimli milimetrik kistik alanlar içeren, heterojen içyapıda solid lezyon saptandı (Resim 1). Doppler USG'de pelvik kitlenin periferik veya santralinde akım izlenemedi. Kontrastlı bilgisayarlı tomografide solda mesane posteriorunda heterojen içyapıda, periferinde küçük kistik alanlar içeren kitle lezyonu saptandı (Resim 2). Pfannensthal insizyonla yapılan eksplorasyonda 720° sol adnek-



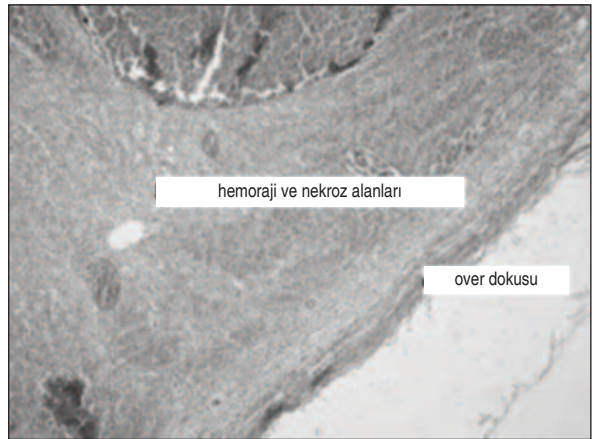
RESİM 1: Sol over lojundaki solid kitle.



RESİM 2: BT'de mesane solunda periferinde kistik alanlar içeren kitle.



RESİM 3: Sol adnekteki 720° 'lik torsiyon.



RESİM 4: Overdeki yaygın kanama ve nekroz alanları.

siyal torsiyon mevcuttu (Resim 3). Overin gangrenöz görünümü nedeniyle sol salpingo-ooforektomi uygulandı. Histopatolojik incelemede over dokusunun tamamının kanama alanları ve nekroz içerdiği saptandı (Resim 4). Hasta postoperatif 4. günde şifa ile taburcu oldu.

TARTIŞMA

Over torsiyonu, sıklıkla üreme çağındaki genç kadınlarda, nadiren de çocuk yaş grubunda ve postmenopozal dönemde görülebilen akut batin sebeplerinden birisidir. Kistik ve solid over kitleleri torsiyon için önemli risk faktörleridir. Buna ilaveten, geçirilmiş batin operasyonları ve ovaryan hiperstimulasyon da torsiyon ihtimalini artıran sebeplerdendir. Ancak nadir olarak tamamen normal yapıdaki overde de torsiyon görülebilir. Bunun için risk faktörleri fallop tüplerinin ve mezoovariumun aşırı mobil olması, pelvik ligamanların doğum-

sal olarak uzun olması ve ani intraabdominal basınç değişiklikleridir.³⁻⁵

Karın ağrısı, kusma, diyare, dizüri, konstipasyon veya senkop gibi nonspesifik şikayetler, over torsiyonu tanısının gecikmesine ve over kaybına neden olabilir.^{5,6}

Adneksiyal yapıların torsiyonu başlangıçta venöz ve lenfatik staz nedeniyle overde büyüme ve ödeme, daha sonra arteriyel staz ile hemorajik nekroza neden olur. Gri-skala USG ile değerlendirildiğinde overe ait solid kitle görünümü mevcuttur. Bu yüzden over tümörleriyle karışarak tanı gecikmesine neden olabilir. Ancak tek taraflı büyümüş overin kortikal kısmında 8-10 mm çapında multipl foliküller genişlemelerin görülmesi over torsiyonu için sensitivitesi %64, spesifitesi ise %97 olan ve nadir rastlanan bir bulgudur. Bu görünüm, overdeki dolaşım bozukluğuna bağlı olarak, foliküller içine sıvı transüstasyonuna bağlıdır.⁶ Sunulan vakada bu özellik hem USG de hem de tomografide saptanmıştır.

Doppler USG ile over kanlanması gösterilememesi en önemli tanı kriterlerinden birisidir ve doğruluk oranı %87'dir.⁷ Sunulan olguda Doppler USG'de ovaryan kan akımı saptanamamıştır.

Operasyon sırasında, overin nekrotik görünümüne ek olarak, torsiyondan dolayı mezosalpenksin tamamına yakını nekrotik görüldüğünden detorsiyon yapılmaksızın salpingo-ooferektomi uygulanmıştır.

Torsiyone overin detorsiyone edilip edilmemesi konusunda fikir birliği yoktur. Klasik olarak, pulmoner emboli riski nedeniyle, semptomların başlama-

sından sonra 8 saatten fazla süre geçmiş ise, overin detorsiyone edilmeksizin eksize edilmesi önerilir.^{8,9} Ancak McGovern ve ark. literatürde, eksizyon yapılan 672 vaka ile detorsiyon yapılan 390 vakayı incelemişler ve pulmoner emboli oranları (%0.2) arasında anlamlı bir fark bulamamışlardır.¹⁰ Çelik ve ark. ise 180^e-1080^e over torsiyonu saptanan 14 pediatrik hastaya detorsiyon uygulamışlar ve erken postoperatif dönemde 3 hastada saptanan yüksek ateş dışında herhangi bir komplikasyonla karşılaşmamışlardır. Bu hastaların 3-66 aylık renkli Doppler USG takiplerinde over kan akımları 13 hastada normal bulunmuş, sadece bir hastada atrofi saptanmıştır.¹¹

Ooferopeksi yapılması konusunda da fikir birliği yoktur. Bazı yazarlar fertilité üzerindeki etkilerinin bilinmemesi nedeniyle fiksasyon yapılmasını önermezler.¹² Bazı yazarlar ise over torsiyonunun tekrar etme ihtimaline karşı, hem ipsilateral hem de kontralateral overe fiksasyon yapılmasını önerirler.^{13,14} Sunulan olguda mezosalpenksin kısa olması nedeniyle karşı tarafa fiksasyon yapılmamıştır.

Over torsiyonunda güncel yaklaşım, laparoskopik olarak detorsiyone etmektir. Ancak tümöral kitle varlığında veya nekroz nedeniyle ooferektomiye karar verildiğinde laparotomi yapılabilir.^{5,15}

Sonuç olarak, karın ağrısı şikâyeti olan kız çocuklarında ayırıcı tanıda over torsiyonu mutlaka akla gelmeli, acil olarak USG ve Doppler USG ile değerlendirilmelidir. Bu şekilde erken tanı konulması sayesinde detorsiyon yapılarak, salpingo-ooferektomi gibi radikal bir işlemin önlenilebileceği kanaatindeyiz.

KAYNAKLAR

- Hibbard LT. Adnexal torsion. Am J Obstet Gynecol 1985;152:456-61.
- Houry D, Abbott JT. Ovarian torsion: a fifteen-year review. Ann Emerg Med 2001;38:156-9.
- Mordehai J, Mares AJ, Barki Y, Finaly R, Meizner I. Torsion of uterine adnexa in neonates and children: a report of 20 cases. J Pediatr Surg 1991;26:1195-9.
- Hurh PJ, Meyer JS, Shaaban A. Ultrasound of a torsed ovary: characteristic gray-scale appearance despite normal arterial and venous flow on Doppler. Pediatr Radiol 2002;32:586-8.
- White M, Stella J. Ovarian torsion: 10-year perspective. Emerg Med Australas 2005;17:231-7.
- Graif M, Itzhak Y. Sonographic evaluation of ovarian torsion in childhood and adolescence. AJR Am J Roentgenol 1988;150:647-9.
- Lee EJ, Kwon HC, Joo HJ, Suh JH, Fleischer AC. Diagnosis of ovarian torsion with color Doppler sonography: depiction of twisted vascular pedicle. J Ultrasound Med 1998;17:83-9.
- Lee CH, Raman S, Sivanesaratnam V. Torsion of ovarian tumors: a clinicopathological study. Int J Gynaecol Obstet 1989;28:21-5.
- Nichols DH, Julian PJ. Torsion of the adnexa. Clin Obstet Gynecol 1985;28:375-80.
- McGovern PG, Noah R, Koenigsberg R, Little AB. Adnexal torsion and pulmonary embolism: case report and review of the literature. Obstet Gynecol Surv 1999;54:601-8.
- Celik A, Ergün O, Aldemir H, Ozcan C, Ozok G, Erdener A, et al. Long-term results of conservative management of adnexal torsion in children. J Pediatr Surg 2005;40:704-8.
- Kokoska ER, Keller MS, Weber TR. Acute ovarian torsion in children. Am J Surg 2000;180:462-5.
- Abeş M, Sarihan H. Oophoropexy in children with ovarian torsion. Eur J Pediatr Surg 2004;14:168-71.
- Beauvoyer M, Chapdelaine J, Bouchard S, Ouimet A. Asynchronous bilateral ovarian torsion. J Pediatr Surg 2004;39:746-9.
- Steyaert H, Meynol F, Valla JS. Torsion of the adnexa in children: the value of laparoscopy. Pediatr Surg Int 1998;13:384-7.