

# Gömülü Süt Azı Dişlerin Radyografik Olarak Değerlendirilmesi: Retrospektif Arşiv Çalışması

## Radiographic Evaluation of Impacted Primary Molars: A Retrospective Archival Study

<sup>1</sup>Bilal ÖZMEN<sup>a</sup>, <sup>2</sup>Şeyma ÇOLAK<sup>a</sup>, <sup>3</sup>Şeyma İrem KÜÇÜK<sup>b</sup>, <sup>4</sup>Mehran MOGHBEL<sup>b</sup>

<sup>a</sup>Ondokuz Mayıs Üniversitesi Diş Hekimliği Fakültesi, Çocuk Diş Hekimliği ABD, Samsun, Türkiye

<sup>b</sup>Biruni Üniversitesi Diş Hekimliği Fakültesi, Çocuk Diş Hekimliği ABD, İstanbul, Türkiye

**ÖZET Amaç:** Bu çalışmanın amacı, bir grup çocuk hastanın panoramik radyografileri üzerinden gömülü süt azı dişlerin varlığı ve etkileyen çeşitli radyografik faktörlerin retrospektif olarak değerlendirilmesidir. **Gereç ve Yöntemler:** 1 Ocak 2020 ve 31 Aralık 2023 tarihleri arasında, çalışma kriterlerini karşılayan 13.648 panoramik radyografi, gömülü süt azı diş varlığı açısından incelendi. Gömülü süt azı dişleri primer ve sekonder olarak sınıflandı. Yaş, cinsiyet, gömülü süt azı dişin lokalizasyonu ve altındaki daimi dişin varlığı kayıt altına alındı. İstatistiksel analizler için Z ve t testleri kullanıldı. **Bulgular:** Erkeklerde ve kadınlarda yaş ortalaması sırasıyla 8,14 ve 7,0 idi ( $p=0,158$ ). 25 hastada (%0,18) toplam 32 adet gömülü süt azı diş tespit edildi. Kadınlarda 11 hastada 13 gömülü süt azı diş, erkeklerde 14 hastada 19 gömülü süt azı diş belirlendi ( $p=0,127$ ). Primer gömülü süt azı sayısı 7, sekonder 25'tir ( $p=0,0001$ ). Gömülü süt azı dişlerin alt ve üst çenedeki dağılımları sırasıyla 22 ve 10'dur ( $p=0,001$ ). Çenenin sağ tarafında tespit edilen gömülü süt azı diş sayısı 15, sol tarafında 17'dir ( $p=0,616$ ). Gömülü süt azı dişlerinden 3 tanesinin altında daimi diş germi gözlenmedi. **Sonuç:** Yapılan bu çalışmada, Orta Karadeniz Bölgesi popülasyonunda gömülü süt azı diş görülme sıklığı %0,18 olarak bulunmuştur. Sekonder gömülü süt azı sayısı primer gömülü süt azı sayısından fazladır. Süt dişlerinde gömülülük, yaş ve cinsiyetten etkilenmemektedir.

**ABSTRACT Objective:** The aim of this study was to retrospectively evaluate the presence of impacted deciduous molars and various radiographic factors affecting them on panoramic radiographs of a group of pediatric patients. **Material and Methods:** 13,648 panoramic radiographs meeting the study criteria taken between January 1, 2020 and December 31, 2023 were examined for the presence of impacted primary molars. Impacted primary molars were classified as primary and secondary. Age, gender, location of the impacted primary molar and the presence of the permanent tooth were recorded. Z and t tests were used in statistical analyses. **Results:** The average age of men and women is 8.14 and 7.0 years, respectively ( $p=0.158$ ). A total of 32 impacted primary molars were detected in 25 patients (0.18%). 13 impacted primary molars were identified in 11 patients in females, and 19 impacted primary molars in 14 patients in males ( $p=0.127$ ). The number of primary impacted molars is 7, and secondary is 25 ( $p=0.0001$ ). The distribution of impacted primary molars in the lower and upper jaws is 22 and 10, respectively ( $p=0.001$ ). The number of impacted primary molars detected on the right side of the jaw is 15, and 17 on the left side ( $p=0.616$ ). There is no permanent tooth germ under three of the impacted primary molars. **Conclusion:** In this study, the prevalence of impacted primary molars in the population of the Central Black Sea Region was found to be 0.18%. The number of secondary impacted primary teeth is considerably higher than the number of primary impacted primary teeth. Impaction in primary teeth is not affected by age and gender.

**Anahtar Kelimeler:** Gömülü diş; süt dişi; panoramik radyografi

**Keywords:** Impacted tooth; deciduous tooth; panoramic radiography

**KAYNAK GÖSTERMEK İÇİN:**

Özmen B, Çolak Ş, Küçük Şİ, Moghbel M. Gömülü süt azı dişlerin radyografik olarak değerlendirilmesi: Retrospektif arşiv çalışması. Türkiye Klinikleri J Dental Sci. 2024;30(4):603-9.

**Correspondence:** Şeyma ÇOLAK

Ondokuz Mayıs Üniversitesi Diş Hekimliği Fakültesi, Çocuk Diş Hekimliği ABD, Samsun, Türkiye

E-mail: seyma.colak7@gmail.com



Peer review under responsibility of Türkiye Klinikleri Journal of Dental Sciences.

Received: 28 May 2024

Received in revised form: 02 Sep 2024

Accepted: 20 Sep 2024

Available online: 26 Sep 2024

2146-8966 / Copyright © 2024 by Türkiye Klinikleri. This is an open access article under the CC BY-NC-ND license (<http://creativecommons.org/licenses/by-nc-nd/4.0/>).

Diş sürmesi, bir dişin alveolar kemik içindeki normal konumundan ağız boşluğundaki fonksiyonel konumuna doğru hareketi olarak tanımlanmıştır.<sup>1</sup> Dişin sürmesine alveolar kemiğin rezorpsiyonu ve apozisyonu ile kök gelişimi ve periodonsiyum gibi çoklu doku değişiklikleri eşlik eder.<sup>1,2</sup> Sürme sırasında meydana gelen bazı anormallikler (yer darlığı, diş germinin anormal pozisyonu vb.) dişlerin gömük kalmasına neden olabilir.<sup>2,3</sup>

Gömülü olma durumu, primer olarak dişin hiç sürmemesi veya sekonder olarak dişin sürdükten sonra gömülü kalması yani oral mukozaya ulaştıktan sonra daha fazla sürememiş olması şeklinde gözlenebilir.<sup>4,5</sup> Literatür incelendiğinde, sekonder gömülü terimi yerine infraoklüzyon, reinklüzyon, yarı retansiyon, sekonder retansiyon, batık gibi terimler de kullanılmaktadır.<sup>6-8</sup> Gömülü süt dişlerinin etiolojisindeki lokal faktörler arasında odontomalara, ankiloz, doğuştan germi olmayan kalıcı dişler, periodontal membrana bağlı sebepler, travma, periodontal ligament yaralanmaları, birinci daimi azı dişlerinin erken sürmesi ve bu faktörlerin kombinasyonları yer alır.<sup>2,6</sup>

Süt dişlerinin gömülü kalması nadir olarak gözlenirse de gömülü daimi küçük azı dişlerinin varlığı çocuklarda sık görülen bir bulgudur.<sup>2</sup> Tüm süt dişleri arasında en sık gömülü kalan diş mandibular ikinci süt azı dişidir.<sup>9</sup> Yaşa bağlı bir değerlendirme yapıldığında gömülü süt azı dişlerinin varlığı 1yaş, 2 ay ve 24 yaş aralığında bildirilmiştir.<sup>10,11</sup> Gömülü süt azı dişleri; diş arkında yer kaybı, komşu dişlerin devrilmesi, antagonist dişin fazla sürmesi ve altındaki daimi dişin gömülü kalması gibi sorunlara neden olabilir.<sup>8,12</sup>

Gömülü kalan süt dişlerinin teşhisi, klinik ve radyolojik değerlendirmeler ile yapılır. Klinik muayenede, inspeksiyon ve palpasyon sonucunda hastanın yaşına da bağlı olarak, sürmesi gereken dişler ağız içinde görülüyorsa; radyolojik değerlendirmeler ile desteklenerek gömülü diş tanısı konulur.<sup>13</sup>

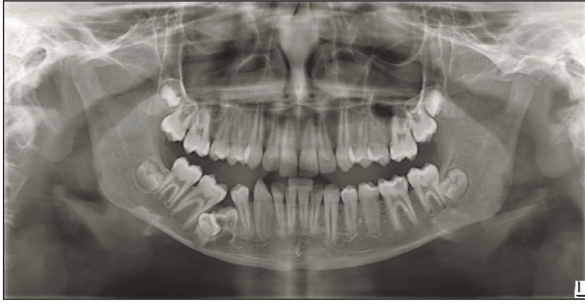Gömülü kalan süt dişlerinin tedavisinde esas amaç, bu dişlerin altında bulunan daimi dişlerin sorunsuz bir şekilde sürmesini sağlayabilmektir.<sup>7</sup> Tedaviye karar verirken; hastanın yaşı, dişin gömülü kalma derecesi, komşu dişlerin boşluğa doğru devri-

lip devrilmediği ve altta daimi diş germinin bulunup bulunmaması göz önünde bulundurulmalıdır. Süt dişlerinde bu kriterler göz önüne alınarak yapılabilecek tedavi yöntemleri; takip, çekim ve çekimi takiben yer tutucu yapılması şeklindedir.<sup>2,7</sup>

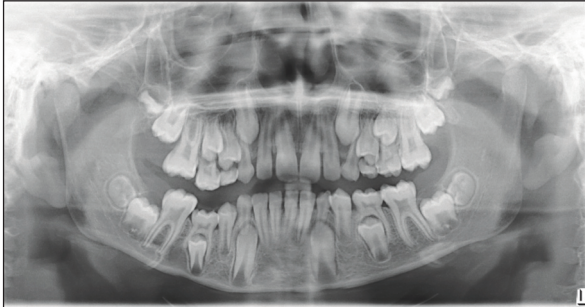
Farklı popülasyonlar üzerinde, gömülü dişlerin prevalansı ile ilgili birçok çalışma yapılmıştır; ancak yapılan çalışmalar genel olarak üçüncü azı dişleri ile alakalıdır.<sup>3,14</sup> Bu çalışmaların sonuçları popülasyondan popülasyona farklılıklar göstermiştir. Gömülü süt azı dişinin görülme sıklığına yönelik literatür incelenmesi yapıldığında ise sınırlı sayıda çalışma olduğu gözlenmektedir. Orta Karadeniz Bölgesi'nde daha önce yapılmış böyle bir çalışma bulunmamasından ötürü bu çalışma planlanmıştır. Çalışmanın sıfır hipotezi primer ve sekonder gömülü olma oranlarının eşit olacağı yönündedir. Yapılan bu çalışmada, gömülü süt azı dişini; yaşa, cinsiyete, bulunduğu çeneye ve gömüklük tipine göre değerlendirip altındaki daimi dişin varlığını incelemek amaçlandı.

## GEREÇ VE YÖNTEMLER

Bu çalışma, retrospektif olarak planlandı. Çalışma, Ondokuz Mayıs Üniversitesi Girişimsel Olmayan Klinik Araştırmalar Etik Kurulundan (tarihi: 15 Mart 2024; no: 2024/150) izin alınarak yürütüldü. Helsinki Deklarasyonu prensiplerine uygun olarak yapılan bu çalışmada; Ondokuz Mayıs Üniversitesi Diş Hekimliği Fakültesine 1 Ocak 2020 ve 31 Aralık 2023 tarihleri arasında başvuran ve yeterli kalitede panoramik radyografisi alınmış, 13 yaşa kadar olan çocuk hastalar değerlendirilmeye alındı. Bu tarihler arasında toplam 21.006 panoramik röntgen alındığı belirlendi. Panoramik röntgenler, 14 sn ışınlama süresi, maksimum 90 kV ve 12 mA değerlerinde çalışan Sirona Orthophos XG 3 (Sirona Dental Systems, Bensheim, Almanya) veya 7,4-15 sn ışınlama süresi, maksimum 90 kV ve 10 mA değerlerinde çalışan Veraviewepocs 2D HD (J. Morita Mfg. Corporation, Kyoto, Japonya) olmak üzere 2 cihazla alındı. Çalışmada 13 yaşından büyük hastalar, aynı hastalara ait tekrarlayan röntgenler, herhangi bir genetik sendrom ya da metabolik bozukluğu olan bireyler, dudakdamak yarıklı hastalar, dişlerin gömülü olup olmadığı net olmayan hastalar, teknik hatalara ve hastanın röntgen alımı sırasındaki hareketine bağlı durumlar



RESİM 1: Primer gömülü alt çene sağ süt ikinci azı dişi.



RESİM 2: Sekonder gömülü alt çene sağ süt ikinci azı dişi.

ve dental travmatik yaralanmaya maruz kalmış süt azı dişine sahip çocuklardan alınan panoramik radyografiler çalışma dışı bırakılarak toplam 13.648 panoramik röntgen giriş bölümünde belirtilen tanımlamalara göre değerlendirildi.

Panoramik röntgenlerde süt azı dişlerden, hiç sürmeden gömülü kalanlar “primer gömülü diş” ve sürdükten sonra gömülü kalmış olanlar (ağız içine daha fazla ilerleyememiş) “sekonder gömülü diş” olarak sınıflandırıldı (Resim 1, Resim 2). Çalışmaya 13 yaşına kadar olan hastalardan alınan radyografiler dâhil edildi. Diş numaralarına, çeneye, cinsiyete, yaşa, primer ve sekonder gömülü olma durumuna göre veriler kaydedildi.

İstatistiksel değerlendirmeler Minitab 15 English (Minitab, LLC, ABD) paket programı kullanılarak gerçekleştirildi. Z ve t-testlerinden yararlanıldı. Anlamlılık düzeyi  $p < 0,05$  olarak belirlendi.

## BULGULAR

Bu retrospektif çalışmada değerlendirilen 13.648 panoramik radyografide 25 hastanın (%0,18) toplam 32 adet gömülü süt azı dişi tespit edildi. Hastaların 11’i kadın olup, 13 dişinde gömülü süt azı dişi, erkeklerin

ise 14’ünün toplam 19 dişinde gömülü süt azı dişi belirlendi (Tablo 1). Gömülü süt azı dişi varlığı ile cinsiyet arasında istatistiksel olarak fark bulunmadı ( $Z = -1,53$ ;  $p = 0,127$ ). Gömülü süt azı dişlerinin hastalara göre dağılımına baktığımızda 19 hastada 1 adet, 5 hastada 2 adet ve 1 hastada 3 adet gömülü süt azı diş gözlemlendi.

Erkeklerde ve kadınlarda yaş ortalaması sırasıyla  $8,14 \pm 2,0$  ve  $7,0 \pm 1,9$  olarak bulundu. Fark istatistiksel olarak anlamlı değildir ( $p = 0,158$ ). Primer gömülü süt azı diş sayısı 7, sekonder gömülü süt azı diş sayısı 25’tir ve fark istatistiksel olarak anlamlıdır ( $Z = -5,44$ ;  $p = 0,0001$ ). Kadınlarda primer gömülü süt azı diş sayısı 2, sekonder gömülü süt azı diş sayısı 11’dir; fark istatistiksel olarak anlamlıdır ( $Z = -4,89$ ;  $p = 0,0001$ ). Erkeklerde bu sayılar 5 ve 14’tür ve istatistiksel olarak anlamlı fark vardır ( $Z = -3,32$ ;  $p = 0,001$ ). Çenenin sağ tarafında tespit edilen gömülü süt azı diş sayısı 15, sol tarafında 17’dir; fark istatistiksel olarak anlamlı değildir ( $Z = -0,5$ ;  $p = 0,616$ ) (Tablo 2). Gömük süt azı dişleri mandibulada 22 maksillada ise 10 olup, fark istatistiksel olarak anlamlıdır ( $Z = 3,24$ ;  $p = 0,001$ ). En fazla gömük kalmış dişler mandibulada süt ikinci azı dişi olarak tespit edilmiştir. Gömülü süt azı dişlerinin 3 tanesinin altında daimi diş germinin olmadığı saptanmıştır.

## TARTIŞMA

Diş sürmesi ile ilgili pek çok teori ileri sürülmüş olmasına rağmen dentisyon fark etmeksizin bazı dişlerde sürmenin gerçekleşemediği ve dişlerin çene içerisinde ya tamamen (primer) ya da kısmen (sekonder) gömülü kalabildiği bildirilmiştir.<sup>2,15</sup> Gömülü dişler için hafif, şiddetli, mukoza retansiyonlu, kemik retansiyonlu, açısal olarak “mesio-angular, disto-angular, horizontal ve vertikal” gibi çeşitli sınıflandırmalar yapmak da mümkündür.<sup>14,16,17</sup>

Gömülü kalan süt veya daimi dişlerden bir kısmı hiçbir patolojik problem oluşturmazken, bir kısmında patolojik olarak diğer dişlerin gelişimini etkilemesi, kök rezorpsiyonlarına yol açması ve kistik oluşumlara neden olması gibi birtakım olumsuzluklarla karşılaşılabilir.<sup>18-20</sup> Gömülü dişle bağlı hasta yakınmalarının bulunmadığı durumlarda; gömülü dişler, rutin radyografik muayenelerle tespit edil-

**TABLO 1:** Cinsiyete, yaşa ve dişlere göre gömülü süt azı dişlerin dağılımı.

		Primer gömülü süt azı dişler								Sekonder gömülü süt azı dişler							
Yaş/diş no		54	55	64	65	74	75	84	85	54	55	64	65	74	75	84	85
Kadın	4														1		
	5												1				
	6				1		1										
	7										2		1				2
	8													1		1	
	9										1						
	11												1				
Erkek	5													1			
	6							1						1	1	1	
	7						1										1
	8														1		1
	9						1				1		1		1		1
	10														1		1
	11		1						1						1		
Toplam			1		1		3		2		4		4	3	6	2	6

**TABLO 2:** Çeneye göre gömülü süt azı dişlerin dağılımı.

	Sağ		Sol		Toplam
	Primer	Sekonder	Primer	Sekonder	
Üst çene	1	4	1	4	10*
Alt çene	2	8	3	9	22*
Toplam	3	12	4	13	32

\*p&lt;0,05.

mekte ve hastalara gömülü dişleri ile ilgili bilgiler verilmektedir. Klinik muayenede diş sayılarında bir eksiklik gözlenmiş ise bu durum gömülü kalan diş veya dişlerle ilişkili olabileceğinden, klinik muayenelerin mutlaka radyografik muayene ile desteklenmesi büyük önem taşır.<sup>19</sup> Literatür incelendiğinde, gömülü dişlerle ilgili çalışmaların ve vaka raporlarının özellikle daimi dişleri içerdiği ve süt dişlerinde daha sınırlı çalışmaların bulunduğu dikkate alınarak, bu çalışmada panoramik röntgenler üzerinden gömülü süt azı dişleri araştırılmıştır.<sup>21</sup>

Yapılan bu çalışmanın ilk hipotezi, sonuçlar değerlendirildiğinde reddedilmiştir. Primer ve sekonder gömülü süt azı diş sayıları arasındaki fark istatistiksel olarak anlamlı bulunmuştur ( $Z=-5,44$ ;  $p=0,0001$ ). Ayrıca gömük süt azı dişleri mandibulada 22 maksilada ise 10 olup, bu fark da istatistiksel olarak anlamlıdır ( $Z=3,24$ ;  $p=0,001$ ).

Yaşa bağlı olarak yapılan değerlendirmelerde, gömülü süt dişlerinin varlığının 1 yaş, 2 ay ve 24 yaş aralığında olduğu bildirilmiştir.<sup>10,11</sup> Çalışmamızda 13 yaşa kadar olan hastalara yer verilmiş ve en düşük yaş 4, en yüksek yaş 11 olarak bulunmuştur. Bu sonuçlar, Çalışkan ve ark.nın bildirdiği yaş aralığı ile uyumludur.<sup>2</sup> Sivri ve ark.nın daimi dişlerde yaptığı çalışmada, 18 yaş üstü hastalarda yaş arttıkça gömülü diş prevalansının azaldığı bildirilmiştir.<sup>22</sup> Çalışkan ve ark. yaş ile gömülü süt diş sayıları arasında herhangi bir anlam bulamamıştır.<sup>2</sup> Sunulan bu çalışmada, yaş gruplarına göre gömülü süt azı diş sayılarının dengeli bir dağılım gösterdiği gözlenmiştir.

Cinsiyet ile gömülü süt azı dişi arasındaki ilişkiyi inceleyen çalışmalarda, erkeklerde gömük dişlerin kadınlardan daha fazla sayıda olduğu, bazı çalışmalarda da bu durumun tam tersi olduğu bildirilmiştir.<sup>2,16,22,23</sup> Çalışmamızda istatistiksel olarak anlamlı fark bulunmasa da erkeklerde kadınlardan daha fazla gömük süt azı dişine rastlanılmıştır.

Çeneler arasında yapılan değerlendirmelerde, en çok gömülü daimi ve süt dişlerinin alt çenede olduğu bildirilmektedir. Alt çenede en çok gömülü daimi diş, üçüncü büyük azı dişi; süt dişleri arasında ise en çok gömülü süt ikinci azı dişidir.<sup>2,22,24</sup> Panoramik radyografilerde süt dişlerinde gömülü kalma durumunun değerlendirildiği çalışmalarda, Çalışkan ve ark. 19.000 panoramik röntgeni değerlendirerek yaptığı çalışmada, 32 hastanın 38 gömük süt dişi olduğunu bulmuş ve prevalansı %0,17 olarak bildirilmiştir.<sup>2</sup> Başka bir çalışmada ise 30.000 panoramik radyografi değerlendirilmiş, 3 gömük süt dişi bildirilmiş ve prevalansın %0,01 olduğu gözlenmiştir.<sup>4</sup> Çalışmamızda 13.648 panoramik röntgen değerlendirilerek 25 hastanın 32 gömülü süt azı dişi tespit edilmiş, prevalans %0,18 olarak bulunmuştur. Süt dişlerinde tespit edilen prevalans değerleri daimi dentisyonla kıyaslandığında daha düşüktür. Daimi dentisyonun incelendiği bir çalışmada, 11.896 panoramik röntgenin yaklaşık 1/4'ünde gömük daimi diş tespit edilmiştir.<sup>22</sup> Helmi ve ark. 999 hastanın 542 tanesinin radyografisinde (%54,3) en az bir gömük daimi diş varlığı bildirmişlerdir.<sup>16</sup> Ortodontik tedavi gören hastalarda ve genel popülasyonda gömülü daimi diş varlığının değerlendirildiği bir çalışmada, ortodontik tedavi gören 2.998 hastada ve genel popülasyondaki 3.002 hastada en az bir daimi diş gömük olma oranlarını sırasıyla %13,2 ve %11,2 olarak bildirmişlerdir.<sup>15</sup> Tüm bu veriler değerlendirildiğinde, süt dentisyonunda gömülü dişe sahip hasta oranının daimi dentisyondan çok daha az olduğu, gömük kalma durumunun dentisyondan etkilendiği sonucuna ulaşılabılır. Ayrıca bu konuda yapılan çalışmalarda, en az bir dişinde gömülü gözlenen hastaların, birden fazla sayıda gömük dişe sahip hastalardan daha fazla sayıda olduğu bildirilmiştir. Önceki çalışmalarla uyumlu olarak çalışmamızda 25 hastadan 19'unda 1 adet, 5 hastada 2 adet ve 1 hastada 3 adet gömülü süt azı diş varlığı gözlenmiştir.

Bir dişin çene kemiği içerisinde bütünüyle kalmış olmasına primer gömülülük, sürdükten sonra tekrar gömülü kalmış ya da daha fazla sürememiş olmasına sekonder gömülülük denilmektedir. Çalışkan ve ark. çalışmalarında 38 gömülü süt azı dişten 6 tanesini primer, 32 tanesini sekonder gömülü olarak bildirmişlerdir.<sup>2</sup> Bu çalışmada da önceki çalışma ile uyumlu olarak, primer gömülü süt azı diş sayısı 7, sekonder gömülü süt azı diş sayısı 25 olarak bulunmuştur.

Gömülü süt dişlerini içeren vaka raporları ve araştırmalar incelendiğinde, gömülü süt dişlerinin altında, yanında veya yakınında daimi diş germinin bulunduğu bildirilmektedir.<sup>2,10,11</sup> Çalışkan ve ark. bu oranı %81,6 olarak bildirmişlerdir. Çalışmamızda 32 gömülü süt dişinden sadece 3 tanesinin altında daimi diş germi olmadığı görülmüştür.<sup>2</sup>

Gömülü kalan süt dişlerinin tedavilerinde farklı seçenekler söz konusudur.<sup>7,25</sup> Altında daimi diş bulunan gömülü süt dişlerinin cerrahi olarak çekilmesi, eğer bu durum erken dönemdeyse çekim sonrası yer tutucu yapılması gerekebilir. Bazı hastalarda dişin alveol içerisindeki durumuna da bağlı olarak sadece takip önerilir.<sup>7</sup> Diğer bir seçenek ise kemik dokunun uyarılması ve sürme için bir fenestasyon oluşturulmasıdır.<sup>25</sup> Gömülü süt dişlerinin tedavi seçenekleri farklı bir çalışma alanı olduğundan, çalışmamızda gömülü süt dişlerinin tedavi süreçleri değerlendirilmemiştir.

Bu çalışma, yalnızca Türkiye'de Orta Karadeniz Bölgesi'nde yaşayan çocukların gömülü süt azı dişleri hakkında veriler sağlamakta olup, tüm Türkiye'deki durumu saptamak için daha geniş çaplı çalışmalara ihtiyaç vardır. Bu alanda, prospektif olarak yapılacak çalışmalara ihtiyaç bulunmaktadır. Ayrıca çalışmada gömülü süt azı dişlerinin tedavileri hakkında bilgi bulunmamaktadır.

## SONUÇ

Bu çalışmada, panoramik radyografiler değerlendirilerek gömülü kalan süt dişleri incelenmiş ve az sayıda gömülülük durumuna rastlanılmıştır. Sekonder gömülü süt dişi sayısı primer gömülü süt dişi sayısından daha fazladır. Süt dişlerinde gömülülük, yaş ve cinsiyetten etkilenmemektedir. Alt çenede daha

fazla gömülü süt dişi gözlenmiştir. Erken yaşlarda süt dişlerinde tespit edilen gömülülük durumu; oluşabilecek olası dental ve ortodontik sorunların önüne geçmede faydalı olabilir. Bu nedenle panoramik radyografiler daha dikkatli incelenmelidir. İleriki çalışmalarda, gömülü süt dişlerine bağlı patolojiler ve gömülü süt dişlerinin tedavi alternatiflerine ilişkin kapsamlı araştırmalar yapılabilir.

### Finansal Kaynak

Bu çalışma sırasında, yapılan araştırma konusu ile ilgili doğrudan bağlantısı bulunan herhangi bir ilaç firmasından, tıbbi alet, gereç ve malzeme sağlayan ve/veya üreten bir firma veya herhangi bir ticari firmadan, çalışmanın değerlendirme sürecinde, çalışma ile ilgili verilecek kararı olumsuz etkileyebilecek maddi ve/veya manevi herhangi bir destek alınmamıştır.

### Çıkar Çatışması

Bu çalışma ile ilgili olarak yazarların ve/veya aile bireylerinin çıkar çatışması potansiyeli olabilecek bilimsel ve tıbbi komite üyeliği veya üyeleri ile ilişkisi, danışmanlık, bilirkişilik, herhangi bir firmada çalışma durumu, hissedarlık ve benzer durumları yoktur.

### Yazar Katkıları

**Fikir/Kavram:** Bilal Özmen; **Tasarım:** Bilal Özmen, Şeyma Çolak; **Denetleme/Danışmanlık:** Bilal Özmen; **Veri Toplama ve/veya İşleme:** Bilal Özmen, Şeyma Çolak, Şeyma İrem Küçük, Mehran Moghbel; **Analiz ve/veya Yorum:** Bilal Özmen, Şeyma Çolak; **Kaynak Taraması:** Bilal Özmen, Şeyma Çolak, Şeyma İrem Küçük, Mehran Moghbel; **Makalenin Yazımı:** Bilal Özmen, Şeyma Çolak, Şeyma İrem Küçük, Mehran Moghbel; **Eleştirel İnceleme:** Bilal Özmen, Şeyma Çolak.

## KAYNAKLAR

- Bondemark L, Tsiopa J. Prevalence of ectopic eruption, impaction, retention and agenesis of the permanent second molar. *Angle Orthod.* 2007;77(5):773-8. [Crossref] [PubMed]
- Çalışkan S, Özdemir C, Bayrak S, Ayyıldız S. Gömülü süt azı dişlerin prevalansı: retrospektif bir çalışma [Prevalance of impacted deciduous molar teeth: a retrospective study]. *Journal of Harran University Medical Faculty.* 2021;18(2):246-9. [Crossref]
- Breik O, Grubor D. The incidence of mandibular third molar impactions in different skeletal face types. *Aust Dent J.* 2008;53(4):320-4. [Crossref] [PubMed]
- Rasmussen P, Kotsaki A. Inherited primary failure of eruption in the primary dentition: report of five cases. *ASDC J Dent Child.* 1997;64(1):43-7. [PubMed]
- Antoniades K, Kavadia S, Millioti K, Antoniadou V, Markovitsi E. Submerged teeth. *J Clin Pediatr Dent.* 2002;26(3):239-42. [Crossref] [PubMed]
- Koca H, Ergün S, Seçkin T, Hepşenol AY. Ender görülen bir durum: gömük süt dişleri [Impacted primary teeth as a rare condition: case report]. *Türkiye Klinikleri Diş Hekimliği Bilimleri Dergisi.* 2009;15(2):130-4. [Link]
- Demirel A, Canpolat MK, Orhan K, Sari Ş. Batık süt molar dişlerde multidisipliner tanı ve tedavi yaklaşımları [Multidisciplinary diagnosis and treatment approaches in submerged primary molar teeth]. *Türkiye Klinikleri Pediatric Dentistry-Special Topics.* 2019;5(1):35-42. [Link]
- Arhakis A, Boutiou E. Etiology, diagnosis, consequences and treatment of infraoccluded primary molars. *Open Dent J.* 2016;10:714-9. [Crossref] [PubMed] [PMC]
- Mishra SK, Jindal MK, Singh RP, Stark TR, Hashmi GS. Submerged and Impacted Primary Molars. *Int J Clin Pediatr Dent.* 2010;3(3):211-3. [Crossref] [PubMed] [PMC]
- Otsuka Y, Mitomi T, Tomizawa M, Noda T. A review of clinical features in 13 cases of impacted primary teeth. *Int J Paediatr Dent.* 2001;11(1):57-63. [Crossref] [PubMed]
- Bulut S, Uzun T, Toptaş O, Özcan F. Mandibular gömülü süt azı dişi: vaka raporu [Mandibular impacted primary molar tooth: a case report]. *Cumhuriyet Dent J.* 2016;19(2):129-34. [Link]
- Ferro R, Besostri A, Stellini E, Denotti G, Canesso A. A rare case of unerupted second deciduous molar located inferior to the second premolar: case report. *Eur J Paediatr Dent.* 2012;13(3):236-8. [PubMed]
- Caliskan S, Tuloglu N, Celik O, Ozdemir C, Kizilaslan S, Bayrak S. A pilot study of a deep learning approach to submerged primary tooth classification and detection. *Int J Comput Dent.* 2021;24(1):1-9. [PubMed]
- Shaari RB, Awang Nawi MA, Khaleel AK, AlRifai AS. Prevalence and pattern of third molars impaction: A retrospective radiographic study. *J Adv Pharm Technol Res.* 2023;14(1):46-50. [Crossref] [PubMed] [PMC]
- Alalola BS, Almasoud FS, Alghamdi KB, Almalki LM, Alodan YA, Alotaibi SN, et al. Comparing the prevalence of impacted teeth through radiographic evidence among orthodontic and general populations: A secondary data analysis. *Saudi Dent J.* 2023;35(8):1053-7. [Crossref] [PubMed] [PMC]
- Helmi JM, Hagar AA, Al-Jawfi KA, Aldilami A, Al-Wesabi MA. Prevalence of impacted teeth among a sample of Yemeni population and their association with sex and age. *J Oral Res.* 2019;8(4):343-50. [Crossref]
- Savitri Y, Saputra D, Damayanti M. Pathological abnormalities due to impaction of third molar mandibular horizontal and mesioangular angulation with observation of panoramic radiography. *Sys Rev Pharm.* 2020;11(3):903-6. [Link]
- Kim J, Jung S, Lee KJ, Yu HS, Park W. Forced eruption in impacted teeth: analysis of failed cases and outcome of re-operation. *BMC Oral Health.* 2024;24(1):254. [Crossref] [PubMed] [PMC]
- Cardoso GB, Savegnago GDO, Hirsch WDB, Vizzotto MB, Liedke GS. Pathologic conditions associated with impacted third molars: A retrospective study of panoramic radiographs in a Southern Brazilian population. *Imaging Sci Dent.* 2023;53(4):303-12. [Crossref] [PubMed] [PMC]

20. Oenning AC, Neves FS, Alencar PN, Prado RF, Groppo FC, Haiter-Neto F. External root resorption of the second molar associated with third molar impaction: comparison of panoramic radiography and cone beam computed tomography. *J Oral Maxillofac Surg.* 2014;72(8):1444-55. [[Crossref](#)] [[PubMed](#)]
21. Abdulkreem A, Bhattacharjee T, Alzaabi H, Alali K, Gonzalez A, Chaudhry J, et al. Artificial intelligence-based automated preprocessing and classification of impacted maxillary canines in panoramic radiographs. *Dentomaxillofac Radiol.* 2024;53(3):173-7. [[Crossref](#)] [[PubMed](#)] [[PMC](#)]
22. Sivri MB, Koçer G. Antalya bölgesinde gömülü diş ve ilişkili patolojilerin prevalansının panoramik radyografiler üzerinden retrospektif olarak incelenmesi [A retrospective study of the prevalence of impacted teeth and related pathologies in antalya region using panoramic radiographs]. *Türkiye Klinikleri J Dental Sci.* 2024;30(1):1-7. [[Crossref](#)]
23. Bhutani S, Ajilla V, Babu GS, Hegde S. Prevalence of impacted teeth in a South Indian population using cone beam computed tomography: A retrospective study. *Arch Orofac Sci.* 2022;17(2):157-67. [[Link](#)]
24. Erçal P. Prevalence of impacted teeth and related pathologies: A retrospective radiographic study. *Essent Dent.* 2023;2(3):108-13. [[Link](#)]
25. Kırzioğlu Z, Saritekin A. Çocuklarda gömülü kalan süt dişlerinin değerlendirilmesi [Evaluation of impacted deciduous teeth in children]. *Balıkesir Sağlık Bil Derg.* 2012;3(1):169-72. [[Crossref](#)]