

Karaciğerde Epiteloid Anjiyomiyolipoma

Epithelioid Angiomyolipoma of the Liver: Case Report

Dr. Elmas ÖZGÜN,^a
Dr. Ahmet Levent ALBAYRAK,^a
Dr. Sezer KULAÇOĞLU^a

^aPatoloji Bölümü,
Ankara Numune Eğitim ve
Araştırma Hastanesi, Ankara

Geliş Tarihi/Received: 04.01.2008
Kabul Tarihi/Accepted: 28.02.2008

*Bu olgu sunumu,
21. Avrupa Patoloji Kongresi'nde
poster olarak sunulmuştur.*

Yazışma Adresi/Correspondence:
Dr. Elmas ÖZGÜN
Ankara Numune Eğitim ve
Araştırma Hastanesi, Patoloji Bölümü,
Ankara,
TÜRKİYE/TURKEY
elmasozgun@yahoo.com.tr

ÖZET Anjiyomiyolipoma (AMYL), benin mikst mezenkimal bir tümör olup en sık böbrekte ortaya çıkar. Karaciğerde görülmesi nispeten nadirdir. Karaciğerde AMYL ilk kez 1976 yılında, nadir bir varyantı olan monotipik epiteloid tip ise ilk kez 2000 yılında tanımlanmıştır. Sıklıkla abdominal ağrı ile bulgu vermekte fakat asemptomatik de olabilmektedir. Daha sık olarak kadınlarda görülme eğiliminde olup, hayli değişken boyutta ve geniş yaş aralığında izlenir. Karaciğerde en sık sağ lobda gözlenir ve çok odaklılık bildirilmiştir. Çalışmamızda nadir bir olgu olarak 66 yaşındaki kadında, karaciğer sol lobda epiteloid AMYL bildirdik. Histolojik olarak tümör, değişen oranlarda difüz epiteloid hücre tabakaları, adipositler ve dağınık kalın duvarlı damarlardan oluşmaktaydı. Hemoraji, nekrotik alanlar ve ekstramedüller hematopoiez mevcuttu. Epiteloid hücrelerde HMB-45, melan A, CD68 ve aktin ile boyanma saptandı. Segmentektomiden 10 ay sonraki takipte hastada rekürrens veya metastaz saptanmadı.

Anahtar Kelimeler: Karaciğer; anjiyomiyolipoma

ABSTRACT Angiomyolipoma (AMYL) is a benign mixed mesenchymal tumor that occurs most commonly in the kidney. Its occurrence in the liver is relatively rare. AMYL of the liver was first described in 1976. A rare variant of AMYL is the monotypic epithelioid type, first described in the liver in 2000. It is commonly diagnosed following abdominal pain but may also be asymptomatic. It has a predominant female predilection, highly variable size and occurs in subjects with a wide age range. The right lobe is the most common site, and multicentricity has been reported. Here we report an unusual case of epithelioid hepatic angiomyolipoma that developed in a 66 year-old woman on the left lobe of the liver. Histologically the tumor was composed of diffuse sheets of epithelioid cells, adipocytes and scattered thick-walled blood vessels in varying proportions. Hemorrhage, necrotic foci and extramedullary hematopoiesis were present. HMB-45, melan A, CD68 and actin were detected in the epithelioid cells. The patient showed no evidence of recurrence or metastatic disease 10 months after segmentectomy.

Key Words: Liver; angiomyolipoma

Türkiye Klinikleri J Med Sci 2009;29(4):1022-5

Anjiyomiyolipoma (AMYL), perivasküler epiteloid hücreler (PEH)'den geliştiği düşünülen benign mikst mezenkimal bir tümördür.¹⁻⁴ AMYL değişen oranlarda düz kas benzeri hücreler, kan damarları ve adipositlerden oluşur.^{1,2,4-6} En sık böbrekte görülen AMYL, karaciğerde nadir olarak izlenmektedir ve sağ lobu daha sık olarak tutmaktadır.^{1,2,4,5} Kadınlarda ve ortalama 48.7 (29-68) yaşında daha sık olarak görülen AMYL, çoğunlukla abdominal ağrı ile bulgu vermektedir.^{1,2,4,6}

AMYL'nin düz kas benzeri hücrelerin baskın olarak izlendiği ve bu hücrelerin epiteloid karakterde olduğu epiteloid varyantı mevcuttur.^{1-4,6}

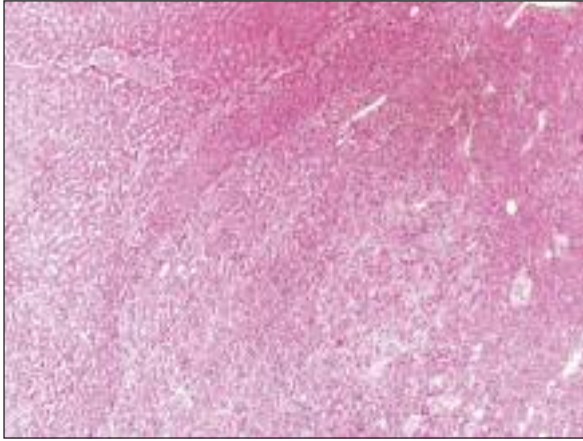
OLGU SUNUMU

Altmış altı yaşında kadın hasta karın ağrısı şikayeti ile hastanemize başvurdu. Yapılan abdominal ultrasonografi ve bilgisayarlı tomografide karaciğer sol lobu tamamen dolduran, çevre organları iten 189 x 102 mm boyutlarında, içinde ektazik vasküler yapılar ve kistik dejenerasyon alanları izlenen solid kitlesaptandı. Olguya karaciğer sol lobektomi yapıldı. Makroskopik olarak 21 x 17 x 7 cm ölçülerindeki karaciğer sol lobektomi materyali kesitlerinde, materyalin çoğunu kaplayan düzgün sınırlı, solid, kanamalı ve frajil görünümünde tümör dokusu izlendi. Rezeksiyon materyalinin çoğu tümörden oluşmakta olup, tümör dışı karaciğer dokusu dar alanlarda gözlemlendi. Mikroskopik incelemede tümör dokusu kapsülsüz ancak çevre karaciğer parankiminden nispeten düzgün sınırla ayrılmaktaydı (Resim 1). Tümör dokusu esas olarak epiteloid hücre tabakalarından oluşmakta olup arada dağınık halde adipositler ve kalın duvarlı kan damarları mevcuttu (Resim 2). Epiteloid hücreler geniş, eozinofilik sitoplazmalı, oval-yuvarlak nükleuslu, yer yer nükleol belirginliği göstermekte idi. Arada bazı tümör hücrelerinde intrasitoplazmik, kahverenkli pigment varlığı dikkat çekti (Resim 3A). Bu intrasitoplazmik kahverenkli pigment histokimyasal olarak Masson Fontana ile boyandı (Resim 3B). Tümör dokusunda hemoraji, nekroz ve ekstramedüller hematopoiez odakları mevcuttu. İmmünohistokimyasal çalışmada streptavidin-biyotin-peroksidaz kit (Ultra-Vision Large Volume Detection System Anti-Polyvalent, HRP, LabVision, USA) uygulandıktan sonra 3-amino-9-etilkarbazol (AEC) kromojeni kullanıldı. Tümör dokusuna immünohistokimyasal panel olarak HMB-45 (NeoMarkers, HMB45 + HMB50), melan A (NeoMarkers, A103), aktin (NeoMarkers, 1A4), desmin (NeoMarkers, D33), CD68 (NeoMarkers, KP1), epitelial membran antijen (EMA) (NeoMarkers, GP1.4), pansitokeratin (NeoMarkers, PAN-CK cocktail), düşük molekül ağırlıklı (LMW) sitokeratin (NeoMarkers, AE1), yüksek molekül ağırlıklı (HMW) sitokeratin (Neo-

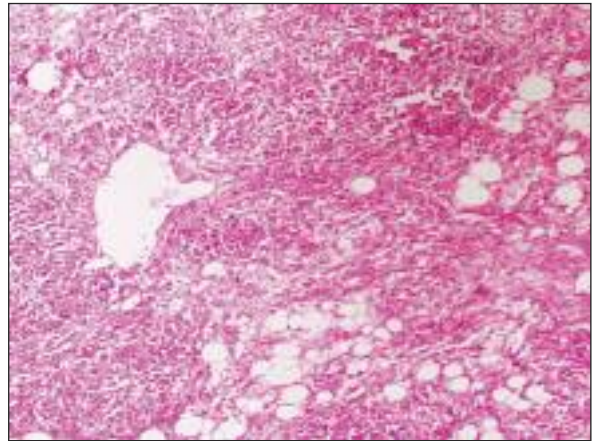
Markers, AE3), vimentin (NeoMarkers, V9), alfa-feto protein (AFP) (NeoMarkers, Ab-2 poliklonal), S-100 (NeoMarkers, 4C4.9), CD34 (NeoMarkers, QBEnd/10), faktör VIII (NeoMarkers, Ab-1 poliklonal), CD117 (NeoMarkers, Ab-7 poliklonal), Ki-67 (NeoMarkers, SP6), östrojen reseptörü (NeoMarkers, SP1) ve progesteron reseptörü (NeoMarkers, SP2) çalışıldı. HMB-45, melan A, aktin ve CD68 ile epiteloid hücrelerde boyanma izlendi (Resim 4A, 4B, 5A, 5B). CD34 ve faktör VIII ile tümör dokusunu oluşturan damarlarda endotelial hücrelerde pozitiflik saptandı. Olgu bu histolojik, histokimyasal ve immünohistokimyasal bulgular ile epiteloid AMYL olarak değerlendirildi. Segmenektomiden 10 ay sonraki takipte hastada rekürrens veya metastaz saptanmadı.

TARTIŞMA

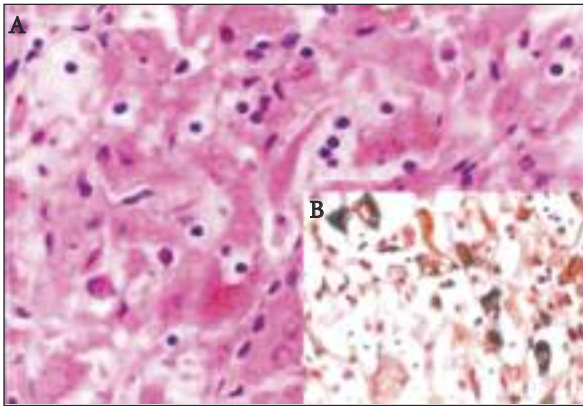
AMYL, değişen oranlarda düz kas, adiposit ve anormal kalın duvarlı kan damarlarının karışımından oluşan nadir görülen benign bir tümördür.^{1,2,4-6} Literatürde malign AMYL olgusu da bildirilmiştir.¹⁻³ En sık böbrekte görülen AMYL, karaciğerde ilk defa 1976 yılında tanımlanmıştır.^{1,2,5,6} Baskın komponente göre değişik histopatolojik görünüme sahip olabilen AMYL'de hücre orijininin PEH olduğu ileri sürülmektedir.¹⁻⁴ AMYL, baskın komponente bağlı olarak mikst, lipomatöz, miyomatöz ve anjiyomatöz tipler olarak alt kategorilere ayrılabilir.^{2,5,6} Miyoid komponentte izlenen hücrelerin karakterine göre de epiteloid, intermediyer ve işsi varyantlar tanımlanmıştır.^{4,6} Karaciğerdeki lezyonlarda miyoid diferansiyasyon sıklıkla en belirgin olan komponenttir.^{3,6} Epiteloid hücreler yuvarlak/polygonal, geniş, eozinofilik sitoplazmalı, iri nükleuslu ve belirgin nükleollü hücrelerdir.⁴⁻⁶ İşsi hücreler ise eozinofilik sitoplazmalı ve küçük oval nükleusludur.⁴ Vasküler komponent tipik olarak kalın duvarlı kan damarlarından oluşur.^{1,4,6} Tümörü oluşturan yağ hücreleri matür olup tek tek, gruplar ya da tabakalar şeklinde izlenir.⁴ Epiteloid görünümde miyoid komponentin baskın olarak izlendiği epiteloid varyant karaciğerde ilk kez 2000 yılında tanımlanmıştır.¹ Olgumuz da epiteloid AMYL olarak değerlendirilmiştir. Karaciğerde yer-



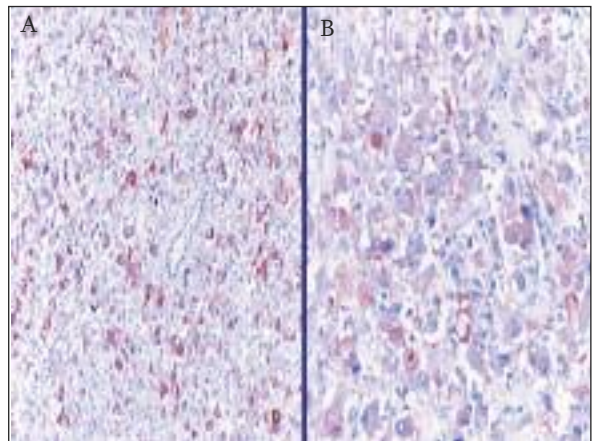
RESİM 1: Karaciğer parankiminden iyi sınırla ayrılan tümör dokusu (HE, x100).



RESİM 2: Tümör dokusu içerisindeki adipositler ve kalın duvarlı damar (HE, x200).



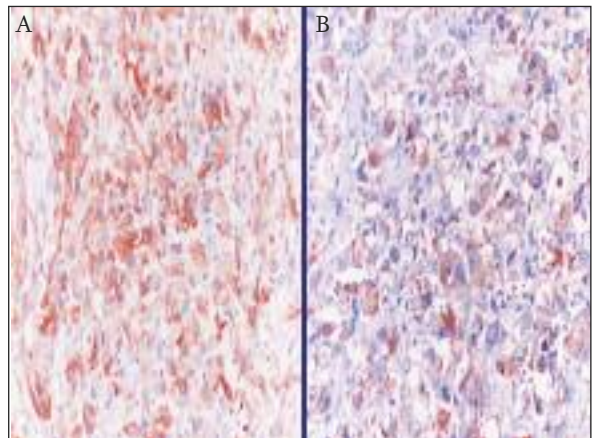
RESİM 3: A) Eozinofilik sitoplazmalı, oval-yuvarlak nükleuslu, yer yer belirgin nükleollü epiteloid karakterdeki hücrelerde izlenen intrasitoplazmik kahverengimsi pigment (HE, x 400), **B)** Intrasitoplazmik pigmentte Masson Fontana ile boyanma (Masson Fontana, x400).



RESİM 4: A) Epiteloid karakterdeki tümör hücrelerinde HMB-45 ile pozitif boyanma (HMB-45, x100), **B)** Aynı hücrelerde melan A ekspresyonu (melan A, x200).

leşen AMYL'lerde T ve B hücre karışımından oluşan yoğun lenfoid agregatlar, bazı tümör hücrelerinde intrasitoplazmik hemosiderin ve melanin pigmenti, stromada megakaryositler ve diğer kemik iliği elemanları, nekroz ve kanama odakları izlenebileceği bildirilmektedir.^{3,4-6}

Histokimyasal olarak bazı tümör hücrelerinde görülebilen intrasitoplazmik pigmentte Masson Fontana ile melanin yönünde ve demir boyası ile hemosiderin yönünde boyanma izlenir.⁶ İmmünohistokimyasal olarak epiteloid hücrelerde HMB-45, melan A, tirozinaz, "microphthalmia transcription factor" gibi melanositik belirleyiciler



RESİM 5: A) Aktin ile epiteloid karakterdeki tümör hücrelerinde pozitiflik (aktin, x200), **B)** Epiteloid hücrelerde CD68 ekspresyonu (CD68, x200).

ile pozitiflik saptanır.¹⁻⁶ Aktin (SMA), olguların %95'inin üzerinde miyoid komponentte pozitiflikte gösterir.⁴ İğsi karakterdeki miyoid hücrelerde desmin ile daha az oranda boyanma bildirilmiştir.⁴ Genellikle epitelioid karakterdeki miyoid hücrelerde ve adipositlerde fokal olarak S-100 ekspresyonu görülebilir.^{3,4} Ayrıca CD117 (c-kit) ile de miyoid komponentte pozitiflik bildirilmiştir.⁴ Olgumuzda epitelioid hücrelerde HMB-45, melan A, CD68 ve aktin (SMA) ile boyanma izlendi. Tümör hücrelerinde EMA, pansitokeratin, HMW sitokeratin, LMW sitokeratin, vimentin, AFP, S-100, CD34, faktör VIII, Ki-67 ve CD117 ile pozitiflik gözlenmedi.

Epitelioid AMYL'nin ayırıcı tanısında öncelikle hepatoselüler karsinoma, hepatoselüler adenoma ve metastatik melanoma yer alırken, bazı odaklarda az sayıda iğsi hücre komponenti ile birlikte len-

foid hücre agregatlarının birlikteliği durumunda enflamatuvar psödötümörün de ayırıcı tanıda düşünülmesi gerekir.^{2-4,6} Histolojik olarak epitelioid hücrelerin yoğun olarak izlendiği, arada matür adipositlerin ve kalın duvarlı damarların varlığı, histokimyasal olarak bazı tümör hücrelerinde izlenen intrasitoplazmik pigmentte Masson Fontana ile melanin yönünde boyanmanın saptanması, immünohistokimyasal olarak epitelioid hücrelerde HMB-45, melan A, CD68 ve aktin ile boyanmanın gözlenmesi, pansitokeratin, EMA, HMW sitokeratin, LMW sitokeratin ve vimentin ile pozitiflik izlenmemesi ayırıcı tanıda yer alan diğer lezyonları ekarte etmemizi sağlamıştır. Sonuç olarak, karaciğerde epitelioid AMYL'nin oldukça nadir görülmesi ve histolojik, histokimyasal ve immünohistokimyasal bulguların oldukça karakteristik olması sebebi ile olgu sunulmaya değer görülmüştür.

KAYNAKLAR

1. Tryggvason G, Blöndal S, Goldin RD, Albrechtsen J, Björnsson J, Jónasson JG. Epithelioid angiomyolipoma of the liver: case report and review of the literature. *APMIS* 2004;112(9):612-6.
2. Romano F, Franciosi C, Bovo G, Cesana GC, Isella G, Colombo G, et al. Case report of a hepatic angiomyolipoma. *Tumori* 2004;90(1):139-43.
3. Dalle I, Sciort R, de Vos R, Aerts R, van Damme B, Desmet V, et al. Malignant angiomyolipoma of the liver: a hitherto unreported variant. *Histopathology* 2000;36(5): 443-50.
4. Fletcher CDM. Tumors of the liver, gallbladder, and biliary tree. In: Ferrell L, Kakar S, eds. *Diagnostic Histopathology of Tumors*. Vol 1. 3rd ed. China: Churchill Livingstone Elsevier; 2007. p.437-8.
5. Scheuer PJ, Lefkowitz JH. Neoplasms and nodules. In: Scheuer PJ, Lefkowitz JH eds. *Liver Biopsy Interpretation*. 7th ed. China: Elsevier Saunders; 2006. p.198-9.
6. Tsui WM, Colombari R, Portmann BC, Bonetti F, Thung SN, Ferrell LD, et al. Hepatic angiomyolipoma: a clinicopathologic study of 30 cases and delineation of unusual morphologic variants. *Am J Surg Pathol* 1999;23(1):34-48.