

## Tanınız Nedir?

Serdar KULA\*, Levent TURAN\*\*, E. Çağlar ÇITAK\*\*

\* Uzm.Dr.Gazi Üniversitesi Tıp Fakültesi Çocuk Sağlığı ve Hastalıkları AD,

\*\* Arş.Gör.Dr.Gazi Üniversitesi Tıp Fakültesi Çocuk Sağlığı ve Hastalıkları AD, ANKARA

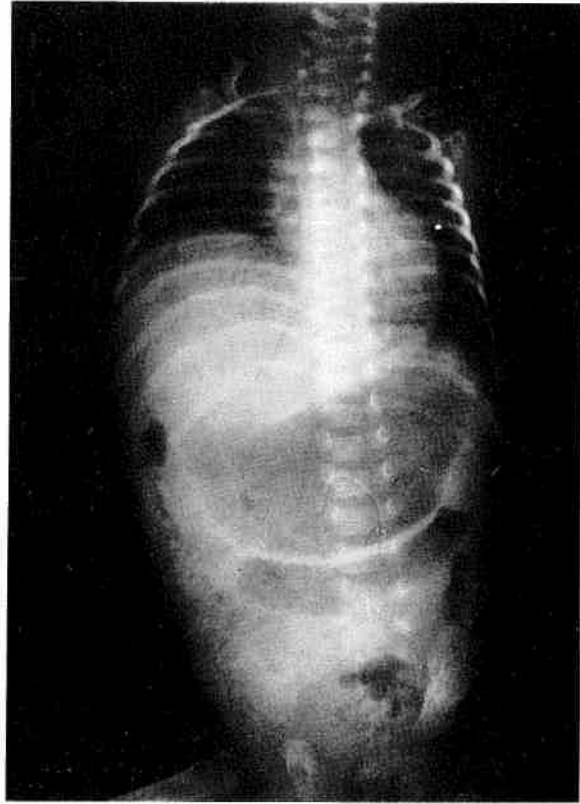
Öksürük, kusma, morarma yakınmaları ile başvuran 7 aylık bebeğin öyküsünden prematüre olarak doğduğu, respiratuvar distres sendromu ve pnömoni tanılarıyla 45 gün küvözde takip ve tedavi edildiği, pnömonisinin düzelmemesi üzerine sevk edildiği üniversite hastanesinde yatarak 1 ay tedavi gördüğü, 3. ve 4. aylarında aynı yakınmalarla dörder gün hastanede yattığı ve son yatışında kalp yetmezliği tanısı konularak, Digoksin 1x1 damla başlandığı, öksürüğünün artması üzerine hastanemize başvurduğu; özgeçmişinden 28 haftalık prematüre ikiz eşi olarak doğduğu, soygeçmişinden annesi ile babasının birinci dereceden akraba oldukları öğrenildi.

Fizik incelemesinde; genel durum orta, ateş 36.4°C, nabız 140/dk, solunum 44/dk, kan basıncı 80/nabız, gelişim ölçütleri %3 persentilin altında, orta derecede takipneik, ağız çevresinde, oral mukozada, tırnak yataklarında siyanoz saptandı. Kalp atımı normal, ek ses ve üfürüm yoktu. Her iki akciğer alanında yaygın krepitan raller vardı. Diğer sistem incelemeleri doğaldı.

Laboratuvar incelemesinde; Hb 15.1 gr/dl, beyaz küre 12.400/mm<sup>3</sup>, trombosit 293.000/mm<sup>3</sup>, MCV 81.4 flt, periferik yaymada %36 pnl, %64 lenfosit, normokrom, normositer, trombositler bol, toksik granülasyon yoktu. İdrar ve biyokimya incelemeleri doğaldı. İmmünglobülin değerleri nor-

mal sınırlarda idi. Ekokardiyografik incelemesinde pulmoner hipertansiyon saptandı.

Aşağıda akciğer grafisi görülen hastada tanınız nedir?



**Yazışma Adresi:** Dr.Serdar KULA

Gazi Üniversitesi Tıp Fakültesi  
Çocuk Sağlığı ve Hastalıkları AD,  
ANKARA