

# Deksametazona Bağlı Gelişen Sinüs Bradikardisi

## Sinus Bradycardia Due to Dexamethasone

Gözde PEMPE<sup>a</sup>, Ahmet Burak KEÇECİ<sup>b</sup>

<sup>a</sup>Erdemli Devlet Hastanesi, İç Hastalıkları Kliniği, Mersin, Türkiye

<sup>b</sup>Mersin Üniversitesi Tıp Fakültesi, Sağlık Araştırma ve Uygulama Merkezi, Kardiyoloji AD, Mersin, Türkiye

**ÖZET** Steroidler birçok sistemik hastalığın tedavisinde kullanılmakta olup nadir de olsa kardiyovasküler sistem üzerinde ciddi yan etkilere sebep olabilmektedir. Steroidlerin, sitokin aracılığıyla sempatik sinir sistemini baskılayarak bradikardiye neden olabileceği düşünülse de mekanizması net değildir. Miyokard hücrelerinde potasyum akışına ve hücre içi potasyum düzeyindeki değişikliklere bağlı olarak kardiyak aritmi oluşabileceği düşünülmektedir. Bir diğer hipotez ise düşük basınçlı baroreseptörlerin aktivasyonu veya olası uzun QT sendromu gen mutasyonları ile refleks bradikardi gelişebileceği yönündedir. Bu makalede; kronik anemisi olan, transfüzyon reaksiyonu öyküsü olan ve geliş hemoglobin değeri 4,6 g/dL olan 36 yaşındaki kadın hastada deksametazon sonrası gelişen sinüs bradikardisi olgusu sunulmaktadır. Eritrosit süspansiyonu öncesi medikasyonda; 4 mg deksametazon intravenöz olarak verildi. Sekiz saat sonra nabızı 37/dk olan hastanın elektrokardiografisi (EKG), sinüs bradikardisi ile uyumluydu. Hastanın seyrinde herhangi bir ilaç tedavisine ihtiyaç duyulmadan 22. saatte nabız değerinde düzelleme gözlemlendi. Üçüncü günde çekilen EKG sinüs ritmi ile uyumlu olup nabız 71/dk olarak kaydedildi. Bu olguda amacımız; steroidlerin bradikardiye yol açabileceğini vurgulamaktır.

**ABSTRACT** Steroids are used in the treatment of many systemic diseases, but although rare, they can cause serious side effects on the cardiovascular system. Although it is thought that steroids may cause bradycardia by suppressing the sympathetic nervous system through cytokines, the mechanism is not clear. It is thought that cardiac arrhythmia may occur due to changes in potassium flow and intracellular potassium levels in myocardial cells. Another hypothesis is; It is suggested that reflex bradycardia may develop with the activation of low-pressure baroreceptors or possible long QT syndrome gene mutations. In this article; We present a case of sinus bradycardia that developed after dexamethasone in a 36-year-old female patient with chronic anemia, a history of transfusion reaction, and an admission hemoglobin value of 4.6 g/dL. In medication before erythrocyte suspension; 4 mg dexamethasone was given intravenously. The patient, who had no history of cardiovascular disease, had a pulse of 37 beats per minute after 8 hours and her electrocardiography (ECG) was consistent with sinus bradycardia. An improvement in pulse rate was observed in the patient's course at the 22nd hour, without the need for any medication. The ECG taken on the third day was compatible with sinus rhythm and the pulse was recorded as 71/min. Our aim in this case is; It is important to emphasize that steroids can cause bradycardia.

**Anahtar Kelimeler:** Steroid; bradikardi; kardiyak aritmi

**Keywords:** Steroid; bradycardia; cardiac arrhythmia

Steroidler; etki mekanizması sebebi ile hematolojik, dermatolojik, nefrolojik, nörolojik, neoplastik birçok hastalık grubunda tedavi olarak kullanılmaktadır.<sup>1</sup> Steroidlerin uzun süreli oral veya intravenöz (iv) kullanımında en sık gözlenen komplikasyonları; gastrointestinal yan etkisi, osteoporoz, hipertansiyon ve kataraktır.<sup>2</sup> Steroidlerin kardiyovasküler sistem üzerinde de ciddi yan etkileri görülebilmektedir. Ancak yaygın bir komplikasyon

değildir ve mekanizması net olarak bilinmemektedir.<sup>2-4</sup> Literatürde bildirilen vakalarda; steroid ilişkili aritmilerin, yüksek doz iv steroid kullanımında akut olarak ortaya çıktığı gözlenmiştir.<sup>5,6</sup> Olgumuzda, iv deksametazon kullanımı sonrası asemptomatik sinüs bradikardisi gelişen hastayı sunuyoruz. Çok sık kullanılan steroidlerin nadir görülen bu yan etkisi, olgumuzun tartışma merkezini oluşturmaktadır.

**Correspondence:** Gözde PEMPE

Erdemli Devlet Hastanesi, İç Hastalıkları Kliniği, Mersin, Türkiye

**E-mail:** dr.gozde.pempe.33@gmail.com



Peer review under responsibility of Türkiye Klinikleri Journal of Internal Medicine.

**Received:** 14 Jun 2024

**Received in revised form:** 17 Oct 2024

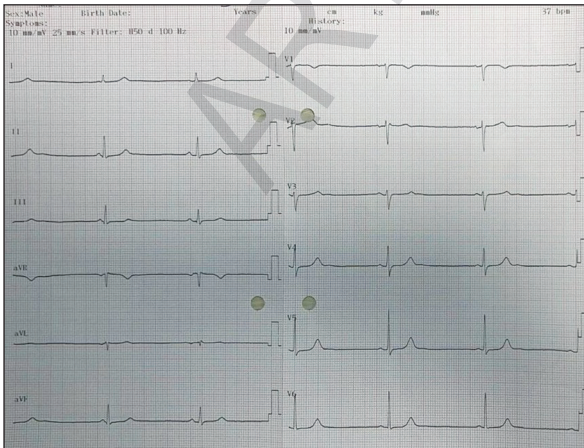
**Accepted:** 25 Oct 2024

**Available online:** 03 Dec 2024

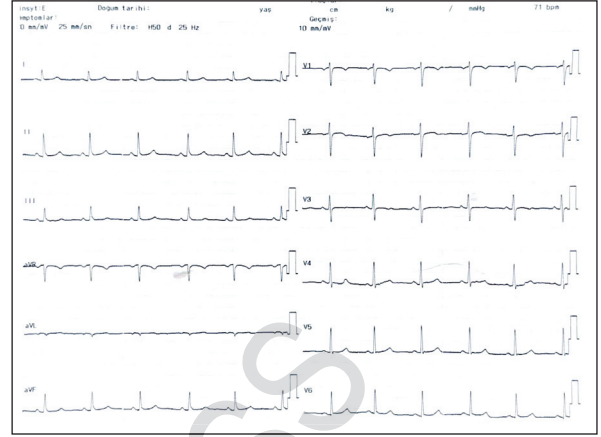
2458-8733 / Copyright © 2024 by Türkiye Klinikleri. This is an open access article under the CC BY-NC-ND license (<http://creativecommons.org/licenses/by-nc-nd/4.0/>).

## OLGU SUNUMU

Kronik anemisi olan ve başvuru hemoglobin (HB) değeri 4,6 g/dL olan 36 yaşındaki kadın hasta iç hastalıkları servisinde takip edildi. Başvuru anında, kan basıncı: 82/75 mmHg, nabız: 72/dk, oda havasında oksijen saturasyonu: %96 olarak kaydedildi. Laboratuvar sonuçları ön planda demir eksikliği anemisi ile uyumluydu. Daha önce alerjik transfüzyon reaksiyonu öyküsü olan hastaya, 1 ünite (Ü) eritrosit süspansiyonu (ES) öncesi 4 mg deksametazon tedavisi 30 dk'da iv infüzyon şeklinde verildi. ES transfüzyonu sonrası vital bulguları stabil olan hastada herhangi bir alerjik reaksiyon gelişmedi. Toplamda 48 saat içinde 2Ü ES replasmanı aynı şekilde yapıldı. İkinci doz deksametazon verilisinden 8 saat sonra hastanın vital takiplerinde nabız: 37/dk olarak ölçüldü. Elektrokardiyografi (EKG): sinüs bradikardisi ile uyumluydu (Resim 1). Asemptomatik olan hastanın Glasgow Koma Skalası: 15, kan basıncı: 108/70 mmHg, oda havasında oksijen saturasyonu %96 olarak kaydedildi. Hastanın kardiyovasküler hastalık öyküsü yoktu. Tiroid fonksiyon testleri normaldi. Elektrolit imbalansı yoktu. Kardiyak enzim takipleri normaldi. Herhangi bir beta blokör tedavisi veya sinüs bradikardisi ile ilişkilendirilen başka bir tedavi almıyordu. Yapılan ekokardiyografide ejeksiyon fraksiyonu: %60 olarak tespit edildi ve diğer ölçümlerinde anlamlı patolojik bulgu görülmedi. Bradikardiye yol açabilecek diğer olası nedenler dışlandı. Yakın vital takibi yapıldı. Hastanın takiplerinde



RESİM 1: Sinüs bradikardisi-elektrokardiyografisi.



RESİM 2: Sinüs ritmi-3. günde kontrol elektrokardiyografisi.

nabız, herhangi bir farmakolojik tedavi gerektirmeden 22. saatte spontan düzelmeye başladı. Kırkıncı saatte çekilen EKG'de kalp hızı 63/dk olup sinüs ritmi ile uyumluydu. Üçüncü gün yapılan kontrol EKG'de kalp hızı 71/dk ile uyumluydu (Resim 2). Ritim holterinde maksimum kalp hızı 105 atım/dk, minimum kalp hızı 53 atım/dk, ortalama kalp hızı 61 atım/dk olarak izlendi. Ventriküler ekstrasistol, supraventriküler ekstrasistol, blok, duraklama izlenmedi.

Vital bulguları stabil olan, HB değeri 8,4 g/dL olan hasta öneriler ve reçete ile taburcu edildi. Olgusu yazılan hastadan bilgilendirildiğine dair imzalı belge alınmıştır.

## TARTIŞMA

Kortikosteroid kaynaklı bradikardi ilk olarak 1986 yılında tanımlanmış olsa da bu konuda çok az vaka raporu vardır. Literatürde; yüksek doz steroidi iv yoldan alan hastalarda atrial fibrilasyon ventriküler taşikardi, sinüs bradikardisi gibi kardiyak aritmilerin görülebileceği bildirilmiştir.<sup>4,5,7,8</sup> Dekametazona bağlı kardiyak aritmiler daha az sıklıkta tanımlanmıştır ve özellikle pediatrik yaş grubunda bildirilmiştir.<sup>3</sup> Literatürdeki mevcut veriler, steroid tedavisi azaltıldığında veya kesildiğinde bradikardinin düzelme eğiliminde olduğunu göstermektedir.<sup>1,6</sup>

Steroidlerin, sitokin aracılığı ile sempatik sinir sistemini baskılayarak bradikardiye sebep olabileceği düşünülse de mekanizma tam olarak açıklığa kavuşturulamamıştır.<sup>2</sup> Diğer olası mekanizma ise mi-

yokard hücrelerindeki potasyum akışında meydana gelen değişikliklerdir. Steroidler, plazma hacmini artırarak mineralokortikoid benzeri bir etki ile hipokalemiye sebep olabilir. Potasyum düzeyindeki bu subklinik dalgalanmalar bile potansiyel olarak aritmilere zemin hazırlayabilir. Aynı zamanda, düşük basınçlı baroreseptörlerin veya olası uzun QT sendromu gen mutasyonlarının aktivasyonu ile de refleks bradikardi gelişebileceği öne sürülmektedir.<sup>9-11</sup>

Kardiyak aritmiler, yüksek doz steroid tedavisinden sonra akut olarak ortaya çıkabilen nadir yan etkilerdendir. Literatürdeki vakalardan farklı olarak bu vakada düşük doz steroid sonrası bradikardi gelişmesi dikkati çekmektedir. Bu hastada bradikardiye sebep olabilecek tüm etkenler dışlanmış ve steroid kullanımı ana etiyolojik faktör olarak öne çıkmıştır. Sunulan olgu, düşük doz steroid kullanımının bile kardiyak aritmilere sebep olabileceğine dair önemli bir kanıt sunmaktadır.

Literatürde bildirilen vakalarda steroid tedavisi azaltıldığında veya kesildiğinde semptomatik veya asemptomatik bradikardinin genellikle 3-10 gün içinde spontan düzeldiği rapor edilmiştir.<sup>12-14</sup> Olguda ise herhangi bir farmakolojik müdahale gerektirmeksizin hastanın vital bulguları stabilize olmuş ve bradikardi 22. saatte düzelmeye başlamıştır. Bu bulgular, steroid kaynaklı bradikardi olgularında farmakolojik tedaviye genellikle ihtiyaç duyulmadığını desteklemektedir.

Bu vakada amacımız; yaygın kullanım alanı olan steroidlerin semptomatik veya asemptomatik bradikardiye yol açabileceği ve hastaların bu açıdan da takip edilmesi gerektiği ile ilgili klinisyenlerin dikkatini çekmektir. Steroid tedavisi alan hastalarda, özellikle kardiyovasküler hastalık öyküsü olan bireylerde ritim bozukluklarının gelişebileceği göz önünde bulundurulmalıdır. Bu durum, steroid kullanımı sırasında klinik izlemin önemini bir kez daha vurgulamaktadır.

### **Finansal Kaynak**

*Bu çalışma sırasında, yapılan araştırma konusu ile ilgili doğrudan bağlantısı bulunan herhangi bir ilaç firmasından, tıbbi alet, gereç ve malzeme sağlayan ve/veya üreten bir firma veya herhangi bir ticari firmadan, çalışmanın değerlendirme sürecinde, çalışma ile ilgili verilecek kararı olumsuz etkileyebilecek maddi ve/veya manevi herhangi bir destek alınmamıştır.*

### **Çıkar Çatışması**

*Bu çalışma ile ilgili olarak yazarların ve/veya aile bireylerinin çıkar çatışması potansiyeli olabilecek bilimsel ve tıbbi komite üyeliği veya üyeleri ile ilişkisi, danışmanlık, bilirkişilik, herhangi bir firmada çalışma durumu, hissedarlık ve benzer durumları yoktur.*

### **Yazar Katkıları**

**Fikir/Kavram:** Gözde Pempe; **Tasarım:** Ahmet Burak Keçeci; **Denetleme/Danışmanlık:** Gözde Pempe; **Veri Toplama ve/veya İşleme:** Gözde Pempe, Ahmet Burak Keçeci; **Analiz ve/veya Yorum:** Ahmet Burak Keçeci; **Kaynak Taraması:** Gözde Pempe; **Makalenin Yazımı:** Gözde Pempe, Ahmet Burak Keçeci; **Eleştirel İnceleme:** Gözde Pempe.

## **KAYNAKLAR**

1. Stroeder J, Evans C, Mansell H. Corticosteroid-induced bradycardia: case report and review of the literature. *Can Pharm J (Ott)*. 2015;148(5):235-40. PMID: 26445579; PMCID: PMC4561462.
2. Khandelwal K, Madathala RR, Chennaiahgari N, Yousuffuddin M. Steroid-induced sinus bradycardia. *Cureus*. 2021;13(5):e15065. PMID: 34141509; PMCID: PMC8205859.
3. John PR, Khaladj-Ghom A, Still KL. Bradycardia associated with steroid use for laryngeal edema in an adult: a case report and literature review. *Case Rep Cardiol*. 2016;2016:9785467. PMID: 27999689; PMCID: PMC5143689.
4. Vasheghani-Farahani A, Sahraian MA, Darabi L, Aghsaie A, Minagar A. Incidence of various cardiac arrhythmias and conduction disturbances due to high dose intravenous methylprednisolone in patients with multiple sclerosis. *J Neurol Sci*. 2011;309(1-2):75-8. PMID: 21831398.
5. Jain R, Bali H, Sharma VK, Kumar B. Cardiovascular effects of corticosteroid pulse therapy: a prospective controlled study on pemphigus patients. *Int J Dermatol*. 2005;44(4):285-8. PMID: 15811078.
6. Üsküdar Cansu D, Bodakçı E, Korkmaz C. Dose-dependent bradycardia as a rare side effect of corticosteroids: a case report and review of the literature. *Rheumatol Int*. 2018;38(12):2337-43. PMID: 30276424.
7. Tvede N, Nielsen LP, Andersen V. Bradycardia after high-dose intravenous methylprednisolone therapy. *Scand J Rheumatol*. 1986;15(3):302-4. PMID: 3798047.
8. Kundu A, Fitzgibbons TP. Acute symptomatic sinus bradycardia in a woman treated with pulse dose steroids for multiple sclerosis: a case report. *J Med Case Rep*. 2015;9:216. PMID: 26400725; PMCID: PMC4581459.
9. Fujimoto S, Kondoh H, Yamamoto Y, Hisanaga S, Tanaka K. Holter electrocardiogram monitoring in nephrotic patients during methylprednisolone pulse therapy. *Am J Nephrol*. 1990;10(3):231-6. PMID: 1696428.
10. Akikusa JD, Feldman BM, Gross GJ, Silverman ED, Schneider R. Sinus bradycardia after intravenous pulse methylprednisolone. *Pediatrics*. 2007;119(3):e778-82. PMID: 17308245.
11. Aslam AK, Vasavada BC, Sacchi TJ, Khan IA. Atrial fibrillation associated with systemic lupus erythematosus and use of methylprednisolone. *Am J Ther*. 2001;8(4):303-5. PMID: 11441330.
12. Al Shibli A, Al Attrach I, Hamdan MA. Bradycardia following oral corticosteroid use: case report and literature review. *Arab J Nephrol Transplant*. 2012;5(1):47-9. PMID: 22283866.
13. Ohlsson A, Heyman E. Dexamethasone-induced bradycardia. *Lancet*. 1988;2(8619):1074. PMID: 2903296.