

Tanınız Nedir?

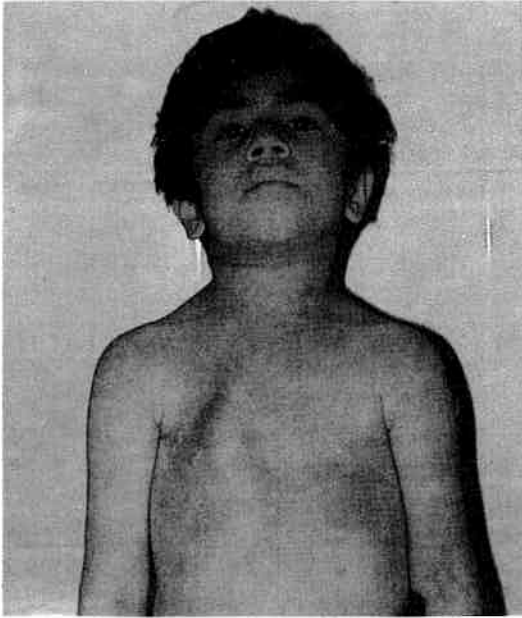
Alişan YILDIRAN*, Yusuf GEDİK**

* Uz.Dr.Karadeniz Teknik Üniversitesi Tıp Fakültesi Pediatri AD,

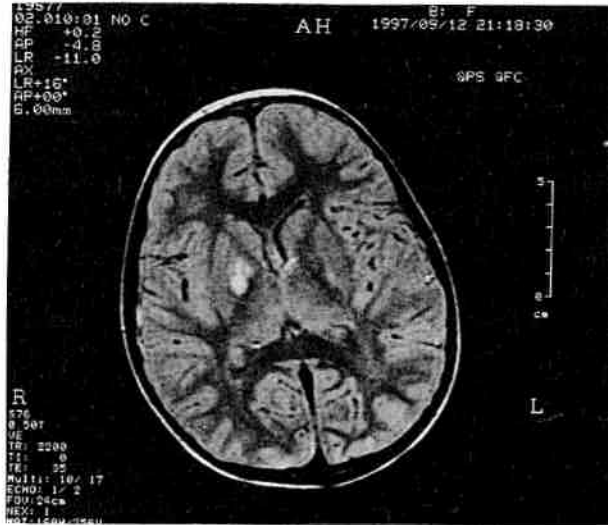
** Prof.Dr.Karadeniz Teknik Üniversitesi Tıp Fakültesi Pediatri AD, TRABZON

Göğsünde şekil bozukluğu ve bayılma yakınmaları ile getirilen 8 yaşındaki kız hastanın, 1 yaşında yürümeye ve konuşmaya başladığı,

göğsündeki şekil bozukluğunun doğduğundan beri varolduğu bildirildi. Üç yaşından beri ateşsiz dönemde generalize konvülsiyonlarının olduğu, anne-baba akrabalığının olmadığı, babasının vücudunda lekeler olduğu öğrenildi. Fizik incelemesinde ağırlığı 21 kg (10 persentil), boyu 114 cm (3 persentil) idi. En büyüğü göğsünde olmak üzere tüm vücudunda kahverengi lekelerin ve sırtında 15x15 cm boyutunda kıllı nevüsün olduğu, toraks deformitesi (Şekil 1) ve skolyozunun olduğu görüldü. Tam kan sayımı, böbrek ve karaciğer fonksiyon testleri, idrar tetkiki, elektroensefalogramı, batin ultrasonografi ve kan aminoasitleri normal olan hastanın magnetik rezonans ile beyin görüntülenmesinde: bilateral bazal ganglionlarda ve ponsta en büyüğü 1 cm çapında hiperintens



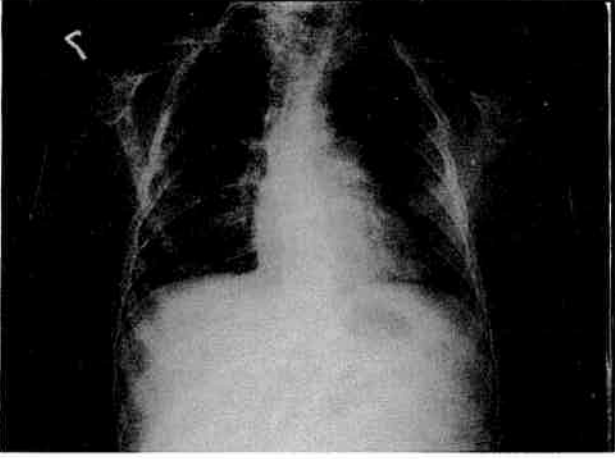
Şekil 1.



Şekil 2.

Geliş Tarihi: 25.11.1997

Yazışma Adresi: Dr.Alişan YILDIRAN
Karşıyaka Sitesi 5/6
61040 Beşirli, TRABZON



Şekil 3.

nodüller görüldü (Şekil 2). Göğüs röntgenogramında ise açıklığı sola bakan skolyozu vardı (Şekil 3). Konvülsiyon öyküsüyle birlikte göğüs deformitesi, skolyozu, vücudunda lekeleri ve serebral nodülleri bulunan hastada tanınız nedir?