

Erüpsiyon Öncesi İntrakoronal Rezorpsiyon: Vaka Serisi

Pre-eruptive Intra-Coronal Resorption: Case Series

¹Melih ÖZDEDE^a, ²Kadriye Ayça DERE^b

^aPamukkale Üniversitesi Diş Hekimliği Fakültesi, Ağız, Diş ve Çene Radyolojisi ABD, Denizli, TÜRKİYE

^bPamukkale Üniversitesi Diş Hekimliği Fakültesi, Ağız, Diş ve Çene Cerrahisi ABD, Denizli, TÜRKİYE

ÖZET Pre-erüptif (erüpsiyon öncesi) intrakoronal rezorpsiyon, genellikle radyografik incelemeler sırasında gömülü dişlerde tesadüfen tespit edilen, koronal dentin içindeki çürük benzeri radyolüsent lezyonlardır. Etiyolojisinde, süt dişi enfeksiyonlarının daimî dişleri etkilemesi, ektopik diş pozisyonu, gömülü olmak gibi faktörlerin etkili olduğu düşünülmektedir. Bu vaka serisinde kliniğimize başvuran 6 hastada, 8 dişte tespit edilen pre-erüptif intrakoronal rezorpsiyon vakalarının klinik, radyografik bulguları ve tedavi yaklaşımlarının sunulması amaçlanmıştır. Gömülü dişlerde yapılan dikkatli muayene ile intrakoronal defektlerin belirlenmesi, bu defektlerin erken teşhisi ve tedavisinin yapılmasında önemli rol oynayabilir.

ABSTRACT Pre-eruptive intra-coronal resorption is a carious-like radiolucent lesion in the coronal dentin, which is detected incidentally in impacted teeth, during radiographic examinations. In its etiology, factors such as primary teeth infections affect permanent teeth, ectopic tooth position, and impaction are thought to be effective. In this case series, it was aimed to present the clinical, radiographic findings and treatment approaches of pre-eruptive intra-coronal resorption cases detected in eight teeth in six patients who applied to our clinic. The determination of intra-coronal defects with careful examination of impacted teeth may play an important role in the early diagnosis and treatment of these defects.

Anahtar Kelimeler: Diş rezorpsiyonu; gömülü diş; konik ışıklı bilgisayarlı tomografi; panoramik radyografi

Keywords: Tooth resorption; impacted tooth; cone-beam computed tomography; panoramic radiography

Pre-erüptif (erüpsiyon öncesi) intrakoronal rezorpsiyon (PİR) terimi, gömülü dişlerdeki koronal dentin dokusu içindeki anormal, iyi sınırlı radyolüsent lezyonları ifade eder.¹ Bu lezyonlar, literatürde intrafoliküler çürük, pre-erüptif çürük, pre-erüptif idiopatik eksternal rezorpsiyonu, pre-erüptif intrakoronal rezorpsiyon/defekt isimleri ile de geçmektedir.^{1,2} Genellikle asemptomatik olduğu için rutin radyolojik incelemelerde tesadüfen tespit edilirler. Bu lezyonların erken safhada teşhis edilmesi, rezorpsiyonun pulpayı etkilemeden belirlenerek, tedavi yapılmasını sağlayabilir.³ PİR defektlerinde, diş çürüğünde olduğu gibi karyojenik bakteriler yer almaz. Bununla birlikte, dişin erüpsiyonu hâlinde, rezorpsiyondan etkilenen bölge oral flora ile temasa geçerek, dişin demineralizasyonunu hızlandırır. Klinik olarak bu çürüklerin normal diş çürükleri gibi görüldüğü bildirilmiştir.⁴

PİR lezyonlarının etiolojisinde genellikle lokal faktörlerin etkili olduğu tahmin edilmekle birlikte viral nedenlere bağlı olabileceğini bildiren literatürler de mevcuttur.⁵⁻⁸ Lokal faktörler arasında süt dişlerinin periapikal lezyonlarının daimî diş kronunu etkilemesi, dişin ektopik pozisyonda olması, gömülü kalması veya diş gelişimindeki eksiklik sayılabilir.^{5,9} PİR lezyonları rezorbe olan dentin kalınlığına göre sınıflandırılmıştır: Dentinin 1/3'ü etkilendiğinde skor -1, 2/3'ü etkilendiğinde skor -2, dentinin tüm kalınlığı rezorbe olduğunda skor -3, dentinle birlikte mine de etkilendiğinde skor -4 şeklinde skorlanmıştır.^{10,11}

PİR defektlerinin radyografik olarak değerlendirilmesi için intraoral, panoramik görüntüleme ve konik ışıklı bilgisayarlı tomografi (KİBT) kullanılmıştır. PİR görülme sıklığı, kullanılan radyografik

Correspondence: Melih ÖZDEDE

Pamukkale Üniversitesi Diş Hekimliği Fakültesi, Ağız, Diş ve Çene Radyolojisi ABD, Denizli, TÜRKİYE/TURKEY

E-mail: melihozdede@gmail.com



Peer review under responsibility of Türkiye Klinikleri Journal of Dental Sciences.

Received: 07 Apr 2020

Received in revised form: 08 Jul 2020

Accepted: 11 Jul 2020

Available online: 4 Feb 2021

2146-8966 / Copyright © 2021 by Türkiye Klinikleri. This is an open access article under the CC BY-NC-ND license (<http://creativecommons.org/licenses/by-nc-nd/4.0/>).

teknîğe, çalışmadaki yaş aralığına, dentisyon aşamasına göre değişkenlik göstermekle birlikte, hastalarda görülme sıklığının %0,2-27,3 arasında, dişlerde görülme sıklığının ise %0,2-3,5 arasında olduğu bildirilmiştir.¹²⁻¹⁴ Bu lezyonların görülme sıklığı ile cinsiyet, ırk, medikal-sistemik durum veya flor uygulamaları arasında anlamlı ilişki bulunamamıştır.^{1,4} Bununla birlikte, bazı çalışmalarda maksilla, bazılarında ise mandibuladaki dişlerin daha sık etkilendiği bildirilmiştir.^{2,9}

Bu vaka serisinde, rutin radyografik inceleme sırasında tesadüfen tespit edilen 6 hastada 8 dişte tespit edilen PİR lezyonlarının klinik, radyografik bulguları ve tedavi planlamaları sunulmuştur.

VAKA SUNUMLARI

Sunduğumuz vakaların 2'si kadın, 4'ü erkekti (kadın/erkek oranı 1:2), yaşları ise 43 ve 61 arasında değişmekteydi (ortalama yaş: 55,6). Hastaların tümü, diğer dişlerinden kaynaklanan şikâyetlerle kliniğimize başvurmuş olup, PİR lezyonları rutin radyografik inceleme sırasında tespit edildi. Panoramik radyografi ile tespit edilen vakaların 4'ünde KIBT yöntemi de kullanılmış olup, bu hastaların 2'sinde dental implant planlaması amacıyla, 1'inde gömülü dişlerin detaylı incelenmesi ve diğerinde ise çene lezyonunun değerlendirilmesi amacıyla 3 boyutlu görüntüleme yapıldı. PİR görülen 8 dişin 4'ü maksiller kanin (%50), 2'si maksiller 3. molar diş (%25), diğerleri (%12,5) ise mandibular premolar ve mandibular molar dişlerdi. İlgili dişlerin 6'sının (%75) skor -4, diğerlerinin (%12,5) ise skor -2 ve skor -1 PİR defektlerine sahip olduğu belirlendi.¹⁰ PİR defekti görülen dişlerin 5'inin (%62,5) protetik nedenlerde, 3'ünün (%37,5) ise cerrahi endikasyon sebebiyle çekimine karar verildi. Cerrahi işlem yapılan 1. vakamızda, diş çekimi sonrasında yapılan histopatolojik inceleme sonucu osteoklast, matür fragmente lameller kemik doku ve fokal odakta matür odontojenik epitel olarak raporlandı. Vakalar ile ilgili detaylar Tablo 1'de verildi.

Sunduğumuz hastalardan kayıtlarının kullanılması için "bilgilendirilmiş olur" alınmıştır.

TARTIŞMA

Panoramik radyografinin 2 boyutlu bir görüntüleme yöntemi olması ve süperpozisyonların meydana gelmesi bazı lezyonların gözden kaçmasına neden olabilir, bu yüzden 3 boyutlu görüntülemeye göre görüntü değerlendirilmesi sınırlıdır.³ KIBT yöntemi ile maksillofasiyal bölgedeki yapıların aksiyal, sagittal, koronal, oblik, panoramik ve 3 boyutlu rekonstrüksiyon görüntüleri elde edilebilir.¹⁵ Bu yöntem, konvansiyonel görüntülemeye göre daha detaylı bilgi verse de radyasyon dozunun daha yüksek olması ve yüksek maliyeti kullanımını sınırlamaktadır. Demirtas ve ark., PİR defektleri açısından 2 radyolojik yöntemi karşılaştırdıkları çalışmalarında, KIBT ile daha fazla sayıda PİR lezyonu tespit etmişlerdir.³ PİR vakalarında, panoramik radyografiye göre daha yüksek radyasyon dozuna sahip olan KIBT'nin ne zaman kullanılması gerektiği, özellikle pediatrik hastalarda dikkatle değerlendirilmeli; periapikal ve panoramik radyografinin yapılması planlanan tedavi için dental dokuların incelenmesinde yetersiz kaldığı durumlarda KIBT'ye başvurulmalıdır. Raporumuzdaki 6 hastadan 4'ünde 3 boyutlu görüntüleme yapılmış olup, bunlardan 2'si dental implant planlaması, 1'i gömülü dişin çevre yapılarla ilişkisinin değerlendirilmesi, diğeri ise çene lezyonunun değerlendirilmesi amaçlıydı.

Literatürde en sık etkilenen dişlerin 3. molar ve mandibular 2. molar dişler olduğu bildirilmiştir.^{2,3,12} Bu vaka serisindeki PİR lezyonlarının 3 tanesi literatürde bildirilen sonuçlarla uyumlu olarak 3. molar dişlerde gözlemlendi. Diğer PİR lezyonlarının 4'ü maksiller kanin, 1'i mandibular premolar dişteydi.

PİR konusunda yapılan görülme sıklığı çalışmalarının sonuçlarına göre bu lezyonların izlendiği hastaların genellikle tek bir dişinin etkilendiği (%74 ve %100 arasında değişen oranlarda) gösterilmiştir.^{2,9,13} Bununla birlikte, aynı hastada 2 veya daha fazla sayıda dişte rezorpsiyon olduğunu gösteren çalışmalar da literatürde bildirilmiştir.³ Bu raporda sunulan 6 hastanın 4'ünde tek sayıda, 2'sinde ise 2 adet PİR lezyonu tespit edilmiştir.

Intrakoronal defektler, etkilenen dentinin kalınlığına göre skorlanmıştır.¹⁰ Rezorpsiyon dentin kalınlığının 1/3'üne kadar olan bölümü etkilediğinde

TABLO 1: Sunulan vakaların yaş, cinsiyet, şikâyet, sistemik anamnez, diş numarası, radyografik bulguları, pre-erüptif intrakoronar rezorpsiyon skorları ve tedavi planlamaları.

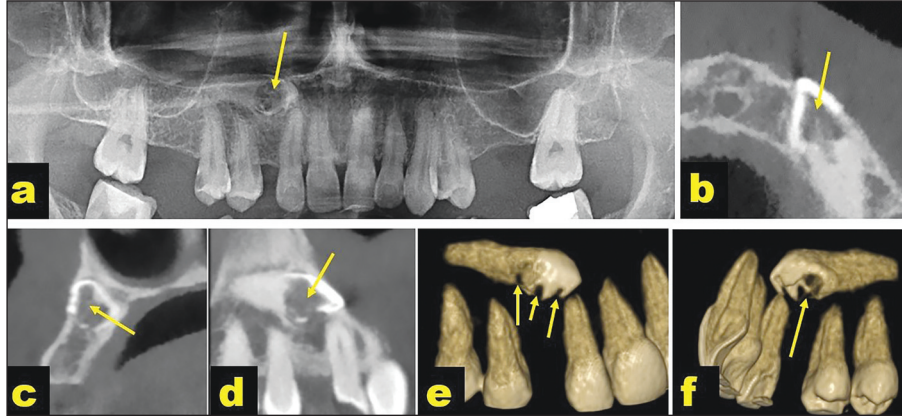
| Vaka | Yaş | Cinsiyet | Şikâyet | Sistemik anamnez | Diş no | Radyografik bulgular | Skor* | Tedavi planlaması |
|------|-----|----------|-----------------------------------|--------------------------------|--------|--|---------|---|
| 1 | 43 | Kadın | Eksik dişlerin tamamlanması | Hipertiroidi | 13 | 13 no'lu diş kronunda ve servikal bölgesinde geniş destrüksiyon, rezorpsiyon alanındaki mine yüzeyinde yer yer kayıp (Resim 1) | Skor -4 | 13 no'lu dişin çekimi |
| 2 | 56 | Erkek | Protez yenilenmesi | - | 28 | 28 no'lu diş kronunun büyük bölümünü içeren düzensiz geniş rezorpsiyon (Resim 2) | Skor -4 | 28 no'lu dişin çekimi |
| 3 | 58 | Erkek | Diş eti kanaması ve uyumsuz köprü | Hipertansiyon | 23 | 38 no'lu diş kronunun mesiyalinde mine ve dentini etkileyen destrüksiyon ve perikoronar radyolüsent lezyon (Resim 3) | Skor -4 | 38 no'lu dişin çekimi ve ilgili lezyonun küretajı |
| 4 | 56 | Erkek | Alt çenedeki şişlik | Hipertansiyon | 35 | 23 no'lu diş kronunun büyük bölümünde rezorpsiyon (Resim 4) | Skor -4 | 23 no'lu dişin çekimi |
| 5 | 61 | Kadın | Rutin dental kontrol | Hipertansiyon Tip 2 diyabet | 28 | 35 no'lu diş kronunun genelinde rezorpsiyon ve mandibulada geniş radyolüsent lezyon (Resim 5) | Skor -4 | 35 no'lu dişin çekimi ve lezyonun eksizyonu |
| 6 | 60 | Erkek | Protez yenilenmesi | - | 13 | 28 no'lu dişin kronunun büyük bölümünü etkileyen milimetrik opasiteler içeren radyolüsent defekt (Resim 6a) | Skor -4 | 28 no'lu dişin çekimi |
| | | | | | 23 | 13 no'lu diş kron dentinin 1/3'ünü etkileyen radyolüsent defekt (Resim 6b) | Skor -1 | 13 no'lu dişin çekimi |
| | | | | | 23 | 23 no'lu diş kron dentinin 2/3'ünü etkileyen radyolüsent defekt (Resim 6b) | Skor -2 | 23 no'lu dişin çekimi |

*Dentinin 1/3'ü etkilendiğinde skor -1, 2/3'ü etkilendiğinde skor -2, dentinin tüm kalınlığı rezorbe olduğunda skor-3, dentinle birlikte mine de etkilendiğinde skor -4 şeklinde sınıflandırıldı.¹⁰

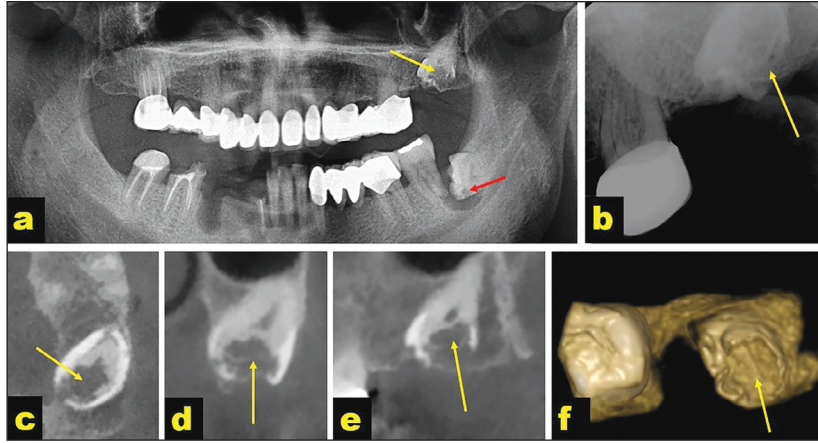
skor -1, dentinin 2/3'ü etkilendiğinde skor -2, dentinin tamamı etkilediğinde skor -3, dentine ek olarak mine de etkilendiğinde ise skor -4 olarak sınıflandırılmıştır.¹⁰ Özden ve ark., 14-73 yaş aralığını içeren panoramik radyografi çalışmasında PİR vakalarının %39'unu skor -2, %21'ini ise skor -4 olarak değerlendirmişlerdir.¹¹ Demirtas ve ark., 7-65 yaş aralığında yaptıkları KIBT çalışmasında, en sık etkilenen grup (%65) skor -1 iken bunu skor -3 grubu (%24) izlemekteydi.³ Raporumuzdaki PİR lezyonlarının 6'sı skor -4, diğerleri ise skor -1 ve skor -2 olarak değerlendirilmiştir. Orta ve ileri yaş grubundaki çalışmamızdaki vakalarda, rezorpsiyon için geçen sürenin fazla olması, vakalarımızın dişlerindeki PİR lezyonlarının skorlarını artırmış olabilir. Bununla birlikte, görüntüleme tekniğinin detaylandığı KIBT ile defektin kalınlığı daha detaylı incelenebildiği için bu faktör de skorlamayı değiştirebilir.

Yapılan çalışmalarda, erkeklerde PİR görülme sıklığının kadınlara göre daha yüksek olduğu tespit edilmiştir, bununla birlikte PİR görülmesi ile cinsiyetler arasında istatistiksel olarak anlamlı ilişki bulunmamıştır.¹⁻³ Raporumuzda sunulan vakaların 4'ü erkek, 2'si ise kadın olup, bu durum literatürle uyumludur.

PİR etiyolojisi ile ilgili literatürde yer alan hipotezler, bu lezyonlara genellikle lokal faktörlerin neden olduğunu savunmaktadır. Bu hipotezlerden biri, süt dişlerinin periapikal lezyonlarının, gömülü daimî dişleri etkileyerek rezorpsiyona yol açmasıdır ancak bu hipotez erüpsiyon öncesinde yerlerinde süt dişi olmayan daimî molar dişlerdeki PİR lezyonlarını açıklamamaktadır.¹⁴ Diğer bir görüşte ise lezyonların, mineralizasyon bozukluğuna bağlı bir gelişimsel anormali olduğu savunulmuştur.⁵ Etkilenen



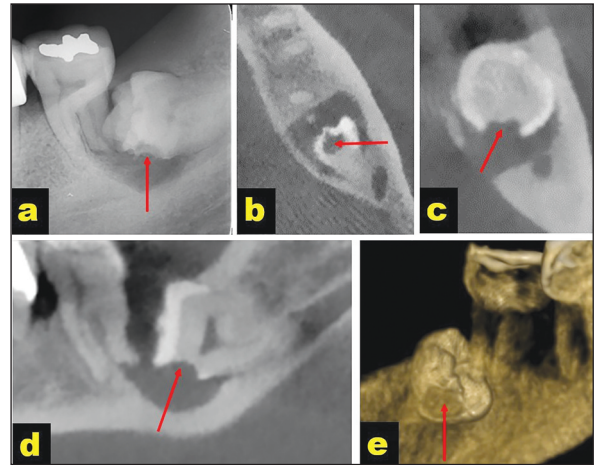
RESİM 1: Panoramik radyografik görüntüde (a) konik ışınli bilgisayarlı tomografi aksiyal (b) kros-seksiyonel (c) para-sagittal (d) kesitlerde ve 3 boyutlu rekonstrüksiyon görüntülerinde (e, f) 13 no'lu diş kronunda izlenen skor-4 pre-erüptif intrakoronar rezorpsiyon defekti (oklar).



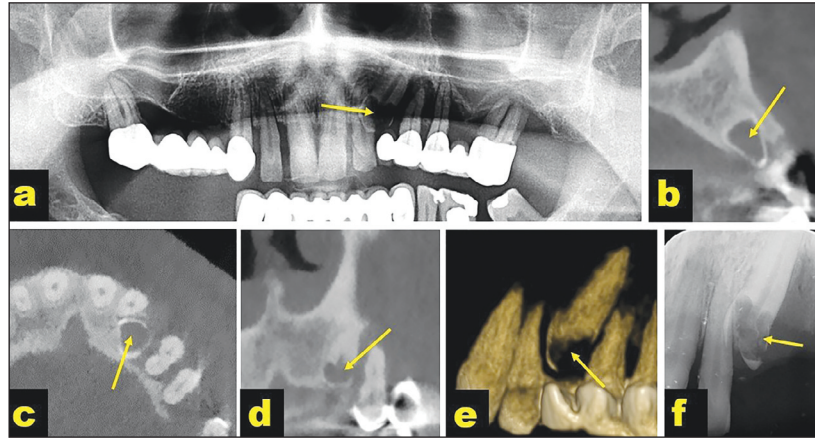
RESİM 2: Panoramik radyografik görüntüde (a) periapikal görüntüde (b) konik ışınli bilgisayarlı tomografi aksiyal (c) kros-seksiyonel (d) sagittal (e) kesitlerde ve 3 boyutlu rekonstrüksiyon görüntüsünde (f) 28 no'lu diş kronunda görülen skor-4 pre-erüptif intrakoronar rezorpsiyon lezyonu (oklar).

dişin ektopik pozisyonda olması veya komşu dişlerin baskısı sonucunda rezorptif hücrelerin mine fissürlerinden veya mine-sement sınırından dentine ulaşması ile lezyonların oluşması hipotezi de bildirilmiştir.^{1,4,9} Yapılan çalışmalarda, PİR ile ektopik diş pozisyonu, diş gelişiminde gecikme, gömülülük ve süpernümerer diş varlığı arasında ilişki olabileceği düşünülmektedir.^{2,9,12} Sunduğumuz hastaların 7'sinde gömülülük mevcutken bunların 1'ine perikoronar radyolusensi de eşlik ediyordu, diğer vaka ise radyolusent çene lezyonu ile ilişkiliydi.

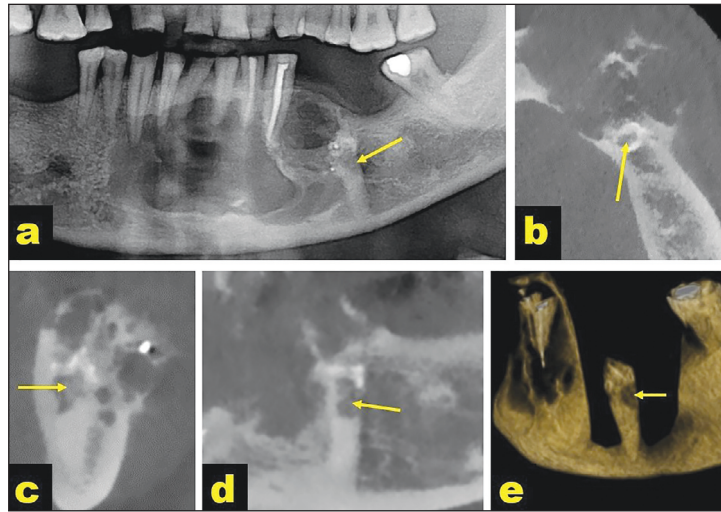
Lokal faktörlerin dışında, PİR lezyonlarının gelişmesinde viral hastalıkların rolü olabileceği düşünülmüştür.^{7,8} Uzun ve ark. yaptıkları retrospektif çalışmada tespit edilen 40 vakanın 2 tanesinin (%5)



RESİM 3: Periapikal görüntüde (a) konik ışınli bilgisayarlı tomografi aksiyal (b) kros-seksiyonel (c) sagittal (d) kesitlerde ve 3 boyutlu rekonstrüksiyon görüntüsünde (e) 38 no'lu diş kronunda izlenen skor -4 pre-erüptif intrakoronar rezorpsiyon defekti (oklar).



RESİM 4: Panoramik radyografik görüntüde (a) konik ışınli bilgisayarlı tomografi kros-seksiyonel (b) aksiyal (c) para-sagittal (d) kesitlerde, 3 boyutlu rekonstrüksiyon görüntüsünde (e) ve periapikal görüntüde (f) izlenen 23 no'lu dişteki skor-4 pre-erüptif intrakoronar rezorpsiyon lezyonu (oklar).

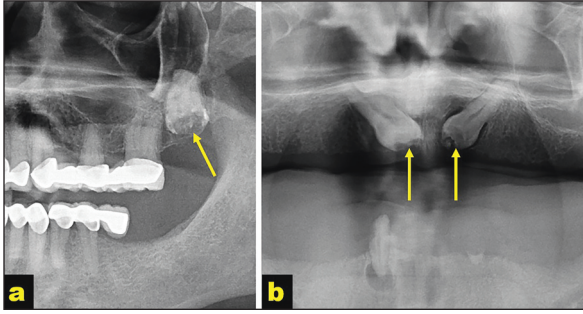


RESİM 5: Panoramik görüntüde (a) konik ışınli bilgisayarlı tomografi aksiyal (b) kros-seksiyonel (c) para-sagittal (d) kesitlerde ve 3 boyutlu rekonstrüksiyon görüntüsünde (e) 35 no'lu dişte görülen skor-4 pre-erüptif intrakoronar rezorpsiyon defekti (oklar).

Herpes zoster (HZ) enfeksiyonu geçmişi olduğu belirlenmiştir.² Smith ve ark. sundukları bir vakada, 7 yaşındayken sağ mandibular bölgeyi etkileyen HZ geçirmiş olan 15 yaşındaki hastanın sağ mandibular premolar dişler, 1 ve 2. molar dişlerinin pulpalarının kalsifiye olduğu, köklerinin kısa ve anormal şekilli olduğu ve 3. molar diş germinin mevcut olmadığı; diğer 3 kadrantdaki dişlerde ise yapısal anomali veya 3. molar diş eksikliği olmadığı belirlenmiş ve HZ enfeksiyonunun bu lezyonlara neden olabileceği savunulmuştur.⁷ Solomon ve ark. sundukları 31 yaşındaki kadın hastada, 4 yıl öncesinde maksilla sol bölgede HZ enfeksiyonu geçiren hastanın aynı bölgedeki bazı dişlerinde internal kök rezorpsiyonu meydana geldiği

bildirilmiştir.⁸ Sunduğumuz vakaların hiçbirinde HZ enfeksiyonu geçmişi olmadığı öğrenilmiştir.

Gömülü dişlerin kronunda izlenebilen radyolusensiler olan PİR lezyonlarının ayırıcı tanısında çürük, internal rezorpsiyon, internal mine incilerinin başlangıç safhası, Turner dişi, bukkal pit veya diş hipoplazisi akla gelmelidir.^{16,17} Bukkal pit, kronun ortasında iyi sınırlı lineer radyolusent görünümündedir; mine hipoplazisi ise mine diş sınırlarındaki düzensiz radyolusensiler olarak izlenir. PİR ise gömülü diş dentin dokusunda, genellikle kökü etkilemeyen düzensiz radyolusensiler olarak görülür.¹⁶ Bu raporda sunulan vakalardaki defektlerin kronla sınırlı olması, mine ve dentin dokularını etkileyen sınırları düzensiz



RESİM 6: Beşinci vakanın panoramik görüntüsündeki (a) 28 no'lu diş kronundaki skor -4 pre-erüptif intrakoronal rezorpsiyon lezyonu ve 6. vakanın panoramik görüntüsündeki (b) 13 no'lu diş kronunda skor-1, 23 no'lu dişte skor-2 pre-erüptif intrakoronal rezorpsiyon lezyonları (oklar).

radyolusensi olarak görülmesi, vakaların PİR defekti olmasını desteklemektedir. İdeal olarak ayırıcı tanı için histopatolojik inceleme önerilmektedir.¹⁸ Literatürde, PİR defektlerinin histolojik incelemesi sonucunda, kronik inflamasyon, epitelyal hücre proliferasyonu, meduller kemik, osteoklastik cevap, dentin rezorpsiyonu ve yeni osteodentin formasyonu görüldüğü bildirilmiştir.¹⁹ Histopatolojik değerlendirme yapılan vakamızda ise literatürle uyumlu olarak, osteoklast, matür lameller kemik ve odontojenik epitel tespit edilmiştir.

Tedavi yaklaşımı ile ilgili kesin bir görüş birliği mevcut olmamakla birlikte, ilgili dişin semptomatik olup olmamasına, hastanın yaşına, dentisyon aşamasına, defektin büyüklüğüne, yapılması planlanan diğer tedavilere göre tedavi planı değişiklik göstermektedir.^{20,21} Genişleme eğiliminde olmayan, asemptomatik küçük defektlerde herhangi bir işlem yapılmasına gerek olmadan dişin sürmesinin beklenmesi, sürdükten sonra restore edilmesi gerektiği bildirilmiştir.²¹ Bununla birlikte, dişteki destrüksiyon ilerleyebildiği için klinik ve radyolojik olarak hastaların takibi gereklidir. Diğer bir te-

davi seçeneği, cerrahi olarak dişe ulaşıp, defektin restore edilerek rezorpsiyonun durdurulması, pulpanın etkilenmesini önleyebilir.^{5,9,22} Bununla birlikte, rezorpsiyonun ilerlediği vakalarda diş çekimi gerekebilir.²⁰ Tedavi seçimi, multidisipliner yaklaşımla belirlenmelidir.²⁰

Bu vaka raporunda, rutin radyografik inceleme sırasında tesadüfen saptanan, 6 hastadaki 8 dişte görülen asemptomatik PİR lezyonlarının teşhisi ve tedavi planlamaları sunuldu. Gömülü dişlerde dikkatli radyolojik inceleme ile intrakoronal radyolusent defektlerin belirlenmesi, lezyonların erken teşhisi ve tedavisinde önemli rol oynayabilir.

Finansal Kaynak

Bu çalışma sırasında, yapılan araştırma konusu ile ilgili doğrudan bağlantısı bulunan herhangi bir ilaç firmasından, tıbbi alet, gereç ve malzeme sağlayan ve/veya üreten bir firma veya herhangi bir ticari firmadan, çalışmanın değerlendirme sürecinde, çalışma ile ilgili verilecek kararı olumsuz etkileyebilecek maddi ve/veya manevi herhangi bir destek alınmamıştır.

Çıkar Çatışması

Bu çalışma ile ilgili olarak yazarların ve/veya aile bireylerinin çıkar çatışması potansiyeli olabilecek bilimsel ve tıbbi komite üyeliği veya üyeleri ile ilişkisi, danışmanlık, bilirkişilik, herhangi bir firmada çalışma durumu, hissedarlık ve benzer durumları yoktur.

Yazar Katkıları

Fikir/Kavram: Melih Özdede, Kadriye Ayça Dere; **Tasarım:** Melih Özdede; **Denetleme/Danışmanlık:** Melih Özdede, Kadriye Ayça Dere; **Veri Toplama ve/veya İşleme:** Melih Özdede, Kadriye Ayça Dere; **Analiz ve/veya Yorum:** Melih Özdede; **Kaynak Taraması:** Melih Özdede; **Makalenin Yazımı:** Melih Özdede; **Eleştirel İnceleme:** Melih Özdede; **Kaynaklar ve Fon Sağlama:** Melih Özdede, Kadriye Ayça Dere; **Malzemeler:** Melih Özdede, Kadriye Ayça Dere.

KAYNAKLAR

1. Seow WK, Lu PC, McAllan LH. Prevalence of pre-eruptive intracoronal dentin defects from panoramic radiographs. *Pediatr Dent.* 1999;21(6):332-9. [PubMed]
2. Uzun I, Gunduz K, Canitezzer G, Avsever H, Orhan K. A retrospective analysis of prevalence and characteristics of pre-eruptive intracoronal resorption in unerupted teeth of the permanent dentition: a multicentre study. *Int Endod J.* 2015;48(11):1069-76. [Crossref] [PubMed]
3. Demirtas O, Dane A, Yildirim E. A comparison of the use of cone-beam computed tomography and panoramic radiography in the assessment of pre-eruptive intracoronal resorption. *Acta Odontol Scand.* 2016;74(8):636-41. [Crossref] [PubMed]
4. Seow WK. Pre-eruptive intracoronal resorption as an entity of occult caries. *Pediatr Dent.* 2000;22(5):370-6. [PubMed]
5. Seow WK, Hackley D. Pre-eruptive resorption of dentin in the primary and permanent dentitions: case reports and literature review. *Pediatr Dent.* 1996;18(1):67-71. [PubMed]
6. Savage NW, Gentner M, Symons AL. Preeruptive intracoronal radiolucencies: review and report of case. *ASDC J Dent Child.* 1998;65(1):36-40. [PubMed]
7. Smith S, Ross JW, Scully C. An unusual oral complication of herpes zoster infection. *Oral Surg Oral Med Oral Pathol.* 1984;57(4):388-9. [Crossref] [PubMed]
8. Solomon CS, Coffiner MO, Chalfin HE. Herpes zoster revisited: implicated in root resorption. *J Endod.* 1986;12(5):210-3. [Crossref] [PubMed]
9. Seow WK, Wan A, McAllan LH. The prevalence of pre-eruptive dentin radiolucencies in the permanent dentition. *Pediatr Dent.* 1999;21(1):26-33. [PubMed]
10. Al-Batayneh OB, AlTawashi EK. Pre-eruptive intra-coronal resorption of dentine: a review of aetiology, diagnosis, and management. *Eur Arch Paediatr Dent.* 2020;21(1):1-11. [Crossref] [PubMed]
11. Özden B, Acikgoz A. Prevalence and characteristics of intracoronal resorption in unerupted teeth in the permanent dentition: a retrospective study. *Oral Radiol.* 2009;25(6):6-13. [Crossref]
12. Al-Tuwirqi A, Seow WK. A Controlled study of pre-eruptive intracoronal resorption and dental development. *J Clin Pediatr Dent.* 2017;41(5):374-80. [Crossref] [PubMed]
13. Al-Batayneh OB, AlJamal GA, AlTawashi EK. Pre-eruptive intracoronal dentine radiolucencies in the permanent dentition of Jordanian children. *Eur Arch Paediatr Dent.* 2014;15(4):229-36. [Crossref] [PubMed]
14. Muhler JC. The effect of apical inflammation of the primary teeth on dental caries in the permanent teeth. *J Dent Child.* 1957;24:209-10. [Link]
15. Özdede M, Paksoy CS. Konik ışınli bilgisayarlı tomografi: Teknik, çalışma ilkeleri ve görüntü oluşumu. Kamburoğlu K, editör. *Dentomaksillofasial Konik Işınli Bilgisayarlı Tomografi: Temel Prensipler, Teknikler ve Klinik Uygulamalar.* 1. Baskı. Ankara: Türkiye Klinikleri; 2019. p.1-6
16. Seow WK. Multiple pre-eruptive intracoronal radiolucent lesions in the permanent dentition: case report. *Pediatr Dent.* 1998;20(3):195-8. [PubMed]
17. Klambani M, Lussi A, Ruf S. Radiolucent lesion of an unerupted mandibular molar. *Am J Orthod Dentofacial Orthop.* 2005;127(1):67-71. [Crossref] [PubMed]
18. Skaff DM, Dilzell WW. Lesions resembling caries in unerupted teeth. *Oral Surg Oral Med Oral Pathol.* 1978;45(4):643-6. [Crossref]
19. Kalender A, Oztan MD, Basmaci F, Aksoy U, Orhan K. CBCT evaluation of multiple idiopathic internal resorptions in permanent molars: case report. *BMC Oral Health.* 2014;14:39. [Crossref] [PubMed] [PMC]
20. Lenzi R, Marceliano-Alves MF, Alves F, Pires FR, Fidel S. Pre-eruptive intracoronal resorption in a third upper molar: clinical, tomographic and histological analysis. *Aust Dent J.* 2017;62(2):223-7. [Crossref] [PubMed]
21. Walton JL. Dentin radiolucencies in unerupted teeth: report of two cases. *ASDC J Dent Child.* 1980;47(3):183-6. [PubMed]
22. Şermet Elbay Ü, Yıldırım S, Elbay M, Tak Ö. Daimi alt birinci molar dişlerde görülen pre-erüptif intrakoronal rezorpsiyon ve lazer destekli tedavisi: iki olgu sunumu [Pre-eruptive intracoronal resorptions of mandibular first molars and their treatments with laser therapy: two case reports]. *Türkiye Klinikleri J Dental Sci Cases.* 2015;1(2):109-14. [Crossref]