

Evre IIIB Akciğer Karsinomlu Bir Olguda Eşzamanlı Kemoradyoterapi ile Patolojik Tam Yanıtın Gösterilmesi

Süreyya Sarıhan*, Sibel Kahraman**,
Meral Kurt**, Kayıhan Engin***

ÖZET

Küçük hücreli dışı akciğer kanserli olguların üçte biri, tanı anında inoperabldır. Radyoterapi, lokal ileri evredeki bu olgularda standart tedavi seçeneği olmuştur. Bu hastalarda, lokal kür oranlarının artırılması sağkalımın artmasıyla ilişkilidir. Son zamanlarda, randomize çalışmalarda eşzamanlı kemoradyoterapinin, Evre III küçük hücreli dışı akciğer karsinomlu hastalarda rezektabiliteyi ve sağkalımı artırabileceği gösterilmiştir. Bunu sağlamanın bir yolu da radyoterapi ile birlikte sitotoksik ajanların düşük dozda, radyoduyarlayıcı olarak kullanılmasıdır. Vinorelbin tartrate, semisentetik bir vinca alkaloididir ve invitro olarak radyoduyarlayıcı etkisi olduğu gösterilmiştir.

Anahtar kelimeler: Akciğer kanseri, Kemoradyoterapi, Vinorelbin, Radyoduyarlayıcı.

SUMMARY

A Case Report: The Pathologic Complete Response Was Observed For a Patient Stage III B Lung Cancer Treated With Sequential Chemoradiotherapy.

One-third of the non-small cell lung cancer is inoperabl at the time of diagnosis. Traditionally, radiation therapy has been the standart therapy of choice for patients with locally-advanced inoperabl non-small cell lung cancer. Improvement of the local cure rate is correlated with a longer survival. Recent randomized trials have shown that concomitant chemoradiotherapy might increase the resectability and survival of patients with stage III non-small cell lung cancer. One of these possibilities is the combination of low doses of cytotoxic agents as a radiosensitizer. Vinorelbine tartrate is a semisynthetic vinca alkaloid that recently also has been shown to act as a radiosensitizer in vitro.

Keywords: Lung cancer, Chemoradiotherapy, Vinorelbine, Radiosensitizer.

GİRİŞ

Akciğer kanseri, son yıllarda onkolojik tedavi yaklaşımlarındaki gelişmelere rağmen, insidans ve mortalite açısından halen ilk sıralardaki yerini korumaktadır (1). Yeni kanser olgularının %15'ini ve tüm kanser ölümlerinin %28'ini akciğer kanseri oluşturmaktadır (2). Primer tedavinin cerrahi olduğu küçük hücreli dışı akciğer kanserleri (KHDAK)'nde, tanı anında olguların ancak %25'i cerrahi

rezeksiyona aday bulunmakta ve cerrahi ile 5 yıllık yaşam olasılığı %40-85 oranında sağlanmaktadır. Olguların, %30-44'ünü oluşturan lokal ileri unrezekeabl (E III) hastaların standart tedavisini ise konvansiyonel radyoterapi (RT) oluşturmaktadır (1,3,4,5).

Ancak medyan sağkalım oranlarının 9-13 ay, 2 yıllık sağkalım sonuçlarının ise %15-20 olması, konvansiyonel RT'in standart tedavi modeli olarak yeterli olmadığını düşün-

* Uzm.Dr., Uludağ Üniversitesi Tıp Fakültesi, Radyasyon Onkolojisi Anabilim Dalı

** Araş.Gr.Dr. Uludağ Üniversitesi Tıp Fakültesi, Radyasyon Onkolojisi Anabilim Dalı

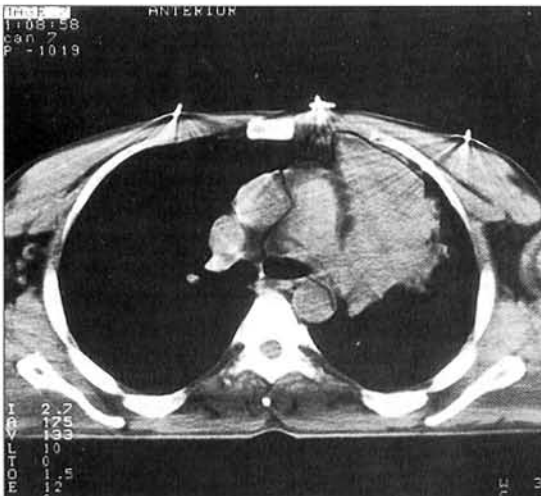
*** Doç.Dr. Uludağ Üniversitesi, Tıp Fakültesi, Radyasyon Onkolojisi Anabilim Dalı

dürmektedir (4,6,7,8). Lokal kontrolün, sağkalımla ilişkisinin gösterilmesiyle birlikte; lokal kontrol oranlarını artıracak farklı RT şemaları ve birlikte radyoduyarlastırıcı ajanların kullanımı gündeme gelmiştir (6,9,10,11,12). Son zamanlarda RT ve kemoterapi (KT)'nin birlikte kullanıldığı çok sayıda randomize çalışma yapılmış ve evre III olgularda kemoradyoterapi sonrası cerrahi rezeksiyonun mümkün olabileceği de bildirilmiştir (13,14,15).

Kemoradyoterapi sonrası cerrahi rezeksiyon yapılan ve patolojik tam yanıt elde edilen bir olgumuz nedeniyle KHDAK'de kemoradyoterapi uygulamalarını tartışmayı amaçladık.

OLGU SUNUMU

39 yaşında erkek hasta, Eylül 1996'da göğüs ağrısı, üşüme, ateş şikayetleri ile başvurdu. Akciğer grafisinde solda kitle görülmesi üzerine çekilen toraks bilgisayarlı tomografisinde (BT); sol akciğer üst lob anterior segment, medial kısımda düzensiz kenarlı yumuşak doku yoğunluğunda kitlesel görünüm, atelektazi, prevasküler lenfadenomegali saptandı (Bakınız:Resim 1). Özgeçmişinde, 25 yıldır günde 20 adet sigara içme öyküsü vardı. Soygelişmişinde, babasının hepatocellüler karsinoma nedeniyle kaybedildiği öğrenildi. Fizik muayenesinde sol akciğer üst lobta solunum seslerinde kabalaşma dışında patoloji saptanmadı. Tam kan ve biyokimyası normaldi, sedimentasyon hızı 8 mm/saat olarak bulundu. Tümör markerlerinden CEA (5.9) yüksek bulundu. Hastaya bronkoskopik biyopsi planlandı ve patoloji sonucu "Yassı epitel hücreli (YEH) karsinom" olarak geldi. Evreleme için uzak metastaz incelemeleri yapılan hastanın; batin ultrasonografisi, kemik sintigrafisi ve beyin MR'ında metastaz saptanmadı. T4N2M0 (E IIIB) olarak evrelendirilen olgu, "Akciğer Tümör Konseyi"nde inoperabl kabul edilerek, eşzamanlı kemoradyoterapi yapılmasına karar verildi.



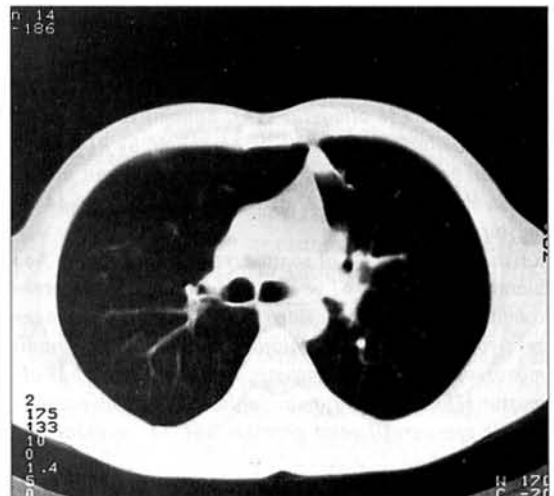
Resim 1: Tedaviden önceki toraks tomografisi

180 cGy fraksiyonlarla toplam 6480 cGy radyoterapi (RT) uygulanan hastaya RT sırasında eşzamanlı olarak Vinorelbin, haftada bir 20 mg/m² olmak üzere toplam 8 kez, RT'den 30 dakika sonra intravenöz yolla verildi. Tedavi sırasında her hafta toksisite değerlendirilmesi yapılan hastada, tedavi bitiminde grad 1 deri ve özafagus toksisitesi, grad 2 hematolojik toksisite saptandı.

Olgunun radyolojik değerlendirmesi tedavi bitiminde toraks BT ile yapıldı ve tedavi öncesi tomografisinde izlenen kitle görünümünün tamamen kaybolduğu gözlemlendi: "Radyolojik Tam Yanıt" (Bakınız: Resim 2). 28/01/1997 tarihli "Akciğer Tümör Konseyi"nde tekrar değerlendirilen olguya operasyon planlandı ve sol akciğer pneumonektomi yapıldı. Patolojik spesimende radyasyona bağlı değişiklikler, çıkarılan 6 adet lenf ganglionunda ise benign reaktif hiperplazi bulundu. Olguda "Patolojik Tam Yanıt" elde edildiği görüldü. Daha sonra üç aylık periyotlarla takip edilen olgunun, 19/10/1999 tarihindeki son kontrolünde 36 aydır hastaliksiz olarak yaşadığı görüldü.

TARTIŞMA

Lokal ileri evre (E III) akciğer kanserlerinin standart tedavisi konvansiyonel RT'dir (1,3,4,5). Ancak konvansiyonel RT ile elde edilen 2 yıllık sağkalım oranlarının %15-20 olması, hem lokal yinelemeye hem de uzak metastazlara bağlanmaktadır (4,6,7,8,16,17,18). Bu nedenle son yıllarda, KT ve RT'nin birlikte kullanımı ile ilgili pekçok Faz II ve Faz III çalışma yapılmıştır. Bu çalışmalarda temel düşünce standart tedavi olan RT'ye KT eklenmesiyle sistemik yayılımın önlenebileceği ve lokal kontrolün de artmasıyla sağkalım sonuçlarının daha iyi olacağı şeklindedir (1,19,20). KHDAK'de RT ve KT'nin birlikte kullanımı ile ilgili çalışmalarda iki farklı uygulama sözkonusudur. Bunlardan birincisi "Neoadjuvan KT ve RT", diğeri ise "Eşzamanlı ke-



Resim 2: Tedaviden hemen sonra, toraks tomografisi: "Tam yanıt".

moradyoterapi" çalışmalarıdır (21).

1) Neoadjuvan KT-RT uygulanan iki çalışmada, RT'ye KT eklenmesi ile sağkalım katkısı gösterilebilmiştir (Dillman; 2 yıllık sağkalım %20 ve Arriagada; 2 yıllık sağkalım %21) (21,22).

Bu iki çalışmada da RT'ye KT eklenmesi ile uzak metastaz oranlarının azaldığı ancak KT'nin lokal tümör kontrolü üzerine katkısının olmaması nedeniyle sağkalımın farklı olmadığı görülmüştür.

2) Eşzamanlı kemoradyoterapi: Bu tip uygulama iki çeşittir: Birinci tipte kemoterapötik ajan, RT ile eşzamanlı olarak standart doz ve zaman aralıklarıyla; ikinci tipte ise radyoduyarlastırıcı amaçla düşük dozda kullanılmaktadır. Le Chevalier ve arkadaşlarının çalışmasında toplam 353 hasta randomize edilmiştir. Kombine tedavi grubunda 3 kür KT (Vindesin-Lomustin-Sisplatin-Siklofosfamid) sonrası 65 Gy/26 fx/45 gün RT yapılmıştır. Objektif yanıt ve Patolojik tam yanıt; kombine kolda %31 ve %16; tek başına RT kolunda ise %35 ve %20 olarak bildirilmiş ve KT'nin lokal kontrolde önemli olmadığı vurgulanmıştır (23).

Schaake-Koning tarafından yapılan 3 kollu çalışmada; 30 Gy RT ile birlikte günlük 6 mg/m² sisplatin kolunda 2 yıllık sağkalım, %26 olmuş ve anlamlı olarak diğer iki gruba üstün bulunmuştur. Bu farkın sisplatinin radyoduyarlastırıcı etkisiyle oluşan lokal kontrol artışı ile olduğu kabul edilmektedir (10). Yine düşük doz sisplatin kullanılan başka bir çalışmada da 2 yıllık sağkalım %25 bulunmuştur (11).

RT ve KT'nin eşzamanlı kullanıldığı çok sayıda randomize çalışmada; E III olgularda kemoradyoterapi sonrası cerrahi rezeksiyonun mümkün olabileceği de bildirilmiştir (13,14,15). Egan; "siklofosfamid-adriamisin-sisplatin" ile eşzamanlı 30 Gy/10 fx RT sonrası %33 total rezeksiyon ve %11 patolojik tam yanıt bildirmiştir. Medyan sağkalım 11 ay, 2 yıllık sağkalım ise %8 bulunmuştur (13). Langer ise, yüksek doz RT ile (60 Gy/30 fx) eşzamanlı "sisplatin-5 fluorourasil-etoposid" kullanmış, %3 total rezeksiyon ve %10 patolojik tam yanıt bildirmiştir. Bu çalışmada 2 yıllık sağkalım ise %38 olmuştur (14). Bonomi ve Faber adlı araştırmacılar ise, "CFE" ile eşzamanlı 40 Gy RT ile %22 (orijinal hastaların %12.5'u) patolojik tam yanıt bildirmiştir. Medyan sağkalım 22 ay ve 3 yıllık sağkalım %34 olmuştur (24).

Rusch ve ark., "CVP" + RT sonrası rezektabilite oranını %63 olarak bulmuşlardır. KT ve RT'nin birlikte kullanımı rezektabiliteyi artırmış ve tedaviden 3-5 hafta sonra yapılan rezeksiyon sonrası %21 patolojik tam yanıt ve %30 nadir mikroskopik rezidü saptanmıştır. 2 yıllık sağkalım %39 olmuştur (25). Diğer çalışmalarda da, RT+KT kombinasyonları ile preoperatif yanıt oranları %64-83; rezektabilite oranları ise %43-72 olarak bildirilmektedir (26,27,28).

Vinorelbine tartrate (Navelbin), "mitotik mikrotübül polimerizasyonunun inhibisyonu" yoluyla etkili olan semisente-

tik bir vinca alkaloididir. Son zamanlarda yapılan Faz I/II çalışmaları, Evre III-IV KHDAK'de tek başına Vinorelbin ile 30 mg/m²/hafta dozlarla, %22-33 oranında yanıt oranı bildirilmiştir (12,29,30,31). Vinorelbin'le yapılan çalışmalarda major toksisite granülositopenidir. %40 oranında bildirilen ve doz kısıtlayıcı olan granülositopeni insidansı, hastaların %8'inde febril nötropeni nedeniyle hospitalizasyon gerektirmektedir (32). Ancak, 20 mg/m² dozlarla doz kısıtlayıcı toksisite bildirilmemiştir. In vitro ve in vivo sonuçlar, Vinorelbin'in aynı zamanda radyoduyarlastırıcı etkisinin de olduğunu göstermiştir. Vinorelbin ve RT'nin eşzamanlı uygulanması ile hücre siklusunun G2/M fazında blok oluşmakta ve radyoduyarlastırma mümkün olabilmektedir (33,34). Tanıda inoperabl olduğu halde, eşzamanlı kemoradyoterapi uygulaması ile rezektabl hele gelen ve patolojik olarak ta "Tam yanıt" elde edilen bir olgu nedeniyle; eşzamanlı kemoradyoterapiyi tartıştık. Radyoduyarlastırıcı ajanların RT ile eşzamanlı uygulanması lokal kontrolü artırarak, olgulara total cerrahi rezeksiyon olanagı yaratabilmekte; lokal kontrolün sağlanması ile de sağkalım oranlarının artırılması mümkün olabilmektedir.

KAYNAKLAR

- 1- Emami B, Graham MV, Lung. In: Perez CA, Brady LW, eds. Principles and Practice of Radiation Oncology, 3rd edition, Philadelphia, JB. Lippincott-Raven 1998: 1181-1220.
- 2- Holmes EC, Livingstone R, Turrisi A. Neoplasms of the thorax. In: Holland JF, Frei E, Bast RC, eds. Cancer Medicine, Philadelphia, Lea and Febigen 1993: 1285.
- 3- Ginsberg RJ, Kris MG, Armstrong JG. Cancer of the Lung. In: De Vita VT; Hellman S, Rosenberg SA. eds. Cancer, Principles and Practice of Oncology, 4rd edition, Philadelphia, Lippincott Company JB 1993:673-758.
- 4- Bomoni P. Combined modality treatment for stage III non-small cell lung cancer. Lung Cancer 1995; 12:41-52.
- 5- Curran WT, Stafford PM. Lack of apparent difference in outcome between clinically staged IIIA and IIIB non-small cell lung cancer treated with radiation therapy. J. Clin. Oncol 1990; 8:409-15.
- 6- Cox JD, Azornia N, Byhardt RW. A randomized phase I/II trial of hyperfractionated radiotherapy with total doses of 60.0 Gy to 79.2 Gy. Report of RTOG 83-11 J. Clin. Oncol 1990; 8:1543-1555.
- 7- Byhardt R, Pajak T, Emami B. A phase I/II study to evaluate accelerated fractionation via concomitant boost for squamous, adeno and large cell adenocarcinoma of the lung: report of RTOG 84-07, Int. Radiat. Oncol. Biol. Phys 1991; 21:871-878.
- 8- Johnson DH. Combined modality therapy for unresectable stage III non-small cell lung cancer, caveat emptor or

- caevat vendor? *J. Natl. Cancer Inst* 1996; 88:1175-6.
- 9- Saunders MI, Dische S, Grosch E. Experience with CHART. *Int. Radiat. Oncol. Biol. Physc.* 1991; 21:871-878.
 - 10- Schaake-Koning C, Vander Bogaert W, Dalesio O. Effects of concomitant cisplatin and radiotherapy on inoperable non-small cell lung cancer. *N. Engl. J. Med* 1992; 326:524-530.
 - 11- Trovo MG, Minatel E, Franching G. Radiotherapy enhanced by cisplatin in stage III non-small cell lung cancer: A phase II study. *Radiother. Oncol* 1992; 23:241-244.
 - 12- Ellen GF, Michalee C, Bruce C. New chemotherapeutic agents in non-small cell lung cancer. *Semin. Oncol* 1993; 20: 185-201.
 - 13- Eagan RT, Ruud C, Lee RE. Pilot study of induction therapy with cyclophosphamide, doxorubicine and cisplatin (CAP) and chest irradiation prior to thoracotomy in initially inoperable stage III non-small cell lung cancer. *Cancer Treat Rep* 1987; 71: 895-900.
 - 14- Langer CJ, Curran W, Keller SM. Report of phase II trial of concurrent chemotherapy with radical thoracic irradiation (60 Gy), infusional fluoracil, bolus cisplatin and etoposide for clinical stage III a bulky non-small cell lung cancer. *I.J. Rad. Oncol. Biol. Physc* 1993; 26:469-478.
 - 15- Weiden PL, Piantadosi S. For the Lung Cancer Study Group: Preoperative chemotherapy and radiation therapy in stage III non-small cell lung cancer. A phase II study of Lung Cancer Study Group. *J. Natl. Cancer Inst* 1991; 83:266-273.
 - 16- Ginsberg RJ, Vokes EE, Raber A. Non-small cell lung cancer. In: de Vita VT, Sauset H, Rosenberg S, eds. *Cancer: Principles and Practice of Oncology*, 5th edition, Philadelphia, Lippincott-Raven, 1997, 858-911.
 - 17- Sause WT, Turrisi A. Principles and application of preoperative and standart radiotherapy for regionally advanced non-small cell lung cancer. In: Pass HI, Mitchel JB, Johnson DH, Turrisi AT, eds. *Lung Cancer, Principles and Practice*, 1st edition, Philadelphia, Lippincott-Raven, 1996, 697-710.
 - 18- Bishop JF. Scheduling of chemotherapy and radiotherapy in locally advanced non-small cell lung cancer. *Lung Cancer* 1995; 12:53-61.
 - 19- Johnson DH, Turrisi AT, Pass HI. Combined modality treatment for locally advanced non-small cell lung cancer. In: Pass HI, Mitchell JB, Johnson DH, Turrisi AT, eds. *Lung Cancer, Principles and Practice*, 1st edition, Philadelphia, Lippincott-Raven, 1996, 863-73.
 - 20- Turrisi AT. Principles of combined radiation therapy and chemotherapy. In: Cox JD. Ed. *Moss, Radiation Oncology, Rationale, Technique, Results*, 7th edition, St Louis, Mosby 1994, 79-95.
 - 21- Dillman RO, Seagren SL, Propert KJ. A randomized trial of induction chemotherapy plus high dose radiation versus radiation alone in stage III non-small cell lung cancer. *N. Engl. J. Med* 1990; 323:940-945.
 - 22- Arriagada R, Le Chevalier T, Rehawick C. Cisplatin-based chemotherapy(CT) in patients with locally advanced non-small cell lung cancer (NSCLC): Late analysis of a French randomized trial. *Proc. Am. Soc. Clin. Oncol.* 1997; 16:446a.
 - 23- Le Chevalier T, Arriagada R, Quax E. Radiotherapy alone versus combined chemotherapy and radiotherapy in nonresectable non-small cell lung cancer: First analysis of a randomized trial in 353 patients. *J. Natl. Cancer Inst* 1991; 83:417-23.
 - 24- Bonumi P, Faber L. Neoadjuvant chemoradiation therapy in non-small cell lung cancer: The Rush University experience. *Lung Cancer* 1993; 9:383-390.
 - 25- Rusch VW, Albain KS, Crowley JJ. Surgical resection of stage IIIA and stage IIIB non-small cell lung cancer after concurrent induction chemoradiotherapy. A Southwest Oncology Group Trial. *J. Thorac. Cardiovasc. Surg* 1993; 105:97-106.
 - 26- Deutwsch MA, Leopold KA, Crawford J. Carboplatin, etoposide and radiotherapy followed by surgery for the tretament of marginally resectable non-small cell lung cancer. *Cancer Treat Rev* 1993; 19(Supp C): 53-62.
 - 27- Bedini AV, Tavecchio L, Milani F. Nonresectable stage IIIA-B lung carcinoma: a phase II study on continuous infusion of cisplatin and concurrent radiotherapy (plus adjuvant surgery). *Lung Cancer* 1993;10: 73-84.
 - 28- Yoneda S, Yamamoto M, Sakura M. Induction chemoradiotherapy followed by surgery for stage III non-small cell lung cancer. *J. Clin. Oncol* 1993; 23: 173-7.
 - 29- Crawford J. Duke University Medical Center, NC; USA. Update: Vinorelbine(Navelbin) in non-small cell lung cancer. *Semin. Oncol* 1996; 23(2 Suppl 5):2-7.
 - 30- Viallet J, Rousseau P, Souhami L, et al. "A completed phase I/II trial of neoadjuvant chemotherapy with cisplatin and vinorelbine followed by accelerated thoracic irradiation in inoperabl NSCLC" *Proc 8th ECCO Eur. J. Cander* 1995; 31 A, Supll 5: A1083, 1995.
 - 31- Doillard JY, Bardett E, Riviere A et al. "Combined modalities treatment for stage IIIB non-small cell lung cancer (NSCLC). Preliminary analysis of a phase II trial" *Proc. Am. Soc. Clin. Oncol* 1996; 15:A1815.
 - 32- Baldwin PD. Vinorelbine tartrate: a promising new chemotherapeutic agent. *J. Intraven. Nurs* 1996; 19:16-27.
 - 33- Edelstein MP, Wolfe LA, Dusch DS. Potentiation of radiotherapy by Navelbin (NVB) in a human non-small cell lung cancer(NSCLC) line (Meeting abstract). *Proc-Annu-Meet-Am-Assoc-Cancer-Res* 1995; 36:A3637.
 - 34- Vokes EE; Haraf DJ, Masters GA. Vinorelbine(Navelbin), cisplatin, concomitant radiation therapy for advanced malignancies of the chest: A phase I study. *Semin. Oncol* 1996; 23(2 Suppl 5):48-52.