

# Liken Planus Pigmentoza: Dört Olgu Sunumu

## LICHEN PLANUS PIGMENTOSUS: REPORT OF FOUR CASES

Dr. Yasemin SARAY,<sup>a</sup> Dr. A. Tülin GÜLEÇ,<sup>a</sup> Dr. Deniz SEÇKİN<sup>a</sup>

<sup>a</sup>Dermatoloji AD, Başkent Üniversitesi Tıp Fakültesi, ANKARA

### Özet

Liken planusun nadir görülen bir tipi olan liken planus pigmentozus, asemptomatik koyu kahverengi veya mor-gri renkli maküllerle karakterizedir. Hastalık sıklıkla yüz ve boyun gibi ultraviyoleye maruz kalan bölgelere, nadiren de kıvrım bölgelerine yerleşir. Liken planus pigmentozusta histopatolojik olarak liken planusta görülen tipik değişiklikler izlenir. Bugün için kabul görmüş etkin bir tedavisi olmayan liken planus pigmentozusun ayırıcı tanısında akkiz hiperpigmentasyona neden olan diğer hastalıklar düşünülmemlidir. Bu makalede sunulan 4 liken planus pigmentozus olgusunun üçünde lezyonlar kıvrım bölgelerine lokalizeydi ve bir hastada zosteriform yayılım göstermekteydi.

**Anahtar Kelimeler:** Liken planus pigmentozus, invers, zosteriform

**Türkiye Klinikleri J Dermatol 2004, 14:222-226**

### Abstract

Lichen planus pigmentosus, a relatively rare variant of lichen planus, is characterized by asymptomatic dark brown or purple-grey macules. The disease is predominantly localized to the ultraviolet-exposed areas such as face and neck, and occasionally in the flexural folds. Histopathologically, lichen planus pigmentosus shows the typical changes seen in lichen planus. The other diseases leading to acquired hyperpigmentation should be considered in the differential diagnosis of lichen planus pigmentosus, which has currently no effective treatment. Among the four cases of lichen planus pigmentosus presented in this report, 3 patients had lesions predominantly involving the intertriginous areas and a patient had lesions presenting in a zosteriform pattern.

**Key Words:** Lichen planus pigmentosus, inverse, zosteriform

Liken planus pigmentozus (LPP) koyu kahverengi veya mor-gri renkli, diffüz ya da retiküler olabilen pigmente maküllerle karakterizedir. Yüz ve boyuna sık yerleşen lezyonlar, gövde ve ekstremitelerde de görülebilmekte, nadiren de kıvrım bölgelerini tutabilmektedir. LPP hastaların 1/3'ünde liken planusun (LP) diğer klinik tipleri ile birlikte görülebilmektedir. Histopatolojik olarak da likenoid reaksiyonla karakterize olan LPP'un bu özelliklerinden dolayı LP'nin bir varyantı olduğu düşünülmektedir.<sup>1,2</sup>

Burada klinik ve histopatolojik olarak LPP tanısı alan ve lezyonların nadir görülen atipik bölgelere yerleşim gösterdiği 4 olgu sunulmaktadır.

### Olgu Sunumu

Nisan-Aralık 2002 tarihleri arasında poliklinikimizde görülüp, LPP tanısı alan 4 hastanın demografik özellikleri ile klinik ve histopatolojik bulgular Tablo 1'de özetlenmiştir. Dört hastada da açık kahverengi ya da gri renkli küçük lekeler şeklinde başlayan lezyonların giderek büyüdüğü ve renklerinin zamanla koyulaştığı öğrenildi. Hastalar, lezyonlar gelişmeden önce o bölgelerde ortaya çıkan kaşıntı, kızarıklık ya da kabarıklık tariflemiyordu. Hiçbirinde ilaç ve/veya yakın zamanda ultraviyole ile temas öyküsü yoktu. Dermatolojik muayenede tüm hastaların lezyonlarının keskin ama düzensiz sınırlı, mor-gri renkli veya koyu kahverengi maküller şeklinde olduğu saptandı. Bir hastada bu lezyonlara klasik LP papüllerinin de eşlik ettiği görüldü. Dört hastanın 3'ünde özellikle kıvrım bölgelerinin tutulduğu izlendi (Resim 1a, 2a ve 3a). Diğer hastada ise lezyonlar abdomende lokalize idi ve unilateral, dermatomal yayılım göstermekteydi. Hastaların hiçbirinde

**Geliş Tarihi/Received:** 09.02.2004 **Kabul Tarihi/Accepted:** 19.08.2004

**Yazışma Adresi/Correspondence:** Dr. Yasemin SARAY  
Başkent Üniversitesi Tıp Fakültesi  
Dermatoloji AD  
5. sokak, No: 48  
06490, Bahçelievler, ANKARA  
yaseminsaray@hotmail.com

Copyright © 2004 by Türkiye Klinikleri

**Tablo 1.** Liken planus pigmentozuslu 4 hastanın demografik, klinik ve histopatolojik özellikleri.

Olgu	Yaş/Cinsiyet (yıl)	Süre	Lokalizasyon	Klinik görünüm	Semptom	Histopatolojik bulgular
1	58/E	1 ay	Subkostal bölgede ünilateral, zosteriform yerleşim	Kahverengi-mor maküller, hafif likenifiye mor plak	Hafif kaşıntı	Epidermiste atrofi, bazal tabakada hafif vakuoler dejenerasyon, dermiste bant şeklinde seyrek mononükleer hücre infiltrasyonu ve pigment inkontinensi
2	47/E	1 yıl	Bilateral aksilla ve inguinal bölge ( <b>Resim 1a</b> )	Mor-gri maküller	-	Hafif hiperkeratoz, epidermiste fokal atrofi, bazal tabakada hafif fokal vakuoler dejenerasyon ve apoptotik cisimcikler, dermiste bant şeklinde seyrek mononükleer hücre infiltrasyonu ve melanofajlar ( <b>Resim 1b</b> )
3	42/K	2 ay	Bilateral aksilla, inguinal bölge, göğüs altları, abdomen, kol ve bacaklar ( <b>Resim 2a</b> )	Mor maküller, düz yüzeyle papül ve plaklar	Hafif kaşıntı	Hiperkeratoz, epidermiste fokal hipergranüloz, fokal atrofi, bazal tabakada hafif ve yoğun vakuoler dejenerasyon, dermiste bant şeklinde hafif ve yoğun mononükleer hücre infiltrasyonu ve pigment inkontinensi ( <b>Resim 2b</b> )
4	40/K	1.5 yıl	Bilateral aksilla ve inguinal bölge ( <b>Resim 3a</b> )	Gri-kahverengi maküller	-	Epidermiste atrofi, bazal tabakada hafif vakuoler dejenerasyon, dermiste bant şeklinde seyrek mononükleer hücre infiltrasyonu ve pigment inkontinensi ( <b>Resim 3b</b> )

skalp, oral mukoza veya tırnaklara ait patolojik bir bulgu saptanmadı. Histopatolojik incelemede 3 olguda epidermiste fokal atrofi, bazal tabakada hafif vakuoler dejenerasyon, dermiste bant şeklinde seyrek mononükleer hücre infiltrasyonu ile pigment inkontinensi izlendi (Resim 1b ve 3b). Bir olguda ise diğer 3 olgudaki histopatolojik bulguların yanısıra bazı alanlarda bazal tabakada yoğun vakuoler dejenerasyon, dermiste bant şeklinde yoğun mononükleer hücre infiltrasyonu da saptandı (Resim 2b). Hastaların 3'üne mometazon furoat %0.1 krem (1kez/gün, 15 gün) uygulandı. Bu hastalardan birinde (1 no.lu hasta) tam klinik iyileşme izlendi. Kontrol vizitlerine gelmeyen diğer iki hastanın (2 ve 4 no.lu hastalar) tedaviye yanıtı değerlendirilemedi. Bir hastaya (3 no.lu hasta) oral prednizolon (0.5mg/kg/gün) tedavisi başlandı. Hastanın LP papülleri postinflamatuvar hiperpigmentasyon bırakarak iyileşirken, LPP lezyonlarında düzelme saptanmadı. Prednizolon dozu azaltılarak 2 ay sonunda kesildi.

### Tartışma

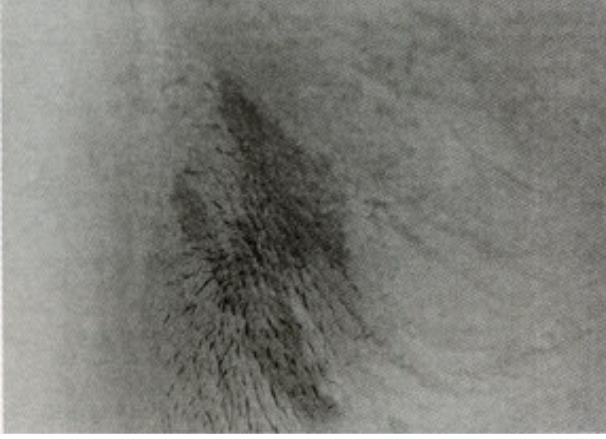
1935'te Gougerot, asemptomatik pigmente maküller ve histopatolojik olarak likenoid reaksiyonla karakterize olan yeni bir hastalık tariflemiştir.

ve liken invisible pigmentoza olarak adlandırmıştır.<sup>3-5</sup> Aynı hastalık için liken planus pigmentozus terimini ilk defa Shima kullanmıştır.<sup>3,5</sup> Hastalığın tipik klinik ve histopatolojik özellikleri ise 1974'te Bhutani tarafından tanımlanmıştır.<sup>1</sup>

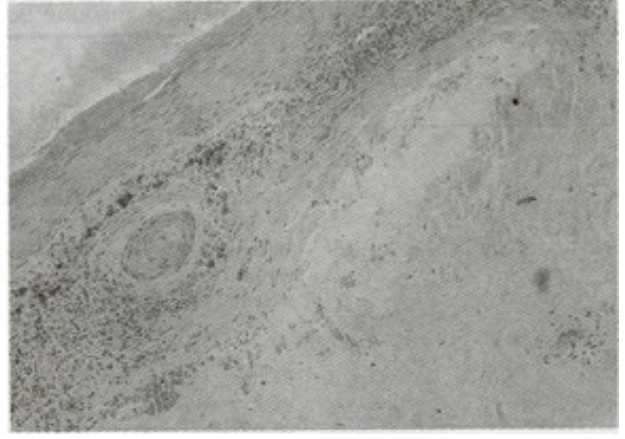
İlk kez Hintlilerde bildirilmesi<sup>1</sup> ve literatürdeki olguların büyük çoğunluğunun da bu ırktan olması nedeniyle LPP önceleri yalnızca Hintlilerde görülen bir hastalık olarak kabul edilmiştir.<sup>1,2,6</sup> Öte yandan, son yıllarda Orta Doğu ve Orta Avrupa'dan benzer olguların bildirilmesi hastalığın farklı ırklarda da görülebileceği gerçeğini ortaya çıkarmıştır.<sup>4,5,7</sup>

LPP'un etiyopatogenezi tam olarak aydınlatılmamıştır. Yüz ve boyun gibi ultraviyoleye maruz kalan bölgelerde sık görülmesi nedeniyle patogenezinde ultraviyole ışınlarının rolü olabileceği düşünülmektedir.<sup>6</sup> Ancak, hastalığın bizim hastalarımızda olduğu gibi vücudun güneş görmeyen yerlerinde de ortaya çıkabilmesi ve her hastada ultraviyole teması öyküsünün bulunmaması bu görüşü desteklemektedir.

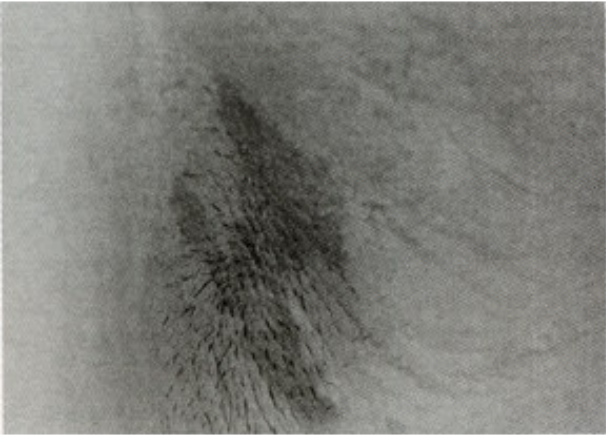
Bu çalışmadaki hastalarda izlenen mor-gri renkli veya koyu kahverengi maküller LPP'un tipik lezyonlardır. Genellikle diffüz tarzda olan



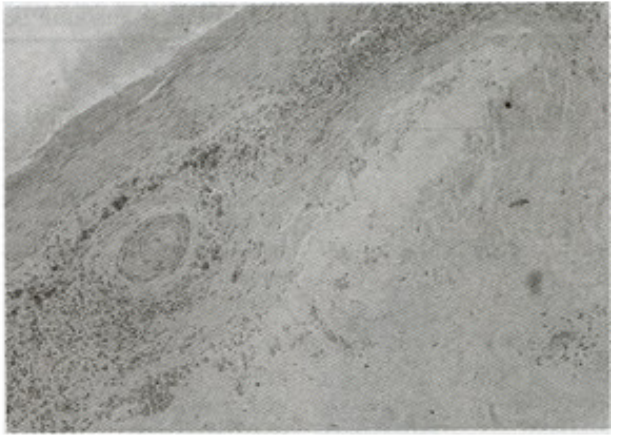
**Resim 1a.** Aksillada gri-mor renkli maküler lezyon (2 no.lu hasta).



**Resim 1b.** Hiperkeratoz, epidermiste atrofi, bazal tabakada vakuoler dejenerasyon, dermoepidermal bileşke ve yüzeysel dermiste lineer mononükleer hücre infiltrasyonu ve pigment inkontinensi (H&EX20) (2 no.lu hasta).



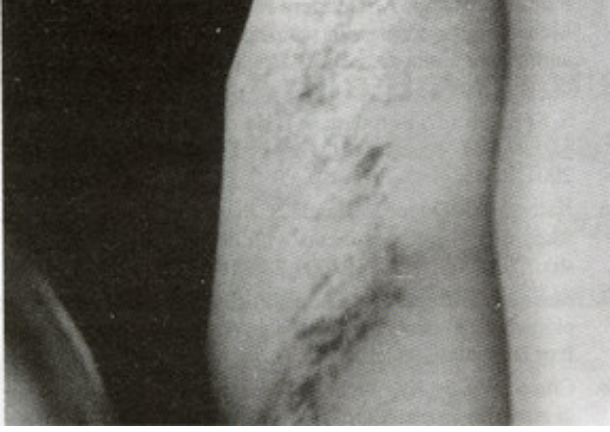**Resim 2a.** Göğüs altlarında mor renkli makül, papül ve plaklar (3 no.lu hasta).



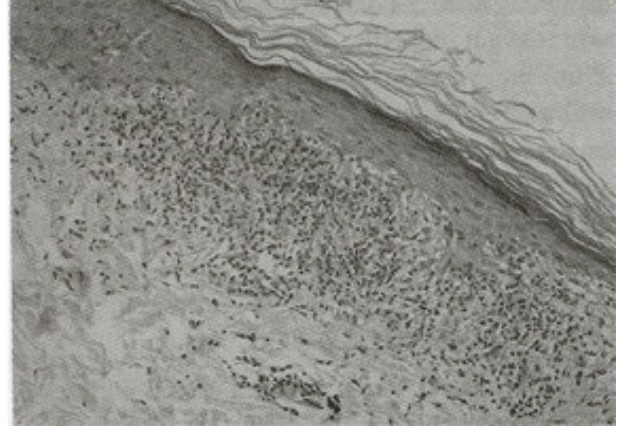
**Resim 2b.** Epidermiste atrofi ve supepidermal pigment inkontinensi (H&EX20) (3 no.lu hasta).

pigmentasyon, retiküler veya folliküler tipte de olabilmektedir. En sık yüz ve boyun olmak üzere, üst ekstremiteler ve gövdeye, nadiren de alt ekstremitelere yerleşebilmektedir. Bu çalışmada 4 hastanın 3'ünde kıvrım bölgeleri tutulmakla birlikte, literatürdeki klasik bilgi bu hastalığın nadiren kıvrım bölgelerine yerleştiğidir.<sup>1,4,6</sup> Öte yandan, yakın zamanda LPP'lu 7 olguyu içeren bir çalışmada hastaların %90'ında lezyonların en sık aksiller bölge olmak üzere inguinal bölge ve göğüs altlarına yerleşmiş ol-

duğu görülmüştür.<sup>5</sup> Bunun üzerine Pock ve ark. kıvrım bölgelerindeki lezyonların baskın olduğu bu tip olguların LPP'un invers tipi olduğunu ileri sürmüşler ve hastalığı LPP inversus olarak adlandırmışlardır. Bir hastamızda izlenen unilateral, dermatomal yayımlı LPP lezyonları literatürde daha önce sadece 1 olguda bildirilmiştir. Cho S ve Whang KK bizim olgumuzdaki gibi, hastalarında abdomene lokalize, unilateral, dermatomal LPP lezyonları saptamış ve hastalığın bu tipini zosteriform LPP olarak tanımlamıştır.<sup>8</sup> LPP'da



**Resim 3a.** Aksillada gri-kahve renkli maküller (4 no.lu hasta).



**Resim 3b.** Hiperkeratoz, epidermiste fokal atrofi, bazal tabakada vakuoler dejenerasyon ve dermiste lineer mononükleer hücre infiltrasyonu ile pigment inkontinensi (H&EX10) (4 no.lu hasta).

LP'dan farklı olarak lezyonlar asemptomatiktir. Nadiren hafif kaşıntı ve yanma eşlik edebilir. LPP'lu hastaların 1/3'ünde en sık papüler, daha az sıklıkta ise büllöz, folliküler ya da aktinik tipte olmak üzere klasik liken planus lezyonları da görülebilir. LPP'da mukoza tutulumu çok nadirdir, skalp ve tırnak tutulumu ise görülmemektedir.<sup>1,2,6,9</sup> Çalışmamızda literatür ile uyumlu olarak 1 hastada LPP lezyonlarına eşlik eden tipik LP papülleri izlendi. Hiçbir hastada mukoza, skalp ya da tırnak tutulumu saptanmadı.

LPP'da lezyonların histopatolojik incelemesinde, epidermal atrofi, bazal tabakada vakuoler dejenerasyon ve dermiste seyrek lenfositik bant şeklinde infiltrasyon ile karakterize regresif tipte likenoid reaksiyon görülmektedir. Pigment inkontinensi ve melanofaj varlığı izlenmesi de tipiktir.<sup>1,6</sup> Histopatolojik incelemede 3 olgumuzda tipik regresif likenoid reaksiyon görüldü. Bir olguda ise aynı biyopsi örneğinde regresif tipte likenoid reaksiyon ile birlikte belirgin likenoid inflamatuvar reaksiyon da izlendi. LPP'da bizim bu olgumuzdaki gibi aynı lezyondan alınan biyopsi örneklerinde hem regresif tipte likenoid reaksiyon hem de belirgin likenoid inflamatuvar reaksiyonun birlikte görülebileceği de literatürde bildirilmektedir.<sup>5</sup>

LPP, akkiz hiperpigmentasyona neden olan hastalıklardan biri olarak kabul edilmektedir. Hastalığın ayırıcı tanısında eritema diskronikum

persetans (EDP), aktinik LP, Riehl'in melanozisi ve kutanöz ilaç erupsiyonları yer alır.<sup>3-5,7</sup> Sayılan ilk üç hastalık, hiperpigmentasyona neden olmalarının yanısıra histopatolojik olarak likenoid reaksiyon göstermeleri nedeni ile histopatolojik ayırıcı tanıda da akılda tutulmalıdır.<sup>4,10</sup> EDP gövde ve üst ekstremitelerde asemptomatik gri renkli maküllerle karakterizedir.<sup>3,11</sup> Bazı yazarlar LPP ile EDP'nin aynı antiteler olduğunu, bazıları ise her iki hastalığın likenoid doku reaksiyonları spektrumunun farklı klinik prezentasyonları olduğunu ileri sürmektedirler.<sup>3,4,6,7,12</sup> Aktinik LP ise LPP'dan farklı olarak uzun süreli ultraviyole temasından sonra ortaya çıkmakta ve hiperpigmente maküller yalnızca güneş gören bölgelere lokalize olmaktadır.<sup>11</sup> Riehl'in melanozisi de sadece ultraviyoleye maruz kalan yerlerde görülmekte ama tipik olarak hiperpigmentasyon gelişmeden önce bu bölgelerde eritem ve ödem izlenmektedir.<sup>13</sup> LPP inversusun ayırıcı tanısında ise kıvrım bölgelerinde hiperpigmentasyonla seyreden Dowling-Degos hastalığı ve akantozis nigrikans akla gelmelidir. Dowling-Degos'da aile öyküsünün bulunması ve farklı histopatolojik özellikler, bu hastalığın LPP'dan ayrt edilmesini sağlar.<sup>13</sup> Akantozis nigrikansa ise kıvrım bölgelerinde hiperpigmentasyona LPP'da görülmeyen verrüköz ve kadifemsi görünüm eşlik eder.<sup>13</sup>

LPP'un bilinen etkin bir tedavisi yoktur. Has-

talık tipik olarak sinsi başlar ve kronik bir seyir gösterir. Eski lezyonlar koyulaşırken, yenileri çıkmaya devam edebilir. Bu çalışmada, hastalığın LP'un bir varyantı olması nedeni ile tedavide kortikosteroidlerin etkili olabileceği düşünülerek, hastalara topikal ya da sistemik kortikosteroid tedavisi uygulandı. Bir hastada topikal kortikosteroid tedavisi ile lezyonlarda tam klinik iyileşme izlendi. Bir hastada ise sistemik kortikosteroid tedavisi ile liken planus lezyonları iyileşirken, LPP lezyonlarında belirgin değişiklik olmadı.

LPP, giderek artan sıklıkta rapor edilmekle birlikte henüz çok iyi bilinen bir hastalık değildir. Güneş gören bölgeler dışında atipik lokalizasyonlarda da görülebilen bu hastalık akkiz hiperpigmentasyona yol açan hastalıkların ayırıcı tanısında akılda tutulmalıdır. Tedavisinde topikal kortikosteroidler denenebilir.

#### KAYNAKLAR

1. Bhutani LK, Bedi TR, Pandhi RK, Nayak NC. Lichen planus pigmentosus. *Dermatologica* 1974;149:43-50.
2. Kanwar AJ, Kaur S. Lichen planus pigmentosus. *J Am Acad Dermatol* 1989;21:815.
3. Vega ME, Waxtein L, Arenas R, Hojyo T, Dominguez-Soto L. Ashy dermatosis versus lichen planus pigmentosus: a controversial matter. *Int J Dermatol* 1992;31:87-8.
4. Parodi G, Parodi A, Guarrera M, Cannata G, Piccardo G. Lichen pigmentosus with scarring alopecia and circulating antinuclear antibodies. *Int J Dermatol* 1990;29:227-8.
5. Pock L, Jelinkova L, Drlik L, Ahrhamova S, Vojtechovska S, Sezemska D, Borodacova I, Hercogova J. Lichen planus pigmentosus-inversus. *J Eur Acad Dermatol Venereol* 2001;15:452-4.
6. Kanwar AJ, Dogra S, Handa S, Parsad D, Radotra BD. A study of 124 Indian patients with lichen planus pigmentosus. *Clin Exp Dermatol* 2003;28:481-5.
7. Sassolas B, Zagnoli A, Leroy JP, Guillet G. Lichen planus pigmentosus associated with acrokeratosis of Bazex. *Clin Exp Dermatol* 1994;19:70-3.
8. Cho S, Whang KK. Lichen planus pigmentosus presenting in zosteriform pattern. *J Dermatol* 1997;24:193-7.
9. Laskaris GC, Papavasiliou SS, Bovopoulou OD, Nicolis GD. Lichen planus pigmentosus of the oral mucosa: a rare clinical variety. *Dermatologica* 1981;162:61-3.
10. Pinkus H. Lichenoid tissue reactions: a speculative review of the clinical spectrum of epidermal basal cell damage with special reference to erythema dyscromicum perstans. *Arch Dermatol* 1973;107:840-6.
11. Lichen planus and related conditions. In: Odom RB, James WD, Berger TG, eds. *Andrews' Diseases of The Skin Clinical Dermatology*, 9<sup>th</sup> ed. Philadelphia: WB Saunders Company, 2000:266-83.
12. Bhutani LK. Ashy dermatosis or lichen planus pigmentosus: what is in a name? *Arch Dermatol* 1986;122:133.
13. Disturbances of pigmentation. In: Odom RB, James WD, Berger TG, eds. *Andrews' Diseases of The Skin Clinical Dermatology*, 9<sup>th</sup> ed. Philadelphia: WB Saunders Company, 2000:1057-72.