

# Prostat Karsinomu ile Birliktelik Gösteren Bir Pemfigus Foliaceus Olgusu

## A Case of Pemphigus Foliaceus Associated with Prostate Carcinoma

Dr. Banu ERTEKİN HERGÜL,<sup>a</sup>  
Dr. Işıl KILINÇ KARAARSLAN,<sup>a</sup>  
Dr. Taner AKALIN,<sup>b</sup>  
Dr. Fezal ÖZDEMİR<sup>a</sup>

<sup>a</sup>Dermatoloji AD,  
<sup>b</sup>Patoloji AD,  
Ege Üniversitesi Tıp Fakültesi, İZMİR

Geliş Tarihi/Received: 05.04.2007  
Kabul Tarihi/Accepted: 31.05.2007

Yazışma Adresi/Correspondence:  
Dr. Banu ERTEKİN HERGÜL  
Ege Üniversitesi Tıp Fakültesi  
Dermatoloji AD, İZMİR  
banuertekin961@hotmail.com

**ÖZET** Pemfigus foliaceus, yüzeysel yerleşimli büller ile karakterize otoimmün büllöz bir hastalıktır. Endemik olarak, ilaca bağlı veya malignitelerle birlikte karşımıza çıkabilmektedir. Malignitelerle ilişkili pemfigus daha çok hematolojik malignitelerle, nadir olarak da solid organ maligniteleriyle birlikte bildirilmiştir. Seksen iki yaşında erkek hasta, kliniğimize yaklaşık 15 gündür var olan gövde ve ekstremitelerde proksimalinde yerleşmiş, eritemli, yer yer hemorajik kurutların izlendiği yüzeysel erozyonlar nedeniyle başvurdu. Lezyonlardan alınan biyopsi örneğinin histopatolojik incelemesinde subkorneal akantoliz görüldü ve immünofloresan yöntemle bal peteği tarzında IgG ve C3 birikimi saptandı. Yapılan tetkiklerinde prostat spesifik antijen yüksekliği saptanan olguya, ileri incelemeler sonrasında prostat karsinomu tanısı konuldu. Pemfigus foliaceus ve solid organ karsinomu birlikteliği olması nedeniyle ilginç bulunan olgu literatür ışığında tartışıldı.

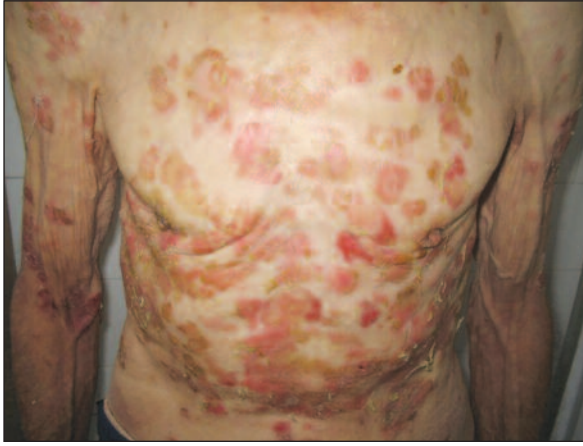**Anahtar Kelimeler:** Pemfigus foliaceus, prostat neoplazmı

**ABSTRACT** Pemphigus foliaceus is an autoimmune bullous disease characterized by superficial blisters. The disease may be endemic or associated with drugs and malignancies. Pemphigus associated with malignancies, has been reported to be associated more commonly with hematological malignancies and rarely with solid organ malignancies. An 82-year-old man with erythema and superficial erosions, some with hemoragic crust all over his trunk and upper extremities applied to our clinic with a history of 15 days duration. Histopathological examination showed subcorneal acantholysis and immunofluorescence studies showed deposits of IgG and C3 with a honeycomb pattern. Serum prostatic specific antigen was found to be elevated and with an advanced medical investigation he was diagnosed as having a prostate carcinoma. The association of pemphigus foliaceus and solid organ carcinoma seen in this case is of major interest and the case is discussed under the light of the literature.

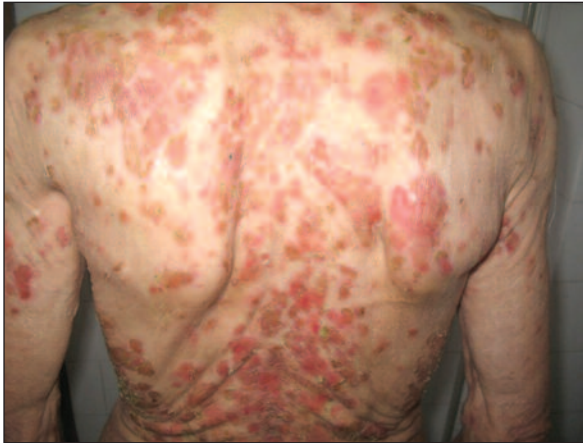**Key Words:** Pemphigus; prostatic neoplasms

Türkiye Klinikleri J Dermatol 2008;18(4):242-5

Pemfigus deri ve mukozaları tutan, otoimmün, büllöz bir hastalıktır. Pemfigus foliaceus ise subkorneal akantoliz ile karakterize nadir görülen bir pemfigus tipidir. Her iki cinste eşit olarak ve daha çok orta ve ileri yaşlarda karşımıza çıkar.<sup>1</sup> Klinik olarak üzeri kurutlu, skuamli ekzülserasyonlar görülür. Lezyonlar birleşebilir ve eritrodermi tablosu gelişebilir. Pemfigus vulgaristen farklı olarak oral mukoza tutulumu pek görülmemektedir.<sup>1-3</sup> Hastalığın patogenezinde desmozomların bir komponenti olan desmoglein 1'e (160 kDa) karşı oluşmuş antikorlar bulunmaktadır.<sup>3,4</sup> Histolojik olarak epiderminin üst katmanlarında, subkorneal yerleşimli



**RESİM 1:** Gövde ön yüzde eritemli, bazılarının üzeri kurutlu yüzeysel erozyonlar.



**RESİM 2:** Gövde arka yüzde benzer karakterde yaygın lezyonlar.

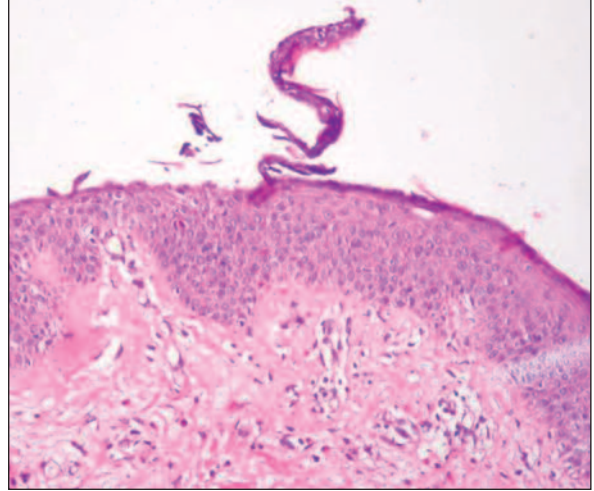
veya stratum granulosum içinde akantoliz görülür. İmmünfloran incelemede intersellüler IgG, C3 ve nadiren de IgA birikimi saptanır. Histopatolojik değişiklikler pemfigus eritematozus ile benzerdir fakat klinik olarak pemfigus eritematozus lokalizedir ve lupus eritematozusu taklit eder.<sup>1</sup>

Endemik, herpetiform, lokalize, ilaca bağlı ve maligniteler ile ilişkili varyantları mevcuttur. Maligniteler ile birlikte bildirilmiş pemfigus olgularının çoğu lenfoproliferatif hastalıklarla birlikte ancak solid organ maligniteleri ile birlikteliği nadir olarak bildirilmiştir.<sup>5</sup>

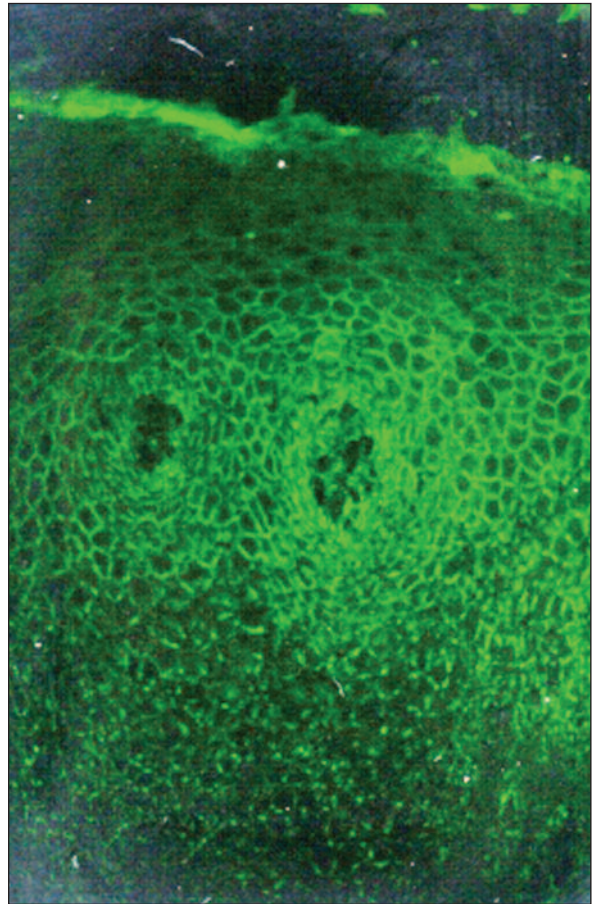
Burada solid organ karsinomu ve pemfigus foliaseus birlikteliği gösteren bir olgu sunulmuştur.

## OLGU SUNUMU

Seksen iki yaşında erkek olgu, kliniğimize son 15 gündür vücutta gelişen kızarıklıklar ve soyulma şik-



**RESİM 3:** H&E 40. Subkorneal akantoliz.



**RESİM 4:** İmmünfloreson incelemede epidermiste bal peteği tarzında IgG ve C3 birikimi.

kayetleriyle başvurdu. Hastanın öz geçmişinde 35 yıldır devam eden psöriazis vulgaris mevcuttu. Soy geçmişinde ise özellik saptanmadı. Genel fizik muayenesi normal sınırlardaydı. Dermatolojik muayenesinde gövde ön ve arka yüzde, üst ekstremitte proksimalinde üzeri kurutlu erozyonlar izlendi (Resim 1, 2). El parmaklarının distalinde, ayak dorsal yüzlerde, saçlı deride, diz ve dirseklerde eritemli skuamli plaklar mevcuttu. Oral bakı olağan olarak değerlendirildi. Ayak tırnaklarında subungual hiperkeratoz, el tırnaklarında psöriazise ait değişiklikler izlendi. Periferik lenfadenopatiye rastlanmadı.

Yapılan tetkiklerde hemogram ve rutin biyokimya testleri normal olarak bulundu. Deri lezyonlarından alınan biyopsi örneğinin histopatolojik incelemesinde subkorneal akantoliz ve ayrılma görüldü (Resim 3). İmmünflorasan yöntemle epidermiste bal peteği tarzında IgG ve C3 birikimi saptandı (Resim 4). Bu bulgularla olgu pemfigus foliaseus tanısı aldı.

Prostat spesifik antijen yüksekliği saptanan hastadan transrektal ultrason eşliğinde alınan biyopsi prostat adenokarsinomu olarak değerlendirildi. Prostat karsinomu açısından yapılan ileri incelemeler sonrasında olguya orşiektomi uygulandı. Lezyonlarına topikal olarak antiseptik pansuman yapıldı ve 120 mg/gün metilprednizolon başlandı. Tedavi ile lezyonlarında gerileme izlenen hastanın kortikosteroid dozu kademeli olarak azaltılarak kesildi.

## TARTIŞMA

Pemfigus foliaseus nadir görülen bir pemfigus tipidir. Subkorneal akantoliz ile karakterize otoimmün büllöz bir hastalıktır.<sup>1</sup>

Paraneoplastik pemfigus ilk defa 1990 yılında Anhalt ve ark. tarafından alta yatan neoplazi ile ilişkili, ciddi mukoz membran tutulumu ve polimorf deri lezyonları ile karakterize otoimmün büllöz bir hastalık olarak tanımlanmış ve pemfigus ve malignite ile ilişkili pemfigustan ayrı bir sendrom olduğu bildirilmiştir.<sup>6,7</sup> Paraneoplastik pemfigus ta-

nısı için beş kriter tariflenmiştir. Bunlar: (a) Ana özellik olarak tanımlanan mukozal ülserasyonlar, büller ve polimorf deri lezyonları; (b) İntraepitelial akantolizis, bazal tabakada vakuolar değişiklikler ve keratinosit nekrozu ile karakterize histolojik bulgular; (c) İntraepidermal ve/veya bazal membran zonunda IgG ve C3 birikimi; (d) Maymun özofagus ve mesane epiteline karşı serum hücre yüzey antikoları; (e) 250, 230, 210, 170 kDa antijenlere karşı antikor bulunmasıdır.<sup>8</sup>

Şimdiye kadar bildirilmiş paraneoplastik pemfigus vakalarının çoğu non-Hodgkin lenfoma, kronik lenfositik lösemi gibi lenfoproliferatif hastalıklarla ilişkilidir.<sup>3,5,9</sup> Solid organ tümörü ile ilişkili az sayıda paraneoplastik pemfigus vakası vardır.<sup>6,8-14</sup> Lam ve ark. bronkojenik karsinom, Chamberland kolon adenokarsinomu, Matz ve ark. pankreas karsinomu, Palleschi ve ark. akciğer karsinomu, Aessopos ve ark. renal hücreli tümör, Hinterhuber ve ark. ile Yokokura ve ark. hepatosellüler karsinom, Niimi ve ark. uterus karsinomu ile ilişkili paraneoplastik pemfigus vakaları bildirmişlerdir.<sup>6,8-14</sup>

Literatürde deri bulguları ve histolojik bulgular bakımından pemfigus foliaseus özellikleri gösteren tek bir paraneoplastik pemfigus olgusu tanımlanmıştır. Seksen yaşında yaygın eroziv lezyonlarla başvuran kadın hasta; oral mukoza tutulumu, anti-Dsg1 antikor ve beraberinde non-Hodgkin lenfoma saptanarak paraneoplastik pemfigus tanısı almıştır.<sup>15</sup>

Pemfigus foliaseus ve solid organ tümörü birlikteliği olarak yayımlanmış tek olgu ise Bowman ve ark. tarafından pemfigus foliaseus renal hücreli karsinoma birlikteliği olarak bildirilmiştir.<sup>16</sup>

Bizim olgumuz mukozal tutulumun olmayışı, tipik deri lezyonları ve karakteristik histopatolojik özellikleriyle pemfigus foliaseus tanısı almıştır. Yapılan tetkiklerle prostat karsinomu saptanan olgu, prostat karsinomu ile ilişkili pemfigus foliaseus olgusu olarak literatürde bildirilen olguların nadir bir örneği olduğu için sunulmuştur.

## KAYNAKLAR

1. Mehravaran M, Morvay M, Molnár K, Oláh J, Korom I, Husz S, Dobozy A. Juvenile pemphigus foliaceus. *Br J Dermatol* 1998;139:496-9.
2. Matsuo K, Komai A, Ishii K, Futei Y, Amagai M, Deguchi H, et al. Pemphigus foliaceus with prominent neutrophilic pustules. *Br J Dermatol* 2001;145:132-6.
3. Kazerounian S, Mahoney MG, Uitto J, Aho S. Envoplakin and periplakin, the paraneoplastic pemphigus antigens, are also recognized by pemphigus foliaceus autoantibodies. *J Invest Dermatol* 2000;115:505-7.
4. Igawa K, Matsunaga T, Nishioka K. Involvement of UV-irradiation in pemphigus foliaceus. *J Eur Acad Dermatol Venereol* 2004;18:216-7.
5. Wade MS, Black MM. Paraneoplastic pemphigus: a brief update. *Australas J Dermatol* 2005;46:1-8.
6. Aessopos A, Grapsa A, Farmakis D, Sideris P, Politou M, Paikos S, et al. Oral paraneoplastic pemphigus associated with renal malignancy. *Acta Derm Venereol* 2003;83:72-3.
7. Marzano AV, Grammatica A, Cozzani E, Terracina M, Berti E. Paraneoplastic pemphigus. A report of two cases associated with chronic B-cell lymphocytic leukaemia. *Br J Dermatol* 2001;145:127-31.
8. Palleschi GM, Giomi B. Herpetiformis pemphigus and lung carcinoma: a case of paraneoplastic pemphigus. *Acta Derm Venereol* 2002;82:304-5.
9. Niimi Y, Kawana S, Hashimoto T, Kusunoki T. Paraneoplastic pemphigus associated with uterine carcinoma. *J Am Acad Dermatol* 2003;48(5 Suppl):S69-72.
10. Lam S, Stone MS, Goeken JA, Massicotte SJ, Smith AC, Folberg R, et al. Paraneoplastic pemphigus, cicatricial conjunctivitis, and acanthosis nigricans with pachydermatoglyphy in a patient with bronchogenic squamous cell carcinoma. *Ophthalmology* 1992;99:108-13.
11. Chamberland M. [Paraneoplastic pemphigus and adenocarcinoma of the colon] *Union Med Can* 1993;122:201-3.
12. Matz H, Milner Y, Frusic-Zlotkin M, Brenner S. Paraneoplastic pemphigus associated with pancreatic carcinoma. *Acta Derm Venereol* 1997;77:289-91.
13. Hinterhuber G, Drach J, Riedl E, Böhler K, Ferenci P, Wolff K, et al. Paraneoplastic pemphigus in association with hepatocellular carcinoma. *J Am Acad Dermatol* 2003;49:538-40.
14. Yokokura H, Demitsu T, Kakurai M, Umamoto N, Azuma R, Yamada T, et al. Paraneoplastic pemphigus mimicking erosive mucosal lichen planus associated with primary hepatocellular carcinoma. *J Dermatol* 2006;33:842-5.
15. Chorzelski TP, Hashimoto T, Amagai M, Sysa-Jedrzejowska A, Choczaj A, Nousari HC, et al. Paraneoplastic pemphigus with cutaneous and serological features of pemphigus foliaceus. *Br J Dermatol* 1999;141:357-9.
16. Bowman PH, Hogan DJ. Pemphigus foliaceus and renal cell carcinoma. *Cutis* 1999;63:271-4.