

Tüberküloz Tanı ve Tedavisinde Göğüs Cerrahisinin Yeri

The Role of Thoracic Surgery in Diagnosis and Treatment of Tuberculosis

Dr. Orhan YÜCEL,^a
Dr. Burçin ÇELİK,^a
Dr. Alper GÖZÜBÜYÜK,^a
Dr. Kuthan KAVAKLI,^a
Dr. Ersin SAPMAZ,^a
Dr. Sezai ÇUBUK,^a
Dr. Sedat GÜRKÖK,^a
Dr. Hasan ÇAYLAK,^a
Dr. Mehmet DAKAK,^a
Dr. Onur GENÇ^a

^aGöğüs Cerrahisi AD, GATA, Ankara

Geliş Tarihi/Received: 14.10.2008
Kabul Tarihi/Accepted: 04.03.2009

Bu çalışma, 13th Congress of the Asian Pacific Society of Respirology, 19-22 Ekim 2008, Bangkok, Tayland da, sözel sunu olarak sunulmuştur.

Yazışma Adresi/Correspondence:
Dr. Orhan YÜCEL
GATA, Göğüs Cerrahisi AD, Ankara,
TÜRKİYE/TURKEY
orhanycl@gmail.com

ÖZET Amaç: Tüberküloz dünya genelinde halen önemini koruyan sağlık problemidir. Bu çalışmada amaç, tanı konulamamış toraks yerleşimli tüberküloz lezyonlarına tanı ve tedavi amaçlı yapılan invaziv girişimleri geriye yönelik analiz etmektir. **Gereç ve Yöntemler:** Göğüs Cerrahisi kliniğimizde 1992 ve 2008 yılları arasında, fleksibl bronkoskopi, mediastinoskopi, eksploratris torakotomi, göğüs duvarı rezeksiyonu ve lenf nodu eksizyonu uygulanarak torasik yerleşimli tüberküloz tanısı konulan 152 hasta geriye dönük olarak değerlendirildi. Tüm hastalarda tüberküloz tanısı histopatolojik olarak kanıtlandı. **Bulgular:** Olguların 17'si (%11) kadın, 135'i (%89) erkekti. Yaş ortalaması 27.1 ± 11.34 (18-71) yıl bulundu. Olguların 23'ü (%15.1) asemptomatik iken en sık karşılaşılan semptomlar sırasıyla öksürük (%30), nefes darlığı (%29) ve göğüs ağrısı (%26) idi. Olgulara wedge rezeksiyon (%37.5), dekortikasyon (%27.6), mediastinoskopi ile lenf nodu örnekleme (%17.1), lobektomi (%4.6), göğüs duvarı rezeksiyonu (%2) ve diğer cerrahi girişimler uygulandı. Olguların altısında (%4) ameliyat sonrası komplikasyon izlenirken, mortalite saptanmadı. Ortalama hastane yatış süresi 8.4 ± 4.28 (2-25) gündü. **Sonuç:** Ülkemizde oldukça yaygın olan tüberküloz, akciğer kanseri, kist hidatik, pnömoni, lenfoma, sarkoidoz gibi birçok hastalığı taklit edebilir ve bu durum hastalığın ayrıca tanısında akılda tutulmalıdır. Tanı konulamamış torasik yerleşimli tüberküloz lezyonlarında tanısal cerrahi yöntemler kabul edilebilir morbidite ve mortalite ile güvenilir olarak uygulanabilir.

Anahtar Kelimeler: Tüberküloz; göğüs cerrahisi

ABSTRACT Objective: Tuberculosis is a health problem and is currently important worldwide. In this study, diagnostic and therapeutic invasive procedures were retrospectively analyzed in patients who had undiagnosed thoracic tuberculosis. **Material and Methods:** One hundred fifty-two patients with thoracic tuberculosis diagnosed via flexible bronchocopy, mediastinoscopy, explorative thoracotomy, chest wall resection and lymph node excision in our Thoracic Surgery Department between the years 1992 and 2008 were evaluated retrospectively. The diagnoses were proven by histopathological examinations. **Results:** Seventeen patients (11%) were females and 135 patients (%89) were males. The mean age was 27.1 ± 11.34 (18-71) years. The main complaints were cough (30%), dyspnea (29%) and chest pain (26%). Twenty three patients (15.1%) were asymptomatic. Wedge resection (37.5%), decortication (27.6%), mediastinoscopic lymph node sampling (17.1%), lobectomy (4.6%), chest wall resection (2%) and various other operations were performed. Postoperative complications were observed in a total of six (4%) patients, and there was no mortality. The hospital stay was 8.4 ± 4.28 (2-25) days. **Conclusion:** Tuberculosis is endemic in our country and it can mimic diseases such as lung cancer, hydatid cyst, pneumonia, lymphoma and sarcoidosis, and thus must be considered in the differential diagnosis of these diseases. Diagnostic surgical procedures can be used safely with acceptable morbidity and mortality in patients who had undiagnosed thoracic tuberculosis.

Key Words: Tuberculosis; thoracic surgery

Türkiye Klinikleri J Med Sci 2010;30(2):684-9

Tüberküloz (TB) önlenemez ve tedavi edilebilir bir enfeksiyon hastalığıdır ve gelişmekte olan ülkeler yanında gelişmiş ülkelerde de önemli bir sağlık sorunudur. Ülkemiz TB prevalansının yüksek olduğu ülkeler arasında yer almaktadır. TB, farklı radyolojik ve klinik görünümü ile birçok hastalıkla karışabilmektedir. Ayırıcı tanıda sıklıkla düşünülmesi gereken hastalıklar; pnömoni, akciğer kanseri, lenfoma, kist hidatik, sarkoidoz ve akciğer absesidir. TB, atipik yerleşim ve görünüme yol açtığı durumlarda tanıda gecikmelere, torakotomi ve mediastinoskopiye kadar gidebilen invaziv girişimlere neden olabilmektedir.¹⁻⁵

Bu çalışmada amaç, tanı konulamamış toraks yerleşimli TB lezyonlarına yönelik yapılan tanı ve tedavi amaçlı invaziv girişimleri geriye yönelik literatür bilgileri ışığında değerlendirmektir.

GEREÇ VE YÖNTEMLER

Kliniğimizde Ocak 1992-Temmuz 2008 arasında, fleksibl bronkoskopi, mediastinoskopi, eksploratris torakotomi, dekortikasyon, wedge rezeksiyon veya anatomik rezeksiyon, göğüs duvarı rezeksiyonu ve lenf nodu eksizyonu uygulanarak torasik yerleşimli TB tanısı konulan 152 hasta geriye dönük olarak değerlendirildi. Olgular yaş, cinsiyet, ameliyat öncesi klinik bulgular, radyolojik bulgular, ameliyat öncesi yapılan tanısal girişimler, yapılan cerrahi girişim, morbidite ve mortalite, hastanede kalış süresi açısından değerlendirildi.

Hastalar anemnez ve fizik muayeneyi takiben iki yönlü akciğer grafisi ile değerlendirildi. Gereken olgularda göğüs bilgisayarlı tomografi (BT) ve manyetik rezonans görüntüleme (MRG) yöntemlerinden yararlanıldı. Bronkoskopi yapılan olgularda bronkoalveoler lavajda, göğüs duvarı absesi ile başvuran olgularda abse içeriğinden alınan örneklerde asido-alkalo rezistans bakterisi (AARB) araştırıldı. Torakotomi uygulanan olgularda tespit edilen lezyondan "frozen section" yöntemi ile malignite ekarte edildi. Mediastinoskopi uygulanan olgulardan alınan örnekler hem histopatolojik incelemeye hem de doku biyopsi kültürüne gönderildi. Tüm hastalarda tanı, alınan biyopsi materyallerinde histopatolojik olarak kazeifikasyon nekrozu gösteren granülomatöz iltihabın görülmesi ile konuldu. İn-

vaziv ve cerrahi girişimler göğüs hastalıkları ve göğüs cerrahisi uzmanlarının katıldığı ortak konsey kararı ile uygulandı. Tüm olgular tanı sonrası medikal tedavi için Göğüs Hastalıkları ve Tüberküloz kliniğine devredildi.

BULGULAR

Olguların 17'si (%11) kadın, 135'i (%89) erkekti. Yaş ortalaması 27.1 ± 11.34 (18-71) yıl bulundu. Olguların 23'ü (%15.1) asemptomatik iken en sık karşılaşılan semptomlar sırasıyla 46 (%30) olguda öksürük, 44 (%29) olguda nefes darlığı ve 40 (%26) olguda göğüs ağrısı idi. Tablo 1'de olgularda saptanan tüm semptomlar izlenmektedir.

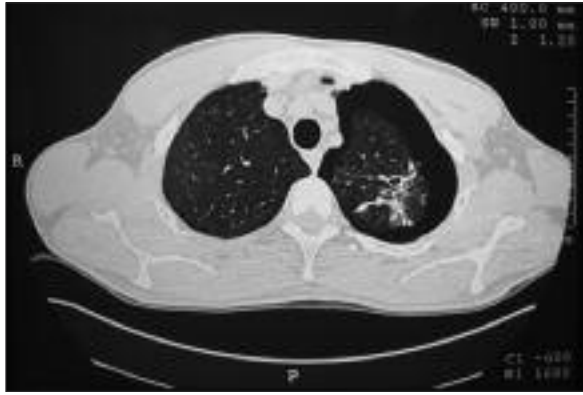
Serimizdeki olgularda en sık invaziv girişim nedenleri; 29 (%19.1) olguda parankimal infiltrasyon veya kitle, 28 (%18.5) olguda patolojik boyutta mediastinal lenfadenopati, 24 (%15.8) olguda plevral kalınlaşma veya pakiplörin ve 21 (%13.8) olguda soliter pulmoner nodül idi (Resim 1). Uygulanan diğer tanısal ve tedavi amaçlı cerrahi girişim endikasyonları Tablo 2'de izlenmektedir.

Tanı ve tedavi amacıyla; 57 (%37.5) olguda wedge rezeksiyon, 42 (%27.6) olguda dekortikasyon, 26 (%17.1) olguda mediastinoskopi, yedi (%4.6) olguda lobektomi, 6 (%4) olguda bronkoskopi+biyopsi, 4 (%2.6) olguda eksploratris torakotomi+biyopsi uygulandı. Uygulanan cerrahi girişimlerin üç tanesi video yardımcı torakoskopik cerrahi (VYTC) yardımıyla yapıldı. Lobektomi uygulanan olguların üçünde kaviter lezyon, ikisinde parankim yerleşimli kitle, birinde bronşektazi, birinde eşlik eden akciğer kanseri söz konusuydu. Dekortikasyon uygulanan olgu-

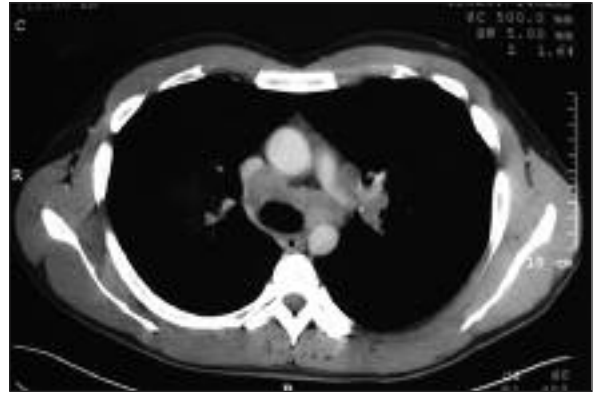TABLO 1: Olgularda saptanan semptomlar.

Semptom*	n	%
Öksürük	46	30
Nefes darlığı	44	29
Göğüs ağrısı	40	26
Terleme	11	7
Hemoptizi	7	4.6
Ateş	5	3.3
Zayıflama	5	3.3
Semptom yok	23	15.1

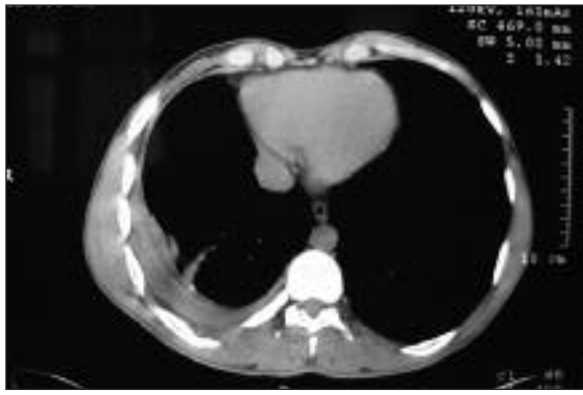* Bazı olgularda birden fazla semptom bulunmaktadır.



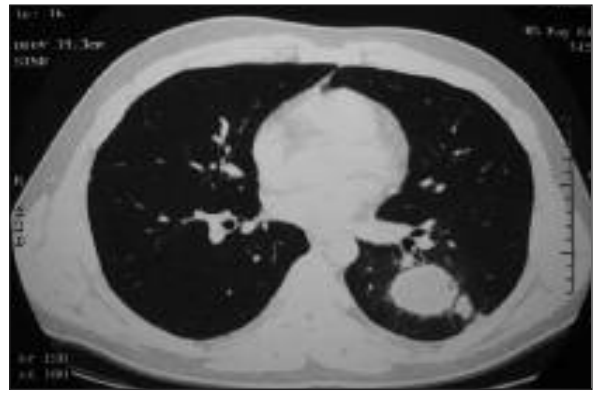
A



B



C



D

ŞEKİL 1: Olgularımızın toraks tomografilerinde saptanan akciğer lezyonları (A) parankimal infiltrasyon, (B) mediastinal lenfadenopati, (C) plevral kalınlaşma, (D) parankimal kavite.

ların sekizinde endikasyon ampiyeme bağlı plevral kalınlaşmadı. Uygulanan tüm cerrahi girişimler Tablo 3'te gösterilmektedir.

Olguların altısında (%4) ameliyat sonrası komplikasyon izlendi. Bu komplikasyonlar dört olguda uzamış hava kaçağı şeklindeydi. Serimizde mortalite saptanmadı. Ortalama hastane yatış süresi 8.4 ± 4.28 (2-25) gündü. Histopatolojik olarak TB tanısı konulan serimizdeki olgular Göğüs Hastalıkları ve Tüberküloz kliniğine yönlendirildi ve gerekli olan tedavileri başlandı.

TARTIŞMA

Tüberküloz, *Mycobacterium tuberculosis*'in oluşturduğu kronik, nekrotizan bir enfeksiyondur ve tarihin en eski hastalıklarından biridir. Hastalık, 21. yüzyılın başında hala tüm dünyanın en önemli sağlık sorunlarından biri olup dünya nüfusunun yaklaşık 1/3'ü *Mycobacterium tuberculosis* ile enfektedir. Yılda yaklaşık 7-8.8 milyon yeni vaka

TABLO 2: Uygulanan tanısal ve tedavi amaçlı cerrahi girişim endikasyonları.

Endikasyon	n	%
Tanı konulamamış parankimal lezyon	29	19.1
Mediastinal lenfadenopati	28	18.5
Plevral kalınlaşma veya pakiplörit	24	15.8
Soliter pulmoner nodül	21	13.8
Parankimal kavite	9	5.9
Plörezi	9	5.9
Ampiyem	8	5.3
Göğüs duvarı kitle veya abse	7	4.6
Pnömotoraks	5	3.3
Multipl parankimal nodül	4	2.6
Endobronşial tüberküloz	2	1.3
Diğerleri	6	3.9
Toplam	152	100

oluşmakta ve her yıl 2.6 milyon kişi TB'dan ölmektedir. Ülkemizdeki insidansı 2000 yılı verilerine göre yüz binde 27'dir.⁶⁻⁸

TABLO 3: Tanı ve tedavi amaçlı yapılan invaziv girişimler

Cerrahi Girişim	n	%
Wedge rezeksiyon	57	37.5
Dekortikasyon	42	27.6
Mediastinoskopi	26	17.1
Lobektomi	7	4.6
Bronkoskopi+Biyopsi	6	4
Eksploratris torakotomi + Biyopsi	4	2.6
Göğüs duvarı rezeksiyonu	3	2
Göğüs duvarı abse eksizyonu	3	2
Diğer	4	2.6
Toplam	152	100

Radyolojik olarak tespit edilen lezyonlar TB'ü düşündürülebilir fakat gerek TB'a bağlı lezyonların gerek çok çeşitli olması gerekse diğer hastalıklarda benzer bulguların izlenebilmesi nedeniyle hiçbir radyolojik bulgu TB'a özgü sayılmaz. Erişkin TB'unda akciğer grafisinde başlıca lezyonlar; kavitasyon, pnömoni, lokal fibrokalsifiye lezyonlar, miliyer TB ve tüberkülozdur. Toraks BT'de, hiler ve/veya mediastinal lenfadenopatiler, soliter pulmoner nodül, parankimal infiltrasyon veya kitle, kavitasyon ve göğüs duvarında kitle izlenebilir.¹⁻⁵

Parankim lezyonları ve soliter pulmoner nodül akciğer tüberkülozunun en sık görülen klinik şekilleridir. Standart akciğer grafisinde tüberkülozlar genellikle akciğer periferinde lokalize soliter pulmoner nodül şeklinde izlenir. Bu olgularda TB hikayesi genellikle yoktur ve tanı sıklıkla nodülün eksizyonu sonrası histopatolojik olarak konulur.^{5,9} Serimizde tanı konulamamış parankimal lezyonlar en sık görülen TB kliniği idi. Soliter pulmoner nodül %13.8 ile dördüncü sıklıktaydı. Her iki klinik şekilde de preoperatif invaziv ve noninvaziv tanı yöntemleri ile tanıya ulaşılamazken, açık parankim biyopsisi ile TB tanısı kesinleştirildi.

İntratorasik yerleşimli lenfadenopati primer TB'un karakteristik bulgusu iken, erişkinlerde görülmesi daha nadirdir. Erişkinlerdeki oranı %0.5 ile 26 arasındadır ve lenf nodları genellikle sağ paratrakeal ve hiler yerleşimlidir.¹⁰⁻¹² Beraberinde parankimal lezyon bulunmayan olgularda tanıya ulaşılması güçleşir. Bu olgularda kesin tanıya mediastinoskopi ile rahatlıkla konulabilir; sensitivitesi

%94, spesifitesi %100'dür. Tanı konulan mediastinal yerleşimli TB lenfadenitli olgularda tedavi altı aylık antitüberküloz tedavidir.^{11,13} Çalışmamızda mediastinal lenfadenopatili olgular literatür ile uyumlu olarak %18.5 oranındaydı. Bu olgularda kesin tanıya standart servikal mediastinoskopi+biyopsi ile rahatlıkla ulaşıldı ve postoperatif morbidite ve mortalite izlenmedi.

Ülkemizde eksüdatif tipteki plevral sıvıların en sık nedeni TB plörezilerdir.¹⁴ Sıvı genellikle tek taraflı olup vakaların çoğunluğunda plevra altındaki bir odaktan enfeksiyonun yayılması ile gelişir. Tanıya plevral sıvıda AARB tespit edilmesi ve kültürde TB basilinin saptanması ile ulaşılır. Bu şekilde tanıya ulaşamadığı takdirde plevra biyopsisi yapılmalıdır. TB plörezide tedavi şekli aktif akciğer TB'daki gibi standart rejimdir, sıvının gerilemediği olgularda sistemik kortikosteroid kullanılmaktadır.^{14,15} Çalışmamızda plörezili olgu sayısı oldukça azdı, bu olgular da Göğüs Hastalıkları kliniği tarafından yapılan tüm tanısal yöntemlere rağmen tanı konulamayan olgulardı. Bu olgularda VYTC ve açık biyopsi ile kesin tanıya ulaşıldı.

Parankimdeki kavitenin veya lezyonun bronkoplevral fistül oluşuma bağlı olarak plevral boşluğa açılması sonucu TB ampiyem gelişir ve bu ağır bir klinik durumdur, plöreziye göre daha seyrek görülür.¹⁶⁻¹⁸ Tanı plevral sıvıda TB basilinin tespit edilmesi ile konulur. Antitüberküloz tedaviye hemen başlanmalı ve tüp torakostomi ile sıvı boşaltılmalıdır. TB ampiyemde kronikleşme sık görülmektedir ve plevral boşluğun drenajı sonrası alttaki akciğer dokusunun durumu BT ile değerlendirilmelidir. Sadece plevral boşluğun etkilendiği durumlarda; plevral kalınlaşma o taraf hemitoraksın %25-30'unu etkilediğinde veya solunum fonksiyonlarında %25'e yakın kayıp izlendiğinde dekortikasyon endikasyonu doğmaktadır. Akciğer parankiminde kavitasyon, fibrotik lezyon veya yaygın bronşektazi izlendiğinde akciğer rezeksiyonu gerekebilir. İdeal olan bu cerrahi girişimlerin üç aylık bir medikal tedavi sonrası yapılmasıdır.¹⁹ Serimizde TB ampiyem nedeniyle sekiz olguya dekortikasyon uygulandı ve olguların tamamında akciğer ekspansiyonu sağlandı. TB ampiyemde uygun medikal tedavi sonrası uygulanan dekortikasyon hem

iyileşme sürecini hızlandırmakta hem de kalıcı bir sekelin önüne geçmektedir.

Ülkemizde sık karşılaşılan TB'a bağlı pnömotoraks ve hidropnömotoraks; genellikle parankimdeki odak veya kavitenin plevral boşluğa açılması sonucu ortaya çıkmakta ve çoğu olguda beraberinde bronkoplevral fistül bulunmaktadır.²⁰⁻²² Bu komplikasyon çalışmamızda çok sık saptanmamıştır. Tedavide tüp torakostomi ve beraberinde anti-tüberküloz tedavi uygulanır. Çalışmamızda cerrahi tedavi gereken TB'a sekonder spontan pnömotoraks beş olguda saptandı. Bu olguların dördüne torakotomi + wedge rezeksiyon, bir olguya plevral kalınlaşma nedeniyle dekortikasyon uygulandı.

Endobronşiyal TB, trakeobronşiyal ağacın TB enfeksiyonudur ve genellikle çocukluk çağı TB'un bir komplikasyonu olmakla birlikte erişkinlerde de görülmektedir. Aktif akciğer TB'lu olguların %10-40'da görülür.²³ Akciğer grafisinde lezyon olmadığından tanısı güçtür ve bu nedenle tedavi gecikebilir. Ayrıca bronş kanseri ve astım gibi bronşiyal obstrüksiyona neden olan diğer hastalıkların ayırıcı tanısında önemlidir. Tanısı fleksibl bronkoskopi ile konulur ve tedavisi antitüberküloz ilaçlarıdır.^{23,24} Serimizde endobronşiyal TB tanısı konulan olgu sayısı üçtü ve bu olgularda tanıya bronkoskopi + biyopsi ile ulaşıldı. Bu olgularda bronkoskopi öncesi ön tanılar bronş kanseri idi.

Göğüs duvarı TB'u oldukça nadirdir ve tüm iskelet TB'larının %10'undan daha azını oluşturur.¹⁸ Soliter soğuk abse karakteristik bulgusudur, genellikle ağrısız kitle şeklinde belirti verir.²⁵ Bu olgularda tanısal amaçlı iğne aspirasyon biyopsisi uygulanmalı, tanı konulamayan olgularda eksizyonel

veya insizyonel biyopsi ve gerektiğinde debritleme yapılmalıdır. Tanı sonrası antitüberküloz tedavi mutlaka uygulanmalıdır. Çalışmamızda biri fistülli olmak üzere üç olguda göğüs duvarında abse mevcuttu, bu olgularda abse drenajı ve debritleme uygulandı. Üçü kostalarda, biri sternumda olmak üzere dört olguda göğüs duvarında kitle lezyonu mevcuttu. Bu olgularda kosta rezeksiyonu ve parsiyel sternum rezeksiyonu uygulandı.

Tüberküloz cerrahisinde en sık karşılaşılan post-operatif komplikasyon uzamış hava kaçağı, persistan plevral boşluk ve enfeksiyondur.²⁵ Serimizde morbidite oranı %4 olup altı olgunun dördünde uzamış hava kaçağı mevcuttu, bu olgularda ikinci bir cerrahi tedaviye gerek kalmadan tüp torakostomiler sonlandırıldı. Serimizde postoperatif mortalite izlenmedi.

Günümüzde klinik ve radyolojik değerlendirmeler sonucu tanı konulamamış torasik yerleşimli lezyonlarda invaziv ve cerrahi girişimler oldukça sık uygulanmaktadır. Serimizde cerrahi girişim en sık akciğerin infiltratif lezyonları ve mediastendeki patolojik boyuttaki lenfadenopatiler için yapıldı. TB'a bağlı komplikasyon gelişen olgularda dekortikasyon, wedge rezeksiyon ve lobektomi uygulandı.

Sonuç olarak, torasik yerleşim gösteren TB olgularında noninvaziv veya daha az invaziv yöntemlerle tanıya ulaşılamadığında torakotomi, mediastinoskopi ve VYTC gibi invaziv yöntemler uygulanmaktadır. Bu da ülkemizde sık izlenen tüberkülozda tanı konulmasında, tedavi edilmesinde ve komplikasyonlarının giderilmesinde Göğüs Cerrahisinin önemini ortaya çıkarmaktadır.

KAYNAKLAR

- Görür R, Kutlu A, Aydınöz S, Yıldızhan A, Yiyit N, Işıtmangil T. [Our surgical experience in pulmonary tuberculosis: 58 cases]. *Gülhane Tıp Derg* 2008;50(1):1-4.
- Gözübüyük A, Yücel O, Çaylak H, Balkan A, Kavaklı K, Gürkök S, et al. [Diagnostic thoracic surgery procedures]. *Gülhane Tıp Derg* 2006;48(1):30-3.
- Freixinet JG, Rivas JJ, Rodríguez De Castro F, Caminero JA, Rodríguez P, Serra M, et al. Role of surgery in pulmonary tuberculosis. *Med Sci Monit* 2002;8(12):CR782-6.
- Tatar D, Ertuğrul G, Çırak AK, Özdoğan Y, Özacar R, Haliçolar H. [Cases of pulmonary tuberculosis creating difficulty in diagnosis]. *Akciğer Arşivi* 2000;1(1):13-6.
- Mehran RJ, Deslauriers J. Tuberculosis and atypical mycobacterial diseases. In: Pearson FG, Cooper JD, Deslauriers J, eds. *Thoracic Surgery*. 2nded. Philadelphia: Churchill Livingstone; 2002. p.547-76.
- Durmaz R. [Laboratory implications in the epidemiological analysis of tuberculosis]. In: Yüce A, Başoğlu B, eds. 21. Yüzyılda Tüberküloz Sempozyumu Kitabı. 1st ed. Samsun: Otak Form-Offset Edition Industry Business Corporation; 2003. p. 443-57.
- WHO Report 2002. Global tuberculosis control. Surveillance, planning, financing. In: Communicable diseases, World Health Organization. Geneva: WHO/CDS/TB/2002, 295. 2002. p.1-48.
- Özkara Ş, Kılıçarslan Z, Öztürk F, Seymenoğlu S, Erdoğan AR, Telliöglü C, et al. [Tuberculosis in Turkey with regional data]. *Türk Toraks Derg* 2002;3(2):178-87.

9. Lai RS, Lee SS, Ting YM, Wang HC, Lin CC, Lu JY. Diagnostic value of transbronchial lung biopsy under fluoroscopic guidance in solitary pulmonary nodule in an endemic area of tuberculosis. *Respir Med* 1996;90(3):139-43.
10. Moon WK, Im JG, Yeon KM, Han MC. Mediastinal tuberculous lymphadenitis: CT findings of active and inactive disease. *AJR Am J Roentgenol* 1998;170(3):715-8.
11. Ayed AK, Behbehani NA. Diagnosis and treatment of isolated tuberculous mediastinal lymphadenopathy in adults. *Eur J Surg* 2001;167(5):334-8.
12. Baran R, Tor M, Tahaoğlu K, Ozvaran K, Kir A, Kizkin O, et al. Intrathoracic tuberculous lymphadenopathy: clinical and bronchoscopic features in 17 adults without parenchymal lesions. *Thorax* 1996;51(1):87-9.
13. Demircan S, Başıoğlu A, Çelik B, Bilgin S. Mediastinoscopic diagnosis of isolated mediastinal lymph node tuberculosis. *Case Rep Clin Pract Rev* 2004;5:CS277-80.
14. Asan E, Şenyiğit A, Topçu F, Kırbaş G, Coşkunsel M, Özekinci T. [The analysis of 108 cases with tuberculous pleurisy]. *Solunum Hastalık* 2000;11(3):282-8.
15. Mihmanlı A, Özşeker F, Baran A, Küçükler F, Atik S, Akkaya E. [Evaluation of 105 cases with tuberculous pleurisy]. *Tuberk Toraks* 2004;52(2):137-44.
16. Şenol C, Çelik M, Uysal A, Halezeroğlu S, Keleş M, Ürek Ş, et al. [Treatment modalities and operation timing in tuberculosis empyema]. *Turkish J Thoracic Cardiovasc Surg* 1994;2(4):358-61.
17. Al-Kattan KM. Management of tuberculous empyema. *Eur J Cardiothorac Surg* 2000;17(3):251-4.
18. Demircan S, Kürkçüoğlu C, Karaoğlanoğlu N, et al. [The retrospective analysis of 584 patients underwent 628 operations with lung and pleural tuberculosis]. *Tuberk Toraks* 1996;44(3):112-7.
19. Vivó JN, Brondolino M. Rare infections of the pleural space. In: Pearson FG, Cooper JD, Deslauriers J, eds. *Thoracic Surgery*. 2nd ed. Philadelphia: Churchill Livingstone; 2002. p. 1215-27.
20. Kartaloğlu Z, Okutan O, Işıtmangil T, Kunter E, Sebit Ş, Apaydın M, et al. [Hydropneumothorax in patients with active pulmonary tuberculosis]. *Turkish J Thoracic Cardiovasc Surg* 2005;13(1):31-6.
21. Mouroux J, Maalouf J, Padovani B, Rotomondo C, Richelme H. Surgical management of pleuropulmonary tuberculosis. *J Thorac Cardiovasc Surg* 1996;111(3):662-70.
22. İnci İ, Özçelik C, Balcı A, et al. [Spontaneous pneumothorax: Treatment modalities and long term follow-up]. *Solunum Hastalık* 1997;8(1):25-35.
23. Baran A, Akbaba B, Bilgin S, Güngör S, Yörükoğlu K, Akkaya E. [Endobronchial tuberculosis: clinical and bronchoscopic features]. *Akciğer Arşivi* 2007;8(2):44-7.
24. Chung HS, Lee JH. Bronchoscopic assessment of the evolution of endobronchial tuberculosis. *Chest* 2000;117(2):385-92.
25. Sevgi E, Akkurt İ, Özşahin SL, Arıç S, Altınörs M, Dayıcan B, et al. [A retrospective analysis of 189 patients with lung cancer (diagnosed in our clinic)]. *Turkiye Klinikleri J Med Sci* 1997;17(3):191-9.