

Multipl Organ Tutulumlu Kist Hidatik Olgusu

A HYDATID CYST CASE WITH MULTIPLE ORGAN INVOLVEMENT

Bahar BERBEROĞLU*, Nermin ÇAPAN*, Atilla PELİT*,
Şükran ATIKCAN*, Sema Öncül CANBAKAN*, Yılmaz BAŞER

*Dr. Atatürk Göğüs Hastalıkları ve Göğüs Cerrahisi Merkezi, ANKARA

ÖZET

Kist hidatik en sık karaciğer ve akciğer olmak üzere tüm organları tutabilir. Bu olgu sunusunda bilateral akciğer, karaciğer, dalak ve retrobulber tutulumu olan 54 yaşında erkek olgu sunuldu ve literatür gözden geçirildi.

Anahtar Kelimeler: Ekinokok, kist hidatik

Türkiye Klinikleri J Med Sci 1996, 16:226-229

SUMMARY

Hydatid cyst involves most often liver and lungs eventhough it may involve all organs. In this paper, a 54 years old male hydatid cyst patient with bilateral lung, liver, spleen and retrobulber involvement was reported and literature was reviewed.

Key Words: Echinococcosis, hydatid cyst

Kist hidatik tarım ve hayvancılığın yaygın geçim kaynağı olduğu, buna karşın çevre sağlığı ve koruyucu hekimlik önlemlerinin yetersiz kaldığı tüm toplumlarda görülen önemli bir paraziter hastalıktır.

Ülkemizde yaygın olduğu bilinen hastalığın prevalansı %1.05'tir (1). 1955-1992 yılları arasında 4911 kist hidatik olgusu bildirilmiştir. Bunlardan 1564 hastada akciğer, 313 hastada karaciğer tutulumu, 33 hastada ise diğer organ tutulumu saptanmıştır (2). 1971-1987 yılları arasında hastanemize başvuran kist hidatik tanılı 1115 hastanın 950'sinde akciğer tutulumu, 105'inde akciğer ve karaciğer tutulumu saptanmıştır (3). En sık yerleşimin %60-65 karaciğer, %25-30 akciğer, %20-40 diğer organlara olduğu bilinmektedir (4).

Ekonomik ve iş gücü kaybına neden olan hastalığın önemini tekrar vurgulamak amacıyla akciğer, karaciğer, dalak ve retrobulber tutulumu olan bir kist hidatik olgusu sunulmuştur.

OLGU SUNUMU

Ellidört yaşında erkek hasta 29.8.94 tarihinde 5773/94 protokol numarasıyla servisimize yatırıldı. Hastanın uzun süredir devam eden nonproduktif öksürük, başvurudan 10-15 gün önce 1 gün boyunca devam eden balgamla karışık kan tükürme, 8 ay önce ortaya çıkan sağ gözde şişlik ve kızarıklık, miktarını bilmediği kilo kaybı öyküsü vardı. Elli yıldır Afyon'un Dinar ilçesi Haydarlı nahiyesinde oturuyor, hayvancılıkla uğraşiyor, öz ve soy geçmişinde özellik göstermiyordu.

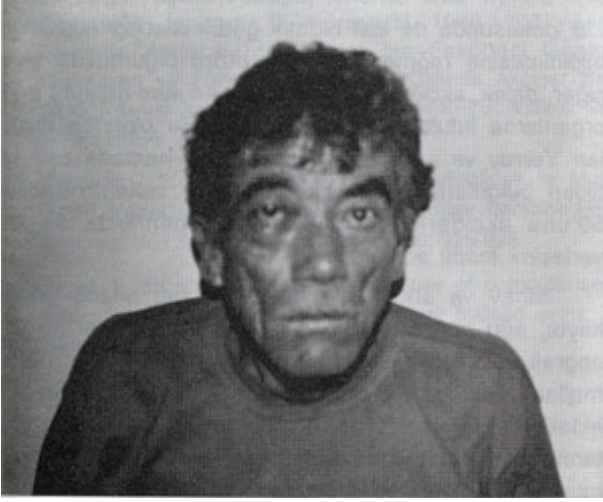
Fizik muayenesinde TA 100/80 mmHg, nabız 80/dak. Genel durum iyi, sağ gözde proptosis tespit edildi (Şekil 1).

Solunum sisteminin muayenesinde solunum seslerinin kabalaşması dışında patolojik bulgu saptanmadı. Batında defans ve hassasiyet yoktu. Karaciğer kot kenarında palpe edildi, dalak kot kenarını 3 cm geçiyordu, yüzeyi düzensizi di, traube kapalı bulundu. Hemoglobin %85, lokosit 7700 mm³, sedimentasyon 45 mm/saat olup idrar ve biyokimyasal tetkiklerinde patoloji saptanmadı.

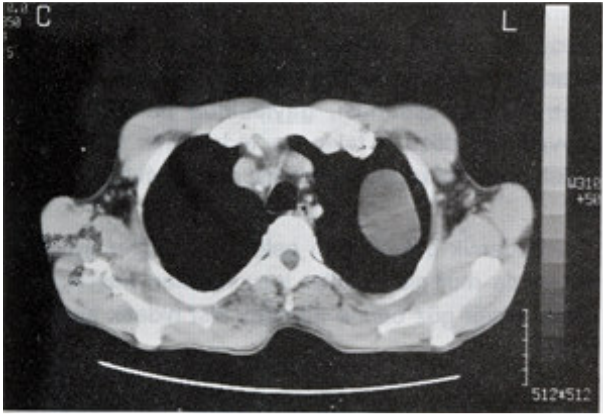
PA akciğer grafisinde sol üst zonda 4 x 2 cm'lik düzgün kenarlı homojen dansite artışı, sağ orta zonda hilusla komşu 2 x 2 cm'lik homojen dansite artışı izlenmekteydi.

Geliş Tarihi: 24.5.1995

Yazışma Adresi: Dr. Bahar BERBEROĞLU
Atatürk Göğüs Hastalıkları ve
Göğüs Cerrahisi Merkezi, ANKARA



Şekil 1. Olgunun resmi. Sağ gözde proptozis.



Şekil 2. Toraks CT kesiti. Sol akciğer üst lobta düzgün kenarlı kistik lezyon.

Radyolojik görünüm nedeniyle toraks bilgisayarlı tomografisi çekildi. Sol akciğer üst lob apikoposterior segment yerleşimli düzgün kenarlı kistik lezyon, sağ akciğer orta lob lateral segment lokalizasyonunda düzgün kenarlı kistik lezyon, bilateral posterobasal segmente uyan subpleural nodüler lezyon saptandı (Şekil 2).

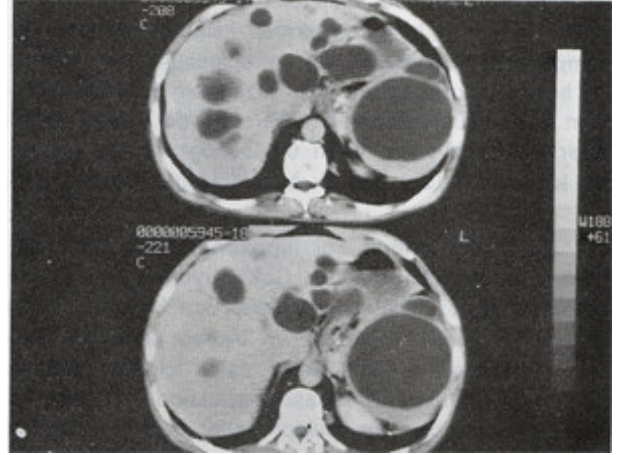
Abdomen, kesitlerinde karaciğer parankim içinde düzgün kenarlı, kist hidatikle uyumlu kistik lezyonlar görüldü. Dalak normalden büyük idi, parankim içinde düzgün kenarlı hipodens kistik görünüm saptandı. Böbrek, safra kesesi, koledok, pankreas normal bulundu (Şekil 3).

Batın ultrasonografisinde karaciğer sağ ve sol loblarında değişik büyüklüklerde kistler, dalakta en büyüğü 9 cm çapında multipl kistler görüldü.

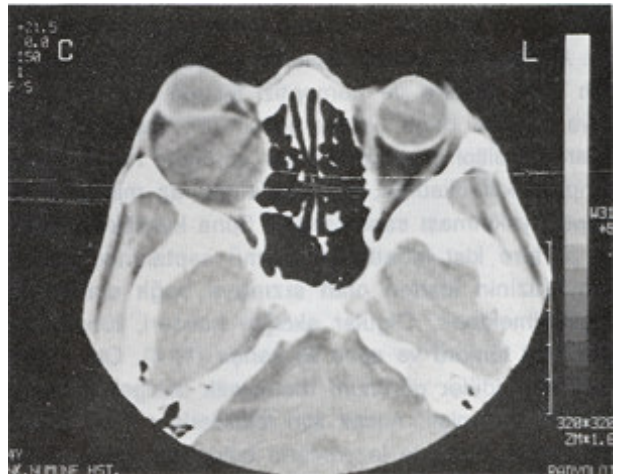
Yapılan göz konsültasyonunda retropulsiyona dirençli proptozis saptandı. Çekilen orbital bilgisayarlı tomografide sağ orbitada proptozis ve 35 x 29 mm retrobulber kist, oküler ultrasonografide bu kistik lezyonun optik sinire bası yaptığı görüldü (Şekil 4). Diğer sistemlerin tutulumunu araştırmak üzere yapılan ekokardiyografi, kemik grafileri, bilgisayarlı beyin tomografisi, tiroid ultrasonografi ve testis ultrasonografide kistik oluşum görülmedi.

Kist hidatik ön tanısıyla yapılan Echinococcus spesifik IgE (+), kist hidatik hemaaglütinasyon testi 1/3200 titrede (+) bulundu.

Hasta nöroşirurji uzmanı ile konsülte edilerek kistin aspirasyonu amacıyla nöroşirurji kliniğine nakledildi. Kraniotomi ile frontal lob ekarte edilip dura açılmadan aspirasyonda kist hidatikle uyumlu sıvı alınıp serum fizyolojik ile irriga edilerek kist boşluğu kapatıldı.



Şekil 3. Abdominal CT. Karaciğer ve dalakta kistik lezyonlar.



Şekil 4. Orbital CT. Sağda 35 x 29 mm boyutlarında retrobulber kist.

Albendazol 10 mg/kg/gün ile tedaviye alınıp takibe çağrıldı. Ancak hasta kontrollere gelmedi.

TARTIŞMA

Hidatik kist tüm dünyada önemli bir sağlık problemi olup, Türkiye de bu hastalığın sık görüldüğü ülkeler arasındadır (1). Hastalık *Echinococcus granulosus* tarafından oluşturulur.

Ekinokok parazitinin yumurtasıyla enfestasyon, kist hidatik hastalığın esas yoludur. Yumurtadan çıkan larva duodenum duvarından V. porta yoluyla karaciğere ya da periduodenal, perigastrik, torakomediastinal lenfatik yollarla duktus torasikusa ve direkt akciğere yerleşmektedir. Enfekte hayvan dışkılarındaki mikrofragmanların inhalasyonu ile akciğerlerin aerosol yolla enfekte olabileceği bildirilmektedir (5).

En sık tutulum %60-65 karaciğer, %25-30 akciğer, %20-40 diğer organlardır (4).

Karaciğere yerleşim genellikle sağ lobda soliter ve %70-80 oranında uniloküler şekildedir. Kistler burada yıllar boyu belirti vermeden kalabilir. Genellikle ilk semptom sağ hipokondrium ve epigastriumda şişkinlik ve batıcı tarzda ağrıdır (1). Bizim olgumuzda abdomen bilgisayarlı tomografide karaciğerde multipl uniloküler kistik lezyonlar, batin ultrasonografisinde sağ ve sol loblarda multipl değişik büyüklüklerde kistler izlendi.

Dalak kistlerinde sol hipokondriumda şişkinlik, hafif ağrı, bulantı olabilir. Çok büyümedikçe palpe edilemez (6,7). Olgumuzda dalak kot kenarını 3 cm geçiyordu, yüzeyi düzensiz ve traube kapalıydı. Abdomen bilgisayarlı tomografide dalak içinde hipodens kistik görünüm, batin ultrasonografisinde dalakta en büyüğü 9 cm çapında multipl kistler saptandı. Ancak hastada gastrointestinal sisteme ait yakınmalar yoktu.

Akciğer kist hidatiği %70 oranında soliter, %30 multipldir (1). Başka bir çalışmada %22.7 multipl tutulum, %15.9 bilateral pulmoner kist hidatiği saptanmıştır (8). Akciğer kist hidatiği öksürük ve göğüs ağrısına neden olur. Dispne ve hemoptizi kistten olan sızıntıya veya rüptüre bağlı olarak gelişir (9). Bu olguda akciğerde multipl bilateral nodüler görünüm mevcut olup, nonproduktif öksürük, bir gün süren az miktarda hemoptizi yakınması saptanmıştır. Buna karşılık olgumuzda perfore kist hidatik görünümü saptanmadığından, hemoptizinin kistten olan sızıntıya bağlı olabileceği düşünülmektedir. Olgular akciğer kanseri, tüberküloz, pancoast tümörü ve apse ile karışır (1,4). Olgumuzda multiple nodüler görünüm metastatik akciğer kanserini de akla getirmişti. Ancak ileri tetkiklerle değişik organlarda kistik özellikle lezyonların bulunması ve hastanın hayvancılıkla uğraşması nedeniyle kist hidatik ön tanısı ile yaklaşıldı.

Santral sinir sistemi, perikard, kalp, meme, cilt ve kas dokusunda da kist hidatik görülebileceği literatürde bildirilmesine rağmen (10,13) bizim olgumuzda karaciğer, dalak, akciğer ve retrobulber tutulum dışında diğer organlarda tutulum saptanmamıştır. Bu olgunun bulguları Yerray ve ark. (5)'nin 386 hastada elde ettikleri bulgularla uyum içindedir. 386 olgunun sadece 59'una akciğerle beraber diğer organlarda da kist yerleşimi tespit edilmiştir.

Sinav ve ark. 1991'de sağ gözde görme kaybı, ağrı nedeniyle başvuran hastada orbital ultrasonografi ve bilgisayarlı tomografi ile kistik lezyon saptamışlar, enükleasyon sonrası histopatolojik olarak kist hidatik tanısı alan hastada diğer organ tutulumları saptanmadığından gözde primer kist hidatik olarak bildirmişlerdir (14). Bizim olgumuzda oküler ultrasonografi orbital bilgisayarlı tomografi ile retrobulber yerleşimli kist hidatik saptandı. Proptozisi olan hastanın görme kusuru yoktu, ayrıca göz dışında multipl organ tutulumu da bulunmaktaydı.

Kist hidatik sebebi ve korunma yolları bilinmesine rağmen Türkiye'nin önemli bir sağlık problemi olmaya devam etmektedir. Kesim evlerinde ve köylerde etlerin veteriner hekim tarafından kontrol edilmesi, köpeklerin kontrol altına alınması, gaytasında parazit rastlanan hayvanların düzenli takip ve tedavisinin yapılması ve dışkılarının izolasyonu enfeksiyonun yayılmasını önleyebilir.

Endemik bölgelerden gelen ve akciğer grafiğinde tek ya da multiple nodüler lezyonu olan hastalarda görülme sıklığı göz önüne alınarak kist hidatik ekarte edilmelidir.

KAYNAKLAR

1. Barış İ. Kist hidatik hastalığı ve Türkiye'deki konumu. Kent Matbaası Ankara 1989.
2. Kalyoncu F, Selçuk ZT, Emri A, Çöplü L, Şahin A, Barış İ. Hydatidosis in Turkey. *Solunum Hastalıkları* 1995;6(1):1-10.
3. Doğan R, Yüksel M, Çetin G, Kaya S, Alp M, Ünlü M, Moldibi B. Surgical treatment of hydatid cysts of the lung. *Report on 1055 patients. Thorax* 1989;44:192-9.
4. Balcı K. Göğüs hastalıkları. *Acar Matbaacılık*. 2. Baskı 1991. p.444-50.
5. Jerray M, Benzarti M, Garrouche A, Klabi N, Hayouni A. Hydatid disease of lungs. *Am Rev Respir Dis* 1992;146:185-89.
6. Merdivenci A, Aydınoglu K. Hidatoz İst. Üniv. Cerrahpaşa Yayını 1982;No:2972/97.
7. Unat EK. Tıp parazitolojisi. İstanbul Üniv. Cerrahpaşa Tıp Fakültesi Yayını 1979. p.2597-621.

8. Savaş İ, Çelik G, Güngör A, Gönüllü U, Özdemir Ö, Numanoğlu N, Alper D, Gürses H. 1986-1993 yılları arasında Ankara Üniversitesi Tıp Fakültesi Göğüs Hastalıkları ve Tüberküloz Anabilim Dalında Akciğer kist hidatiği tanısı konan olguların özellikleri. *Tüberküloz ve toraks* 1994;42:231-5.
9. Peterson C, Slutkin G, Mills J. Parasitic Infections. In: Murray JF, Nadel JA, eds. *Textbook of Respiratory Medicine*. Philadelphia: WB Saunders Company; 1988. p.976-8.
10. Özgen T, Erbeni A, Bertan V. The use of computerized tomography in the diagnosis of cerebral hydatid cysts. *J Neurosurg* 1979;50:339-42.
11. Desnos M, Brochet E, Cristofini p, et al. Polyvisceral echinococcosis with cardiac involvement imaged by two dimensional echocardiography, computed tomography and nuclear magnetic resonance imaging. *Am J Cardiol* 1987;59:383-4.
12. Noah MS, Nerall ED. Primary cardiac echinococcosis. Report of two cases with review of the literature. *Ann Trop Med Parazitologia* 1988;82:67-72.
13. Çoşkunsel M, Yılmaz A, Işık MR, Ekmen M. Mebendazol ile tedavi edilen bir multiloküler hidatik kist olgusu. *Tüberküloz ve Toraks* 1994;42:240-3.
14. Sınay S, Demirci A, Sınay B. A primary intraocular hydatid cyst. *ACTA Ophtalmologica* 1991;69:802-4.