

Tüberküloz Perikarditli İki Olguda İlginç Ekokardiyografik Bulgular

ECHOCARDIOGRAPHIC FINDINGS IN TUBERCULOUS PERICARDITIS (TWO CASES)

Funda ÖZTUNÇ*, Gülhis BATMAZ**, Ümit Bilge SAMANLI", Meral KOZAN**, Gürkan ÇETİN**, Ayşe SARIOĞLU*

* Doç Dr istanbul Üniversitesi Tıp Fakültesi Kardiyoloji Enstitüsü Pediatrik Kardiyoloji Bölümü,

** Dr.istanbul Üniversitesi Tıp Fakültesi Kardiyoloji Enstitüsü Pediatrik Kardiyoloji Bölümü, İSTANBUL

ÖZET

Bu yazıda kliniğimizde takip ve tedavi edilen, ekokardiyografik incelemelerinde bol perikard efüzyonu (birinde tamponad bulguları olan) ve perikard sıvısı içinde yer yer homojen kitle, yer yer ağ şeklinde ekodens oluşumlar saptanan, tetkik ve biyopsi sonucunda tüberküloz perikarditi tanısı alan iki olgu sunulmuştur.

Olgular; tüberküloz perikarditte ender rastlanan intraperikardiyal ekodens görüntüleri ve literatürde bulabildiğimiz kadarıyla, bu bulguların görüldüğü ilk çocuk hastalar olmaları nedeniyle ilginç bulunmuştur.

Anahtar Kelimeler: Tüberküloz perikardit, intraperikardiyal kitle

T Klin Kardiyoloji 1995, 8:176-179

Değişik nedenlere bağlı perikarditlerde intraperikardiyal ekodens oluşumlar görülebilir. Tümöral, radyasyona bağlı perikarditlerde, travmatik hemoperikardium ve infektif perikarditlerde bu tür ekokardiyografik görünüm tanımlanmıştır (1). Tüberküloz (tbc) perikarditte ise ekokardiyografik olarak sıvı genellikle az miktardadır ve tüberkülozu düşündürecek spesifik bir bulgusu yoktur (2). Tbc perikardit, perikard tamponadı ile başvuran hastalarda en son düşünülen tanılardan biridir. Nadir de olsa, tbc perikarditlerin perikard tamponadı tablosu ile seyredebileceği bilinmektedir (3,4,5-7). Oysa, araştırdığımız kadarı ile literatürde tbc perikardit tanısı konmuş ve ekokardiyografik olarak intraperikardiyal ekodens oluşumlar saptanan vak'a sayısı ancak 2 tanedir ve ikisi de erişkin hastadır (4,5). Biz de, biri perikard tamponadı bulguları ile kliniğimize başvuran ve ekokardiyografik tetkikinde içinde ekodens oluşumlar

Geliş Tarihi: 3.4.1995

Yazışma Adresi: Dr.Funda ÖZTUNÇ

Gözcübaba Cad. No: 35/13

Üstgöztepe, 81060, İSTANBUL

176

SUMMARY

Two pediatric cases with large pericardial effusion (cardiac tamponade in one of them), thickened pericardial membranes and striking band-like and shaggy lumps of intrapericardial echoes are reported. Clinical, serologic and pathological data revealed that both of these patients had pericarditis of tuberculous origin.

We think these cases are interesting in that intrapericardial echoes are rare in literature on tuberculous pericarditis, and they are also the first such cases to be reported in children.

Key Words: Tuberculous pericarditis, Intrapericardial mass

T Klin J Cardiol 1995, 8:176-179

görülen bol perikard mayii saptanarak tbc perikardit tanısı konan ve tedavi edilen iki hastamızı ekokardiyografik bulguları açısından ilginç olması ve literatürde bulabildiğimiz kadarıyla bu bulguların görüldüğü ilk çocuk hastalar olması nedeniyle sunmak istedik.

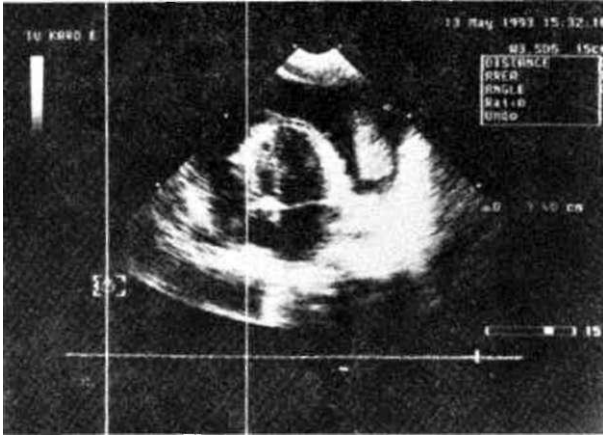
Olgu 1

MK 5 yaşında erkek çocuk, 15 gün önce başlayan ateş ve göğüs ağrısı yakınması ile kliniğimize başvurdu. Hastanın özgeçmişinden, 2 ay önce akciğer infeksiyonu tanısıyla ayaktan tedavi gördüğünü öğrendik. Soygeçmişinde özellik yoktu.

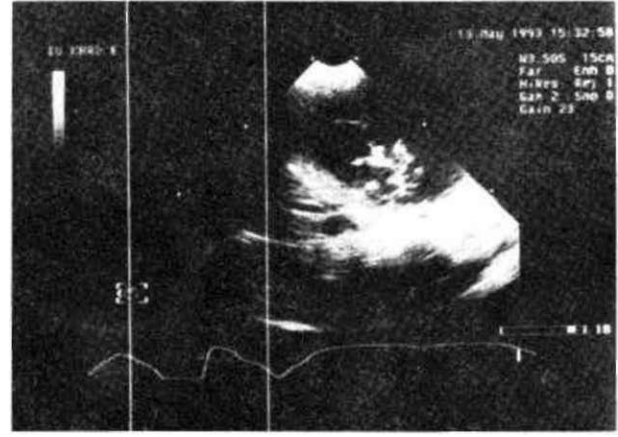
Fizik muayenesinde; 12 kg ağırlığında (3. persantilin altı) ve 109 cm (50-75. persantiller arası) boyunda erkek çocuk. Genel durumu orta, venöz dolgunluğu mevcut, kalp sesleri ritmik, sesler derinden duyulabiliyor ve belirgin bir üfürüm ayırtedilemiyordu. Kalp tepe atımı 184/dk, solunum sayısı 48/dk, dinlemekle solunum sesleri doğaldı. Karaciğer midklavikular hatta kosta kenarını 3 cm aşiyor, dalak palpe edilemiyordu.

Laboratuvar incelemelerinde; Hb: 9.1 gr/dl, Hct: %27, lökosit: 6300/mm³ bulundu. Sedimentasyon hızı saatte 65 mm idi. PPD endürasyonu 8 mm bulundu.

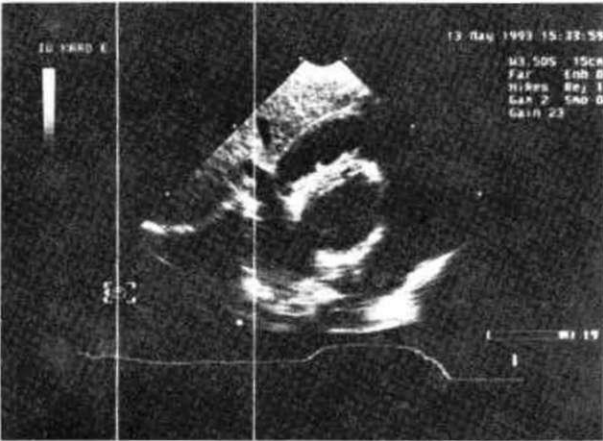
7 Klin Kardiyoloji 1995, 8



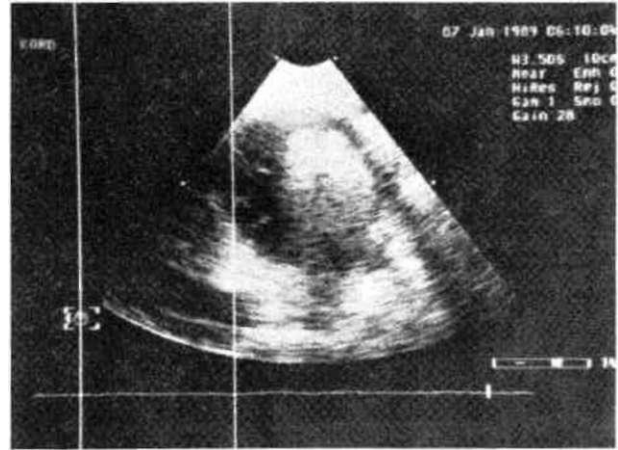
Şekil 1, Apikal 4-boşluk pozisyonunda perikard sıvısı içinde homojen ekodens oluşum görünmekte.



Şekil 2. Perikard sıvısı içinde ağ şeklinde ekodens oluşumlar.



Şekil 3, Subkostal kesitte kalınlaşmış visseral perikard ve buradan perikard boşluğuna doğru uzanan iplikçi çıkıntılar ve kalbi çepeçevre saran bol perikardiyal efüzyon.



Şekil 4. Perikard sıvısı içinde homojen görünümlü ekodens oluşum.

Telekardiyografide; kardiyotorasik oran (CTR) 0.71, çadır kalp görünümü mevcut.

Elektrokardiyografi (EKG); Sinüs ritmi vardı, atriyal ve ventriküler hipertrofi bulguları yoktu, genel voltaj supresyonu mevcuttu ve ST-T dalga değişikliği görülmedi.

Ekokardiyografi (EKO); kalbin etrafında kalbi çepeçevre saran 4 cm genişliğinde ölçülen perikard efüzyonu görüldü. Toplanmış olan sıvının sağ ventriküle baskı yaptığı belirlendi. Sıvı içinde yer yer kitle görünümünde, yer yer ise ağ görünümünde ekodens oluşumlar görüldü (Şekil 1,2). Ayrıca kalbi saran visseral perikarddan, perikard boşluğuna doğru uzanan iplikçi çıkıntılar şeklinde ekodens oluşumlar vardı (Şekil 3).

Hastada perikard tamponadı bulguları olması nedeniyle acilen perikard ponsiyonu yapılmasına karar verildi. Ponsiyon sırasında 300 cc seröz mayii boşaltıldı. Perikard yaprakları arasında yer yer yapışıklıklar

vardı. Perikard kalın görünümdeydi ve visseral perikard yüzeyinde fibrin görünümünde kıvamlı, gri renkli oluşum görüldü. Boşaltılan sıvının biyokimyasal tetkikinde; protein 4.9 gr/dl, şeker 58 mgr/dl bulundu. Hücrel tetkikte; malign hücreye rastlanmadı ve lenfosit hakimiyeti vardı. Perikard sıvısının spesifik ve nonspesifik kültürlerinde üreme olmadı.

Perikard biyopsisinde; kazeifikasyon gösteren, nekrotizan granülomatöz iltihap belirlendi ve fibrozis görüldü. Uygulanan enzim boyaması ile aside dirençli mikroorganizma görülmemekle birlikte, bu bulgular, tbc perikardit için spesifik olarak yorumlandı.

Hastaya perikardiyosentezi takiben isoniazid+rifampisin+etambutol başlandı. Tedaviye prednisolon 2 mgr/kg eklendi. Ayrıca yapılan cerrahi girişim nedeniyle nonspesifik antibiyotik olarak seftriakson 100 mgr/kg başlandı. Hastanın takibi sırasında tekrarlanan ekokardiyografik tetkikinde, kalbin etrafındaki sıvının azalma-

kla beraber devam ettiği, perikard yapraklarının giderek daha kalın bir görünüm aldığı ve 2.5 cm'e dek kalınlaştığı belirlendi. Antitüberkülo tedavisinin 15. gününde perikardiyektomi yapıldı.

Olgu 2

ZB 5 yaşında kız çocuk, 3-4 aydır giderek artan karın şişliği ve zor nefes alma yakınması ile başvurdu. Hasta 3 hafta önce aynı yakınmalarla başvurduğu başka bir hastanede akut batın olarak kabul edilerek laparotomiye alınmıştı. Laparotomi sırasında alınan karaciğer, mezenter lenf nodu biyopsileri ve çıkartılan apendixin histopatolojik incelemelerinde sırasıyla koies-taz, kronik lenfadenit ve kronik apandisit tanıları konmuştu.

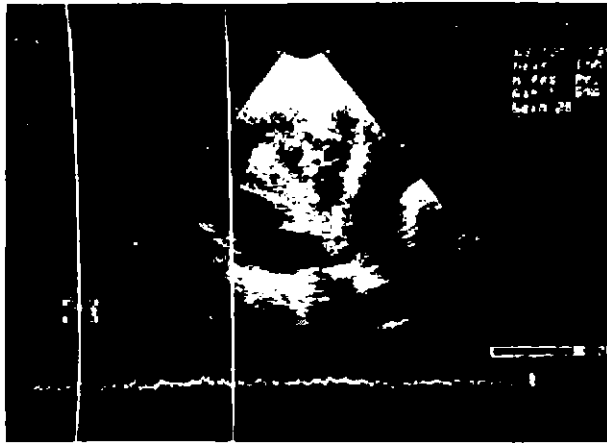
Fizik muayenesinde; 25 kg (97. persantilin üzerinde), genel durumu orta, venöz dolgunluğu mevcuttu. Her iki akciğer kaidesinde krepitan raileri vardı. Kalp sesleri taşikardik ve derinden geliyordu, belirgin bir üfürüm duyulmuyordu. Tansiyon arteriyel 110/90 mmHg ölçüldü. Karaciğer orta sertlikte 4-5 cm ele geliyordu. Batın muayenesinde ayrıca asit tespit edildi.

Laboratuvar incelemelerinde; Kan sayımlarında özellik saptanmadı. Sedimentasyon hızı saatte 50 mm bulundu. PPD testi negatif olarak yorumlandı. Kanda EÜSA testi ile araştırılan tüberküloz için spesifik IgG grubu antikorlar pozitif bulundu.

Telekardiyografide; CTR 0.45 hesaplandı. Akciğer alanlarında venöz staz düşündürülen görünüm vardı.

EKG; Sinüs taşikardisi ve genel voltaj düşüklüğü dışında bulgu tespit edilmedi.

Ekokardiyografi; Kalp boşlukları normal genişlikteydi ve intrakardiyak patoloji yoktu. Tüm kaibi çepeçevre saran ve genişliği yer yer 2-4 cm arasında değişen perikardiyal effüzyon saptandı. Sıvı içinde ekodens fibriller ve kümeler oluşturan yapılar dikkati çekti (Şekil 4,5). Hem visseral, hem pariyetal perikard kalın-



Şekil 5. Perikard sıvısı içinde visseral perikarddan uzanan ipliksi uzantılar, düzensiz ekodens oluşumlar ve visseral perikard yapraklarının kalınlaşmış olduğu görülmekte.

laşmıştı. Pariyetal perikard kalınlığının 6-7 mm'ye kadar ulaştığı belirlendi.

Bu bulgular ile hastaya üçlü antitüberkülo tedavi başlandı. Hastanın takibinde ekokardiyografik bulguların aynen devam etmesi üzerine perikardiyektomi yapılması kararlaştırıldı.

Perikardiyektomi operasyonu öncesi 16 mmHg olan santral venöz basınç, postoperatif 3 mmHg'ya düştü. Operasyon sırasında boşaltılan 250 cc kadar perikard sıvısının koyu çökelti içerdiği, immünolojik incelemesinde tbc için spesifik IgG grubu antikorların aşırı derecede yüksek olduğu gözlemlendi. Perikardın histopatolojik incelemesinde kronik iltihabi infiltrasyon ve fibrozis tespit edildi.

TARTIŞMA

Genelde tüberküloz, görülme sıklığının azalması ile beraber, tüberküloz perikarditler de daha az görülür olmuştur. Ancak halen görülen tüm perikarditlerin %4-10'unda etkenin M.tuberculosis olduğu (3,8,9) ve rastlanan akciğer dışı tüberküloz vak'alarının %14'ünün tbc perikardit olarak ortaya çıktığı (8) bilinmektedir.

Tbc perikarditte toplanan perikard sıvısının çok miktarda olması, hatta tamponada yol açması çok sık olamamakla birlikte bildirilmiştir (3,4,5-7). Perikard tamponadı ile gelen hastaların yaklaşık %7'sinde etken ajanın M.tuberculosis olduğu saptanmıştır (3).

Tbc perikarditte ekokardiyografik bulgular nonspesifiktir. Toplanan sıvının seröz karakterde olması nedeniyle ekokardiyografik görünüm, genelde, perikard yaprakları arasında sıvı toplanması ile meydana gelen serbest bir alan olarak tarif edilir. Araştırdığımız kadarı ile literatürde, tbc perikardit tanısı konmuş olan yalnızca 2 erişkin hastada ekokardiyografik olarak perikard yaprakları arasında ekodens oluşumlar saptanmıştır (4,5). Bizim ilk hastamız, perikard tamponadı bulguları ile kliniğimize başvurmuş, ekokardiyografik tetkikinde perikard mayii içinde yer yer kitle, yer yer ağ şeklinde oluşumlar saptanmıştır. Drene edilen perikard sıvısından M.tuberculosis üretilmemiş, ancak histopatolojik olarak tüberküloz ile uyumlu bulgular belirlenmiştir. Hastamızda drenajı takiben erken dönemde perikard kalınlaşması gelişmesi üzerine perikardiyektomi yapılması gerekmiştir.

ikinci hastamızda da perikardiyal sıvı içinde ekokardiyografik olarak fibriller ve kümeler oluşturan ekodens oluşumlar görülmüştür. Bu hastanın kanında tbc sepsifik antikorlar yüksek bulunmuş, nonspesifik iltihaba ilişkin klinik ve laboratuvar bulgusu saptanmamıştır. Hastada erken dönemde konstriktif perikardit bulguları gelişmesi üzerine yapılan perikardiyektomi sırasında boşaltılan mayiide de bu antikorlar oldukça yüksek düzeyde saptanmıştır. Ancak perikardda ve drene edilen sıvıda basil gösterilememiş ve üretilmemiştir. Zaten, perikard mayiinden M.tuberculosis'in üretilme şansı %25-76 daha sıklıkla %45 civarındadır (2,3,7,9,10,11).

Hastanın çıkartılan perikardının histopatolojik incelemesi fibrin» eksüdatif iltihap belirtileri göstermiştir.

Tbc perikarditlerinde histopatolojik bulguların; fibrinli-eksüdatif, proliferatif-granülatöz veya nekrozlu-kazeifikasyonlu olabileceği bilinmektedir (2,8). Nitekim bizim ilk hastamızda perikard incelenmesi kazeifikasyon gösteren, nekrotizan granülatöz iltihap, ikincisinde de fibrinli-eksüdatif iltihap olarak yorumlanmıştır. Perikard sıvılarından nonspesifik başka bir etken mikroorganizmanın ürememiş olması, histopatolojik bulgularının tüberküloz ile uyumlu olması, malign hücre görülmemesi, erken dönemde konstriktif perikardit gelişmesi ve ilk hastada antitüberküloz tedaviye iyi yanıt alınması nedeniyle tbc perikardit tanımımız kesinleşmiştir.

İlk hastamızın tbc perikardın nadir bir ortaya çıkış şekli olan tamponad tablosu ile başvurusu ve her iki hastamızda da ender rastlanabilen intraperikardiyal değişik ekodens görüntülerin bulunması nedeniyle olgularımızın ilginç olduğunu düşünüyoruz.

KAYNAKLAR

1. Martin RP, Bowden R, Filly K, Popp RL. Intrapericardial abnormalities in patients with pericardial effusion. Findings by two-dimensional echocardiography. *Circulation* 1980; 61:568-72.
2. Fowler NO. Tuberculosis pericarditis. *JAMA* 1991; 266:99-103.
3. Fermyer-Miralda G, **Sagrista-Sauleda J**, Soler-Soler J. Primary acute **pericardial disease: A prospective series of 231 consecutive patients**. *Am J Cardiol* 1985; 56:623-30.
4. Agrawal S, Radhakrishnan S, Sinha N. Echocardiography demonstration of resolving intrapericardial mass in tuberculous pericardial effusion. *Int J Cardiol* 1990; 26:240-1.
5. Chia BL, Choo M, Tan A, Ee B. Echocardiography abnormalities in tuberculous pericardial effusion. *Am Heart J* 1984; 107:1034-35.
6. Quale JM, Lipschik GY, Heurich AE. Management of tuberculous pericarditis. *Ann Thorac Surg* 1987; 43:653-5.
7. Strang JIG, Kakaza HHZ, Gibson DG et al. Controlled clinical trial of complete open surgical drainage and of prednisolone in treatment of tuberculous pericardial effusion in Transkei. *Lancet* 1988; 759-64.
8. Ortals DW, Avioli LV. Tuberculous pericarditis. *Arch Intern Med* 1979; 139:231-4.
9. **Sagrista-Sauleda J**, Fermyer-Miralda G, **Soier-Soler J**. Tuberculous pericarditis: Ten year experience with a prospective protocol for diagnosis and treatment. *J Am Coll Cardiol* 1988; 11:724-8.
10. Long R, Younes M, Patton N, Hershfield E. Tuberculous pericarditis: Long-term outcome in patients who received medical therapy alone. *Am Heart J* 1989; 117:1133-39.
11. Telenti M, Fdez J, Quiros B, Susano R, Torrico AM. Pericardite tuberculeuse: valeur diagnostique de l'adenosine deaminase. *Presse Med* 1991; 20:637-40.