

Farklı Isıl İşlem Görmüş Ni-Ti Aletlerin Kanal Yenileme İşleminde Kullanımında Kök Kanalında Kalan Dolgu Maddesi ve Apikalden Taşırdığı Debris Miktarının Karşılaştırılması: Bir *In Vitro* Çalışma

Effect of Different Heat Treated Ni-Ti Instruments on Remaining Root Canal Filling and Apical Debris Extrusion in Retreatment Procedures: An *In Vitro* Study

¹Merve YENİÇERİ ÖZATA^a, ²Seda FALAKALOĞLU^b, ³Gizem AKIN TARTUK^a

^aDicle Üniversitesi Diş Hekimliği Fakültesi, Endodonti ABD, Diyarbakır, TÜRKİYE

^bAfyonkarahisar Sağlık Bilimleri Üniversitesi Diş Hekimliği Fakültesi, Endodonti ABD, Afyonkarahisar, TÜRKİYE

ÖZET Amaç: Bu çalışmanın amacı, farklı NiTi eğe sistemleri [Scope RS® Retreatment GOLD (SRG), WaveOne Gold (WOG) ve ProTaper Gold (PTG)] kullanılarak kök kanal dolgu maddelerinin uzaklaştırılması sırasında apikalden taşan debris ve kök kanal duvarlarında kalan dolgu maddesi miktarını değerlendirmektir. **Gereç ve Yöntemler:** Kırk beş adet çekilmiş alt çene küçük azı dişin kök kanalları genişletilmiş ve tek kon tekniği kullanılarak gutta-perka ve AH Plus kanal patı ile doldurulmuştur. SRG, WOG ve PTG eğeleri ile kök dolgu materyalinin uzaklaştırılması için dişler rastgele 15'li 3 gruba ayrıldı. Uzaklaştırma işlemi sırasında apikalden taşan debris, önceden tartılmış Eppendorf tüplerinde toplandı ve elektronik bir terazi ile ölçüldü. Kök kanallarında kalan dolgu maddesi miktarı dijital analiz programı (Image J) kullanılarak değerlendirildi. Veriler tek yönlü ANOVA testi kullanılarak analiz edildi. **Bulgular:** WOG eğe sistemi, PTG eğe sistemine göre anlamlı derecede apikalden daha az debris taşıırken ($p=0,020$); SRG eğe sistemi ile diğer 2 eğe sistemi arasında anlamlı bir farklılık bulunmadı ($p=0,426$, $p=0,647$). Kalan dolgu maddesi miktarı açısından anlamlı bir farklılık bulunmadı ($p=0,308$). **Sonuç:** Tüm gruplar apikal foramenenden debris taşırdı. PTG eğe sistemi, WOG ve SRG eğe sistemlerine oranla daha yüksek seviyelerde apikal ekstrüzyona sebep oldu. Ayrıca kalan kanal dolgusu miktarı açısından gruplar arasında anlamlı bir fark bulunmadı.

ABSTRACT Objective: The purpose of this study was to evaluate the amount of debris extruded apically and residual filling material during the removal of root canal filling material using different NiTi file systems [Scope RS® Retreatment GOLD (SRG), WaveOne Gold (WOG) and ProTaper Gold (PTG)]. **Material and Methods:** Forty five extracted mandibular premolar teeth were prepared and filled with gutta-percha and AH Plus sealer using the single cone technique. The teeth were randomly divided into 3 groups of 15 for removal of the root filling material with SRG, WOG, and PTG files. Apically extruded debris during instrumentation was collected into preweighed Eppendorf tubes and was assessed with an electronic balance. Residual filling material in the root canals was assessed using digital analysis software (Image J). These data were analysed statistically using ANOVA and the Kruskal-Wallis H test. **Results:** WOG file system extruded significantly less debris than PTG file system from the apical foramen ($p=0,020$). There was no significant difference between the SRG file system and the other two file systems ($p=0,426$, $p=0,647$). There was no significant difference in the amount of remaining canal filling ($p=0,308$). **Conclusion:** All groups extruded debris from the apical foramen. The PTG file system caused higher levels of apical extrusion in proportion to the WOG and SRG file systems. In addition, there was no significant difference among groups in terms of the amount of remain canal filing.

Anahtar Kelimeler: Kök kanal tedavisi; yeniden tedavi; tedavi başarısızlığı

Keywords: Root canal therapy; retreatment; treatment failure

Son yıllarda kullanılan aletler ve tekniklerdeki gelişmeler, endodontik tedaviyi kolaylaştırmış olsa da klinisyenler çeşitli faktörlerin neden olduğu başarısızlıklarla karşılaşmakta ve yeniden tedavi gerekti-

ren vakalar ile ilgilenmek zorunda kalmaktadır.¹ Cerrahi olmayan kanal yenileme tedavisi kararı verildiğinde, uygun bir sonuç elde etmek için dolgu materyalinin kök kanal sisteminden uzaklaştırılması

Correspondence: Merve YENİÇERİ ÖZATA

Dicle Üniversitesi Diş Hekimliği Fakültesi, Endodonti ABD, Diyarbakır, TÜRKİYE/TURKIYE

E-mail: merveyeniceri05@hotmail.com



Peer review under responsibility of Türkiye Klinikleri Journal of Dental Sciences.

Received: 02 Mar 2021

Received in revised form: 25 Jun 2021

Accepted: 07 Jul 2021

Available online: 11 Aug 2021

2146-8966 / Copyright © 2022 by Türkiye Klinikleri. This is an open access article under the CC BY-NC-ND license (<http://creativecommons.org/licenses/by-nc-nd/4.0/>).

oldukça önemlidir.² Ancak bazı çalışmalar, kök kanal dolgusunun tamamen uzaklaştırılmasının neredeyse imkânsız olduğunu göstermiştir.^{3,4} Kök kanal sistemini doldurmak için birçok teknik ve malzeme kullanılmıştır, ancak güta-perka ile birlikte kök kanal patları hâlâ en yaygın kullanılan malzeme kombinasyonudur. Güta-perkayı uzaklaştırmak için paslanmaz çelik el eğeleri, nikel-titanyum (NiTi) döner aletler ve ultrasonik uçlar gibi çeşitli teknikler kullanılabilir.⁵

Yakın zamanda, güta-perkanın uzaklaştırılması için bir NiTi döner alet olan Scope RS® Retreatment GOLD (SRG) (ScopeEndo, Yozgat, Türkiye) sistemi geliştirilmiştir. Üretici tarafından verilen bilgiye göre ısıl işlem görmüş özel bir alaşımdan yapılmıştır. Sistem sırasıyla 16, 18 ve 22 mm uzunluğunda, D1 (30,09), D2 (25,08) ve D3 (20,07) uç çapı ve koniklik açısına sahip 3 eğeden oluşmaktadır. Bu aletler, değişken kesici kenarların yanı sıra üçgen bir enine kesit ve kesmeyen uçlara sahip olacak şekilde tasarlanmıştır ve devamlı rotasyon hareketiyle çalışmaktadır.⁶

SRG aynı üretici tarafından üretilen, yeni, resiprok hareket prensibine sahip tekli eğe sistemidir. 20,07, 25,07, 35,06 ve 45,05 uç çapı ve koniklik açısına sahip 4 egesi bulunmaktadır. Aletin tasarımı üçgen şeklindedir ve ısıl işlem görmüştür.^{6,7} WaveOne Gold (WOG) (Dentsply Sirona Endodontics, Ballaigues, İsviçre), merkezden uzak paralelkenar şekilli bir kesite ve gittikçe azalan konik tasarıma ve resiprok hareket prensibine sahip eğe sistemidir. Kanal duvarı ile kesici kenarlar arasında sadece 1 veya 2 temas noktası vardır. Bu tasarım, kesme verimliliği üzerindeki vidalama etkisini en aza indirir ve kanal içindeki debrisin daha iyi temizlenmesine olanak tanır.⁸ ProTaper Gold (PTG) (Dentsply Maillefer, Ballaigues, İsviçre) üretici firma tarafından "Gold-Wire" olarak isimlendirilen işlem görmüş alaşımdan üretilmiştir ve şekil hafızalı alaşımlar (CM-wire) ile benzer bazı özelliklere sahiptir.⁹ Bu eğe sistemi, üçgen bir enine kesite ve değişken bir aşamalı konikliğe sahip farklı bir tasarıma sahiptir.¹⁰

Kanal yenileme işlemi sırasında, kanal patı ve güta-perka kök kanalından periapikal dokulara taşabilir. Ayrıca özellikle kök kanalının apikal 1/3'ünde

kalan artık dolgu maddesi, ölü pulpa dokusu ve bakteriler bu tedavinin başarısızlığının ana nedeni olarak kabul edilir.¹¹ Bu durum göz önüne alındığında, kanal tedavisi yenileme prosedüründe eğe seçimi önem kazanmaktadır.¹²

Güncel literatürden sahip olduğumuz bilgiler ışığında, SRG sisteminin kanal yenileme işleminde kullanımında, apikalden taşan debris miktarı üzerindeki etkisini değerlendiren herhangi bir çalışma mevcut değildir. Bu *in vitro* çalışmanın amacı, kanal dolgu malzemesinin uzaklaştırılması sırasında SRG, WOG ve PTG sistemlerinin kullanımıyla ilişkili apikalden taşan debris miktarını karşılaştırmaktır. Ayrıca kök kanal duvarlarında kalan dolgu malzemesi miktarının da değerlendirilmesi amaçlanmaktadır. Çalışmanın 0 hipotezi, kanal yenileme işlemi sırasında, apikalden taşan debris miktarının ve kök kanal duvarında kalan dolgu malzemesi miktarının kullanılan eğe sistemi farklılığından etkilenmeyeceğidir.

GEREÇ VE YÖNTEMLER

Bu çalışma, Afyonkarahisar Sağlık Bilimleri Üniversitesi Etik Kurulu tarafından onaylanmış olup (no:2011-KAEK-2/2021/1), Helsinki Deklarasyonu Prensipleri'ne uygun olarak yapıldı.

ÖRNEK SEÇİMİ

Örnek sayısını belirlemek için benzer metodolojiye sahip bir çalışma örnek alınarak bir güç analizi ($\alpha=0,05$ ve $\beta=0,95$) yapıldı.¹² Çalışmada, periodontal, protetik ve ortodontik amaçla çekilmiş 45 adet insan alt çene küçük azı dişi kullanılmıştır. Kök yüzeyindeki yumuşak doku ve kalkülüs periodontal küretlerle mekanik olarak uzaklaştırılmıştır. Dişlerden meziodistal ve bukkolingual yönde radyografiler alınarak, kalsifikasyonu olan veya 1'den fazla kanalı olan dişler çalışmaya dâhil edilmemiş, kök oluşumu tamamlanmış, kanal tedavisi işlemi uygulanmamış, dişlerin eğrilik açısı 5°'den küçük olan dişler dâhil edilmiştir. Dişlerin çalışma boyları, 19 mm olacak şekilde su soğutması altında elmas bir frezle sabitlenmiş ve yüksek hızlı bir elmas frez ile giriş kavimleri hazırlanmıştır. Apikal çapları standardize edebilmek için köklere 2 kat tırnak cilası sürülerek, #15 K (VDW GmbH, Münih, Almanya) tipi eğe ile apeks-

ten 1 mm çıkmıştır. Bu şekilde 0,15 mm çapa sahip standart bir yuvarlak apikal açıklık elde edilmiştir.

Kök Kanalların Şekillendirilmesi ve Doldurulması

Tüm işlemler tek bir araştırmacı tarafından yapılmıştır. Çalışma boyu apeksin 1 mm gerisinde ölçülerek, kök kanalları Reciproc R25 (25.08) (VDW, Münih, Almanya) NiTi resiprokal eğeler kullanılarak şekillendirilmiştir. Kök kanallarının şekillendirilmesi, X-Smart Plus (Dentsply Maillefer, Ballaigues, İsviçre) endodontik motor kullanılarak, “RECIPROC ALL” programı ile yapılmıştır. Kök kanal genişletilmesi sırasında 10 mL’lik plastik enjektör 30 G yandan açılan IrriFlex (Produits Dentaires SA, İsviçre) irrigasyon iğnesiyle entegre edilerek çalışma boyundan 2 mm kısa olacak şekilde toplam 20 mL %2,5 sodyum hipoklorit (NaOCl) ile irrigasyon yapılmıştır. İrrigasyon sonrası kök kanalları uygun kâğıt konlar ile kurulanmış, 25,08 Reciproc güta-perka konlar ve AH Plus kanal patı (Dentsply De Trey, Konstanz, Almanya) ile birlikte tek kon tekniğiyle doldurulmuştur. Kök kanallarının dolumu alınan radyografiler ile kontrol edilmiştir. Dolum işlemi tamamlandıktan sonra korondan 1 mm dolgu malzemesi uzaklaştırılmış ve geçici dolgu malzemesi (Cavit; 3M ESPE, Seefeld, Almanya) ile kavite kapatılmıştır. Dişler 37°C’de %100 nemli ortamda 2 hafta kök kanal dolgu malzemelerinin gerekli sertliğe ulaşması amacıyla bekletilmiştir.

DENEY DÜZENEKLERİNİN HAZIRLANMASI

Tüm deney gruplarında apikalden taşan debris miktarının değerlendirilmesinde, daha önce Myers ve Montgomery tarafından oluşturulan deney düzeneği kullanıldı.¹³ Dişler Eppendorf tüplerine (Sigma-Aldrich, St. Louis, MO, ABD) cam macunu yardımıyla sabitlenirken, tüpler 10 mL’lik cam şişelerin plastik tıplarına açılan deliklere sabitlendi. İç ve dış hava basınçlarını eşitlemek amacıyla tüplerin her birine 27-G’lik bir enjektör iğnesi yerleştirildi (Resim 1). Klinik koşulları taklit etmek amacıyla kanal dolgusunun sökülmesi esnasında cam tüp etrafına alüminyum folyo yerleştirildi.

Kök Kanal Dolgularının Uzaklaştırılması İşlemleri

Bir web programı aracılığı ile (www.random.org) dişler rastgele 3 gruba (n=15) ayrılmıştır. Tüm eğe



RESİM 1: Debrisin toplanması için kurulan düzenek.

sistemleri üretici firmaların talimatları doğrultusunda X-Smart Plus (Dentsply Maillefer, Ballaigues, İsviçre) endodontik motor ile kullanılmıştır. Kök kanal dolguları SRG, WOG ve PTG NiTi eğe sistemleri kullanılarak uzaklaştırılmıştır.

Grup 1 (SRG): D1 (30,09), D2 (25,08) ve D3 (20,07) retreatment eğeleri 350 rpm’de ve 2,5 Ncm tork değerleri ayarlanarak D1 koronal 3’lü, D2 orta 3’lü ve D3’te çalışma boyuna ulaşarak kök kanal dolgu malzemesi uzaklaştırılmıştır. Apikal bölgenin genişletilmesi Scope RS W Gold (45,05) eğe “RECIPROC ALL” modunda kullanılarak tamamlanmıştır.

Grup 2 (WOG): “Medium” (35,06) eğe ile “WAVEONE ALL” modunda hafif bir baskı uygulanarak fırçalama hareketi ile çalışma boyuna ulaşılmıştır. Daha sonra “Large” (45,05) ile apikal bölgenin genişletilmesi tamamlanmıştır.

Grup 3 (PTG): F3 (30,09), F4 (40,06) ve F5 (50,05) “crown-down” tekniği ile kullanılmıştır. F3 ile çalışma boyunun koronal kısmına ulaşılmış, F4 ile de çalışma boyuna ilerlenmiştir. Eğeler 300 rpm ve 2,0 Ncm tork değerleri ayarlanarak kullanılmıştır. Son olarak F5 ile apikal bölgenin genişletilmesi tamamlanmıştır.

Bu işlemler sırasında herhangi bir çözücü kullanılmamıştır. Her 3 galalama hareketinden sonra, kanallar 30-G IrriFlex (Produits Dentaires SA, İsviçre) irrigasyon iğnesi ile toplamda 20 mL distile su kullanılarak yıkandı. İrrigasyon protokolünü standartlaştırmak için iğne bir cihaza (Mindray BeneFusion SP1, Shenzhen, Çin) takıldı, kanal içerisinde sıkıştırılmadan çalışma uzunluğundan 2 mm uzaklıkta yerleştirildi ve yukarı aşağı hareket ettirildi. Tüm

gruplarda, irrigasyon solüsyonunun akış hızı sabit ve 2,5 mL/dk olacak şekilde ayarlandı. Kanal dolgusu sökülmesi, çalışma boyunca ulaşıldığında ve kullanılan eğelerin yivlerinde artık dolgu maddesi gözlenmediğinde tamamlandı.

Taşan Debris Ağırlığının Belirlenmesi

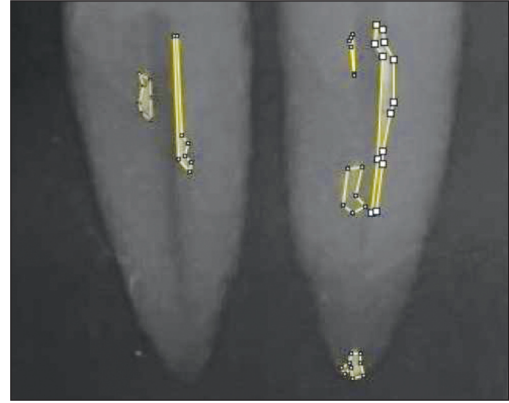
Enstrümantasyon öncesi boş Eppendorf tüplerinin ağırlıkları, 10^{-4} gr hassasiyetindeki elektronik hassas terazi (Denver Instrument, New York, ABD) ile ardışık 3 ölçüm yapılarak ortalamalarının alınmasıyla hesaplandı. Kanal dolgusunun uzaklaştırılma işleminden sonra, dişler düzenekten ayrıldı ve apikal kısımları 1 mL distile su ile yıkanarak tüm debrisin tüp içerisine alınması sağlandı. Kuru debris ağırlığının ölçülebilmesi için örnekler 70°C 'de 5 gün süreyle etüvde bekletildi. Eppendorf tüpleri için 3 ölçüm alındı ve ortalama değerler hesaplandı. Apikalden taşan debris ağırlığı, debris içeren Eppendorf tüplerin ağırlığından, boş Eppendorf tüplerin ağırlığının çıkarılmasıyla hesaplandı. Tüm şekillendirme prosedürü, 2 yıl deneyimli olan endodontist tarafından gerçekleştirildi. İkinci bir operatör ise hassas terazi ölçümlerini gerçekleştirdi.

Kalan Dolgu Maddesi Miktarının Ölçülmesi

Her bir örnek, su soğutması altında elmas bir disk ile uzun eksenleri boyunca oluk oluşturularak keski yardımıyla bukkolingual yönde 2'ye bölündü. Dişlerin periapikal radyografileri alınarak kök kanalının içerisinde kalan dolgu malzemesi miktarı değerlendirildi. Fosfor plak ve X ışını kaynağı arası mesafe, kalibrasyon sağlanabilmesi amacıyla 10 cm olacak şekilde sabitlendi. Tüm dijital radyografik görüntülerde, kanal duvarlarında kalan dolgu malzemesinin kapladığı alan Image J 1,38x (Ulusal Sağlık Enstitüleri, Bethesda, Maryland, ABD) görüntü analiz programı yardımıyla mm^2 cinsinden ölçüldü (Resim 2). Her 2 diş yarısından elde edilen değerlerin ortalamaları alındı. Ölçümlerde güta-perka ve kanal patı arasında herhangi bir ayırım yapılmadı.

İSTATİSTİKSEL ANALİZ

Grup başına düşen örnek sayısı dikkate alınarak verilerin normalliği Shapiro-Wilk testi ile değerlendirildi. Taşan debris miktarı üzerine ege sistemleri karşılaştırılırken, verilerin normal dağılım gösterme-



RESİM 2: Image J programında kalan dolgu maddesi alanlarının belirlenmesi.

mesi nedeniyle Kruskal-Wallis H testi, kalan dolgu maddesi miktarı karşılaştırılmasında verilerin normal dağılım göstermesi nedeniyle ANOVA kullanıldı. Ayrıca taşan dolgu maddesi miktarı ile kök kanallarında kalan dolgu maddesi miktarı arasında bir ilişkinin varlığı Pearson korelasyon ile incelendi. Tüm analizler, SPSS 20 (IBM, Chicago, IL, ABD) paket programında yapıldı. İstatistiksel anlamlılık seviyesi $\alpha=0,05$ olarak belirlendi.

BULGULAR

Tanımlayıcı istatistikler, taşan debris miktarları ve kalan dolgu maddesi miktarları için Tablo 1 ve Tablo 2'de sunulmuştur. WOG ege grubu, PTG ege gru-

TABLO 1: Taşan debris miktarının ortalama, minimum ve maksimum değerleri (gram cinsinden).

	Ortanca (minimum-maksimum)	H	p değeri
WOG	0,0010 (0,0003-0,0026) ^A		
SRG	0,0018 (0,0003-0,0039) ^{AB}	7,343	0,025*
PTG	0,0019 (0,0007-0,0069) ^B		

*Kruskal-Wallis H test; A-B: Aynı harfe sahip gruplar arasında fark yoktur; WOG: WaveOne Gold; SRG: Scope RS® Retreatment Gold; PTG: ProTaper Gold.

TABLO 2: Kalan dolgu maddesi miktarının ortalama ve standart sapma değerleri (mm^2 cinsinden).

	Ortalama \pm SS	p değeri
WOG	2,07 \pm 1,17	
SRG	1,70 \pm 1,17	0,308*
PTG	1,42 \pm 1,07	

*ANOVA; SS: Standart sapma; WOG: WaveOne Gold; SRG: Scope RS® Retreatment Gold; PTG: ProTaper Gold.

buna göre anlamlı derecede apikalden daha az debris taşımıştır ($p=0,020$). Sayısal değerler açısından taşan debris miktarı sıralaması PTG>SRG>WOG şeklinde olsa da SRG eğe sistemi ile diğer 2 eğe sistemi arasında istatistiksel açıdan anlamlı bir farklılık bulunmadı ($p=0,426$, $p=0,647$). Tüm eğe gruplarında kök kanallarında benzer miktarlarda dolgu maddesi kaldı ($p=0,308$). Kalan dolgu maddesi ile taşan debris miktarı arasında anlamlı bir korelasyon bulunmadı ($p=0,496$).

TARTIŞMA

Kök kanal tedavisi sırasında apikalden taşan debris ve solüsyon, ağrı ve şişme gibi postoperatif rahatsızlığa yol açabilecek faktörlerden birisidir.¹⁴ Tüm kök kanal genişletme teknikleri apikalden debris taşmasına neden olmaktadır.¹⁵ Bununla birlikte, tekrarlanan tedavi durumlarında kök kanal sisteminden gutaperka ve kanal patı gibi kök kanal dolgu malzemelerinin de apikalden taşması göz önünde bulundurulmalıdır.¹² Literatürde, kök kanal dolgu malzemesinin uzaklaştırılması sırasında oluşan apikalden taşan debris ağırlığını değerlendiren çalışmalar mevcuttur.¹⁶⁻¹⁸ Fakat SRG sisteminin kullanımı sırasında apikalden taşan debris ve solüsyon miktarını değerlendiren çalışma yoktur. Bu çalışmada, SRG, WOG ve PTG NiTi eğe sistemleri ile kök kanal dolgu materyalinin uzaklaştırılması sırasında apikalden taşan debris miktarının değerlendirilmesi amaçlanmıştır.

Mikro bilgisayarlı tomografi, konik ışınli bilgisayarlı tomografi, operasyon mikroskopları ve periapikal radyografiler, kök kanallarında kalan dolgu incelenmesinde kullanılan görüntüleme teknikleridir.¹⁹ Bu çalışmada, kalan dolgu maddesi miktarını değerlendirmek için ilk aşamada x8 büyütme ile stereomikroskop altında her diş yarısının görüntüleri alınmıştır. Ancak AH Plus kanal patını dijital analiz programında dentin renginden ayırt etmek zor olduğundan, ölçümlerde yanılmamak için kök kanal duvarlarında kalan dolgu malzemesi miktarı, kalan madde miktarı değerlendirilmesi konusunda 3 boyutlu görüntüleme sistemlerinden daha az başarılı olmayan dijital periapikal radyografiler üzerinden dijital analiz programı ile ölçülmüştür.¹⁹ Kalan dolgu maddesi miktarı üzerine periapikal radyografi alı-

narak yapılan bazı çalışmalarda, mezioyokkal ve bukkolingual yönlerden alınan radyografilerde ölçümler yapılmış ve ortalama değerleri alınmıştır.^{4,20} Bu çalışmada dişlerin uzun eksen boyunca 2'ye bölünmesiyle 3 boyutlu yapının 2 boyutlu olarak görüntülenmesi sonucunda oluşan süperpozisyon engellenmeye çalışılmıştır.

Literatürde yapılan diğer çalışmalarda olduğu gibi bu çalışmada da NaOCI'nin kristalleşme özelliği göz önünde bulundurularak, taşan debris miktarına etkisini önlemek için irrigasyon işlemi sırasında distile su kullanılmıştır.¹⁵ Ayrıca çalışmamızda, organik/inorganik ve kimyasal çözücü etkinliği olan herhangi bir ajan kullanılmamasıyla eğerlerin mekanik şekillendirme etkinliği karşılaştırılmıştır. Kanal yenileme işlemi için üretilmiş eğerler ile diğer döner eğerlerin karşılaştırıldığı ve kanal duvarlarında kalan dolgu maddesi miktarı açısından gruplar arasında anlamlı bir fark bulunmayan başka çalışmalar da mevcuttur.^{4,17} Mevcut literatürle benzer şekilde, test edilen eğerlerden hiçbirinde kanal dolgu maddesi tamamen uzaklaştırılamamıştır.^{3-5,20} Böylece kalan dolgu madde miktarı için kurulan hipotez kabul edilmiş oldu.

Çalışmamızda kök kanalları Reciproc R25 egesi ile genişletilerek tek kon tekniği ile doldurulmuştur. Alt premolar dişlerde kanal morfolojisi nedeniyle daha büyük eğerlerle preparasyon gerekebilmektedir. Kanal içi gutaperka miktarını değerlendiren bazı çalışmalarda lateral kompaksiyon ve tek kon tekniği arasında anlamlı bir fark bulunmamıştır.²¹ Türker ve ark., tek kon ve lateral kompaksiyon dolgu teknikleri ile doldurulmuş alt çene premolar dişleri, çözücü kullanarak ve kullanmadan retreatment işlemine tabi tuttıkları alt gruplara ayırmış ve taşan debris miktarını ölçmeyi amaçlamıştır. Çözücü kullanılmayan gruplarda retreatment sonrası taşan debris miktarı açısından anlamlı bir fark bulunmamıştır.²² Ancak lateral kompaksiyon tekniğinin kanal içinde bulunan kanal patı miktarını anlamlı derecede arttırdığını belirten araştırmacılar da vardır.²³ Buna istinaden çalışmamızda, kanal içindeki pat miktarının artması taşan debris miktarını etkileyebilir. Genişletme ve dolgu tekniği, bu *in vitro* çalışmanın sınırlamalarındandır.

Tüm şekillendirme işlemlerinde, apikal bölgenin şekli, enstrümantasyon tekniği, irrigasyon iğnesinin

uzunluğu, iğnenin ucunun apikale olan yakınlığı ve solüsyonu uygulama hızı gibi birçok faktör apikalden taşan debris ve solüsyon miktarında etkili olabilir.²⁴ Bu çalışmada, apikal foramen genişliği ve çalışma boyu standardizasyonu yapılmış, ayrıca klasik dental iğne kullanımında ortaya çıkan solüsyon taşmasını azaltmak için yandan delikli endodontik irrigasyon iğneleri kullanılmış ve irrigasyon protokolünü standardize etmek için solüsyon akış hızı bir cihaz ile sabitlenmiştir. Diğer çalışmalara benzer şekilde, bu çalışmada 30 G IrriFlex (Produits Dentaires SA, İsviçre) irrigasyon iğnesi şırınga pompasına entegre edilmiş ve akış hızı 2,5 mL/dk şeklinde ayarlanmıştır.^{25,26}

Marques da Silva ve ark., retreatment eğelerini final şekillendirme açısından değerlendirdikleri çalışmalarında, ek şekillendirme yapılmasının apikalde kalan dolgu maddesi miktarını azaltmak için etkili olduğunu göstermiştir.²⁷ Bu nedenle çalışmamızda, SRG eğeleri sonrası, Scope RS® W GOLD eğesi kullanılmıştır. Literatürde farklı metodolojilere sahip geniş apikal şekillendirmenin yapıldığı birçok çalışmada final eğelerin çapları eşitlenmeye çalışılmıştır.^{4,28,29} Çalışmamızda kullanılan WOG ve SRG sistemlerinin final şekillendirme eğelerinin apikal çapı 0,45 mm iken, daha karşılaştırılabilir olması için PTG eğesinin 0,50 mm apikal çapa sahip eğesi kullanılmıştır. Bu durum PTG grubunda, apikalden taşan debris miktarının artmış olmasına etki etmiş olabilir.

Kök kanal aletlerinin tasarım ve kinematik özelliklerinin değiştirilmesiyle apikalden taşan debris miktarının azaltılabileceğini gösteren çalışmalar vardır.^{12,30} PTG ve SRG eğelerinin, rotasyon hareket kinematiğine sahip olduğu göz önünde bulundurulduğunda, WOG ve SCOPE RS® W GOLD eğelerinin de dâhil edilmesiyle resiprokasyon hareket kinematiğine sahip eğeler de bu çalışmada yer almış oldu. Ayrıca resiprokasyon hareketinin, koronapikal yönde dengeli kuvvet tekniğini taklit ettiği düşünüldüğünde çalışmamızda dengeli kuvvet ve "crown-down" tekniği de karşılaştırılmış oldu.³¹ Kök kanallarının yenileme işleminde resiprokasyon hareketinin rotasyon hareketine göre daha az debris taşırdığını bildiren çalışmalar mevcuttur.^{16,32}

SRG eğe sistemi, PTG eğe sistemine göre istatistiksel açıdan anlamlı olmasa da daha az debris taşırmıştır. Bu çalışmanın yazarlarına göre bunun

nedeni, final genişletmenin resiprokasyon hareketi yapan Scope RS W Gold eğesi ile yapılması olabilir. WOG eğe sistemi, PTG eğe sistemine göre anlamlı derecede apikalden daha az debris taşırmış ve böylece resiprokasyon hareketi apikalden taşan debris miktarını azaltma açısından bir adım öne çıkmıştır. Bunun nedeni, resiprokasyon kinematiğinin dengeli kuvvet tekniğini taklit etmesi olabilir. Literatürde bu tekniğin daha az debris taşırdığını rapor eden çalışmalar bulunmaktadır.^{31,33} Ayrıca WOG eğesinin tasarımında, paralelkenar enine kesitine ve azalan konisitesine ilaveten, kesici kenarlarının 1 veya 2 temas alanına sahip olması ve eğe üzerinde bulunan ek radyal alan, debrisin kök kanallarından temizlenebilmesi için bir boşluk hacmi oluşturmuş ve taşan debris miktarı bu sayede de azalmış olabilir.³⁴

Periapikal dokuların varlığı ve bu dokudaki değişiklikler (örneğin lezyonlar, periapikal granülomlar veya kistler), klinik koşullar altında apikalden taşan debris ve solüsyon miktarını etkileyebilir.³⁵ Bu çalışmada boş tüp modeli kullanılması ve periapikal basıncın taklit edilememesi, *in vivo* koşullara kıyasla apikalden taşan debris miktarını arttırmış olabilir. Bu durum çalışmanın sınırlamalarından biridir. Çekilmiş dişler üzerinde yapılan *in vitro* çalışmalarda, dentinin mikrosertlik farklılığından dolayı gerçek diş kullanımının çalışma sonucunu etkileyebileceği düşünülmektedir.¹⁵

SONUÇ

Bu çalışmada kullanılan tüm eğe sistemleri, apikalden debris taşmasına sebep olmuştur. WOG sistemi, PTG eğe sisteminden ve WOG eğesinin bir alternatifi olarak piyasaya sürülen SRG eğe sistemlerinden daha az debris taşırmıştır. Bununla birlikte, mevcut çalışmanın sınırlamaları göz önünde bulundurularak, tamamen uzaklaştırma mümkün olmasa da 3 eğe sistemi de kök kanal dolgu materyali uzaklaştırmada oldukça etkili bulunmuştur. Bu çalışmanın yazarlarının çıkarımlarına göre SRG retreatment sistemi, kanal tedavisi yenileme işlemi için uygulanabilir bir alternatif eğe sistemidir.

Finansal Kaynak

Bu çalışma sırasında, yapılan araştırma konusu ile ilgili doğrudan bağlantısı bulunan herhangi bir ilaç firmasından, tıbbi alet,

gereç ve malzeme sağlayan ve/veya üreten bir firma veya herhangi bir ticari firmadan, çalışmanın değerlendirme sürecinde, çalışma ile ilgili verilecek kararı olumsuz etkileyebilecek maddi ve/veya manevi herhangi bir destek alınmamıştır.

Çıkar Çatışması

Bu çalışma ile ilgili olarak yazarların ve/veya aile bireylerinin çıkar çatışması potansiyeli olabilecek bilimsel ve tıbbi komite üyeliği veya üyeleri ile ilişkisi, danışmanlık, bilirkişilik, herhangi bir firmada çalışma durumu, hissedarlık ve benzer durumları yoktur.

Yazar Katkıları

Fikir/Kavram: Merve Yeniçeri Özata, Seda Falakaloğlu; **Tasarım:** Merve Yeniçeri Özata; **Denetleme/Danışmanlık:** Merve Yeniçeri Özata; **Veri Toplama ve/veya İşleme:** Merve Yeniçeri Özata, Gizem Akın Tartuk; **Analiz ve/veya Yorum:** Merve Yeniçeri Özata, Gizem Akın Tartuk; **Kaynak Taraması:** Seda Falakaloğlu; **Makalenin Yazımı:** Merve Yeniçeri Özata, Seda Falakaloğlu; **Eleştirel İnceleme:** Merve Yeniçeri Özata, Gizem Akın Tartuk, Seda Falakaloğlu; **Kaynaklar ve Fon Sağlama:** Seda Falakaloğlu, Gizem Akın Tartuk.

KAYNAKLAR

- Wong R. Conventional endodontic failure and retreatment. Dent Clin North Am. 2004;48(1):265-89. [Crossref] [PubMed]
- Mounce R. Endodontic retreatment possibilities: evaluation, limitations, and considerations. Compend Contin Educ Dent. 2004;25(5):364-8. [PubMed]
- Hammad M, Qualtrough A, Silikas N. Three-dimensional evaluation of effectiveness of hand and rotary instrumentation for retreatment of canals filled with different materials. J Endod. 2008;34(11):1370-3. [Crossref] [PubMed]
- Gergi R, Sabbagh C. Effectiveness of two nickel-titanium rotary instruments and a hand file for removing gutta-percha in severely curved root canals during retreatment: an ex vivo study. Int Endod J. 2007;40(7):532-7. [Crossref] [PubMed]
- Duncan HF, Chong BS. Removal of root filling materials. Endod Topics. 2008;19(1):33-57. [Crossref]
- Scope Endodontic System [Internet]. [Erişim tarihi: 01.03.2021]. SCOPE RS® Retreatment. Erişim linki: [Link]
- Orhan EO, Ertuğrul İF, Tosun S. Monotonic torsional resistance and fatigue resistance of novel SCOPE RS instruments. Microsc Res Tech. 2021;84(1):62-70. [Crossref] [PubMed]
- Bürklein S, Flüch S, Schäfer E. Shaping ability of reciprocating single-file systems in severely curved canals: WaveOne and reciproc versus WaveOne Gold and reciproc blue. Odontology. 2019;107(1):96-102. [Crossref] [PubMed]
- Kwak SW, Lee CJ, Kim SK, Kim HC, Ha JH. Comparison of screw-in forces during movement of endodontic files with different geometries, alloys, and kinetics. Materials (Basel). 2019;12(9):1506. [Crossref] [PubMed] [PMC]
- Gagliardi J, Versiani MA, de Sousa-Neto MD, Plazas-Garzon A, Basrani B. Evaluation of the shaping characteristics of ProTaper Gold, ProTaper NEXT, and ProTaper Universal in curved canals. J Endod. 2015;41(10):1718-24. [Crossref] [PubMed]
- Siqueira JF Jr, Rôças IN, Ricucci D, Hülsmann M. Causes and management of post-treatment apical periodontitis. Br Dent J. 2014;216(6):305-12. [Crossref] [PubMed]
- Huang X, Ling J, Wei X, Gu L. Quantitative evaluation of debris extruded apically by using ProTaper Universal Tulsa rotary system in endodontic retreatment. J Endod. 2007;33(9):1102-5. [Crossref] [PubMed]
- Myers GL, Montgomery S. A comparison of weights of debris extruded apically by conventional filing and Canal Master techniques. J Endod. 1991;17(6):275-9. [Crossref] [PubMed]
- Seltzer S, Naidorf IJ. Flare-ups in endodontics: I. Etiological factors. J Endod. 1985;11(11):472-8. [Crossref] [PubMed]
- Tanalp J, Güngör T. Apical extrusion of debris: a literature review of an inherent occurrence during root canal treatment. Int Endod J. 2014;47(3):211-21. [Crossref] [PubMed]
- Dincer AN, Er O, Canakci BC. Evaluation of apically extruded debris during root canal retreatment with several NiTi systems. Int Endod J. 2015;48(12):1194-8. [Crossref] [PubMed]
- Kaşıkçı Bilgi I, Köşeler I, Güneri P, Hülsmann M, Çalışkan MK. Efficiency and apical extrusion of debris: a comparative ex vivo study of four retreatment techniques in severely curved root canals. Int Endod J. 2017;50(9):910-8. [Crossref] [PubMed]
- Yılmaz K, Özyürek T. Apically extruded debris after retreatment procedure with reciproc, ProTaper next, and twisted file adaptive instruments. J Endod. 2017;43(4):648-51. [Crossref] [PubMed]
- Baxter S, Schöler C, Dullin C, Hülsmann M. Sensitivity of conventional radiographs and cone-beam computed tomography in detecting the remaining root-canal filling material. J Oral Sci. 2020;62(3):271-4. [Crossref] [PubMed]
- Abramovitz I, Relles-Bonar S, Baransi B, Kfir A. The effectiveness of a self-adjusting file to remove residual gutta-percha after retreatment with rotary files. Int Endod J. 2012;45(4):386-92. [Crossref] [PubMed]
- Romania C, Beltes P, Boutsiousis C, Dandakis C. Ex-vivo area-metric analysis of root canal obturation using gutta-percha cones of different taper. Int Endod J. 2009;42(6):491-8. [Crossref] [PubMed]
- Türker SA, Uzunoğlu E, Sağlam BC. Evaluation of the amount of apically extruded debris during retreatment of root canals filled by different obturation techniques. Niger J Clin Pract. 2015;18(6):802-6. [Crossref] [PubMed]
- Schäfer E, Nelius B, Bürklein S. A comparative evaluation of gutta-percha filled areas in curved root canals obturated with different techniques. Clin Oral Investig. 2012;16(1):225-30. [Crossref] [PubMed]
- van der Sluis LW, Gambarini G, Wu MK, Wesselink PR. The influence of volume, type of irrigant and flushing method on removing artificially placed dentine debris from the apical root canal during passive ultrasonic irrigation. Int Endod J. 2006;39(6):472-6. [Crossref] [PubMed]
- Toyoğlu M, Altunbaş D. Influence of different kinematics on apical extrusion of irrigant and debris during canal preparation using K3XF instruments. J Endod. 2017;43(9):1565-8. [Crossref] [PubMed]
- Capar ID, Arslan H, Akçay M, Ertas H. An in vitro comparison of apically extruded debris and instrumentation times with ProTaper universal, ProTaper next, twisted file adaptive, and HyFlex instruments. J Endod. 2014;40(10):1638-41. [Crossref] [PubMed]

27. Marques da Silva B, Baratto-Filho F, Leonardi DP, Henrique Borges A, Volpato L, Branco Barletta F. Effectiveness of ProTaper, D-RaCe, and Mtwo retreatment files with and without supplementary instruments in the removal of root canal filling material. *Int Endod J*. 2012;45(10):927-32. [[Crossref](#)] [[PubMed](#)]
28. Brunson M, Heilborn C, Johnson DJ, Cohenca N. Effect of apical preparation size and preparation taper on irrigant volume delivered by using negative pressure irrigation system. *J Endod*. 2010;36(4):721-4. [[Crossref](#)] [[PubMed](#)]
29. ElAyouti A, Kiefner P, Hecker H, Chu A, Löst C, Weiger R. Homogeneity and adaptation of endodontic fillings in root canals with enlarged apical preparation. *Oral Surg Oral Med Oral Pathol Oral Radiol Endod*. 2009;108(3):e141-6. [[Crossref](#)] [[PubMed](#)]
30. Tanalp J, Kaptan F, Sert S, Kayahan B, Bayırlı G. Quantitative evaluation of the amount of apically extruded debris using 3 different rotary instrumentation systems. *Oral Surg Oral Med Oral Pathol Oral Radiol Endod*. 2006;101(2):250-7. [[Crossref](#)] [[PubMed](#)]
31. De-Deus G, Neves A, Silva EJ, Mendonça TA, Lourenço C, Calixto C, et al. Apically extruded dentin debris by reciprocating single-file and multi-file rotary system. *Clin Oral Investig*. 2015;19(2):357-61. [[Crossref](#)] [[PubMed](#)]
32. Silva EJ, Sâ L, Belladonna FG, Neves AA, Accorsi-Mendonça T, Vieira VT, et al. Reciprocating versus rotary systems for root filling removal: assessment of the apically extruded material. *J Endod*. 2014;40(12):2077-80. [[Crossref](#)] [[PubMed](#)]
33. Koçak S, Koçak MM, Sağlam BC, Türker SA, Sağsen B, Er Ö. Apical extrusion of debris using self-adjusting file, reciprocating single-file, and 2 rotary instrumentation systems. *J Endod*. 2013;39(10):1278-80. [[Crossref](#)] [[PubMed](#)]
34. Webber J. Shaping canals with confidence: WaveOne GOLD single-file reciprocating system. *International Dentistry - African Edition*. 2015;6(3):6-17. [[Link](#)]
35. Altundasar E, Nagas E, Uyanık O, Serper A. Debris and irrigant extrusion potential of 2 rotary systems and irrigation needles. *Oral Surg Oral Med Oral Pathol Oral Radiol Endod*. 2011;112(4):e31-5. [[Crossref](#)] [[PubMed](#)]