

Üst Solunum Yolu Enfeksiyonu Sonrasında Gelişen Ani Bilinç Kaybı ve ADEM Sendromu

Sudden Unconsciousness and ADEM Syndrome Following Upper Respiratory Tract Infection: Case Report

Dr. Tülin AKARSU^a

^aYoğun Bakım Servisi,
Özel Bahat Hospital, İstanbul

Geliş Tarihi/Received: 23.12.2008
Kabul Tarihi/Accepted: 04.05.2009

Yazışma Adresi/Correspondence:
Dr. Tülin AKARSU
Özel Bahat Hospital,
Yoğun Bakım Servisi, İstanbul
TÜRKİYE/TURKEY
akarsu.dr@gmail.com

ÖZET Akut dissemine ensefalomyelit (ADEM), klasik olarak immunizasyon ya da aşılama (aşılama sonrası ensefalomyelit) veya sistemik viral enfeksiyon (paraenfeksiyöz ensefalomyelit) ile ilişkili olan monofazik bir sendrom olarak tanımlanır. ADEM santral sinir sisteminin immünolojik kökenli inflamatuvar demiyelinizan bir hastalığıdır. Patolojik bulgular perivasküler inflamasyon, ödem ve santral nöral sistem içinde demiyelinasyondur. Yüksek prevalansla prepubertal erkek çocuklarda görülür. Bu makalede 1.5 yaşında erkek olguda nonspesifik üst solunum yolu enfeksiyonunu takiben gelişen, nadir görülen ADEM sendromu sunulmuştur. Tanı klinik, laboratuvar ve magnetik rezonans görüntüleme bulguları ile konulmuş olup, intravenöz steroid tedavisinden sonra hastada belirgin bir iyileşme görülmüştür. Bu olgu santral sinir sisteminin nadir görülen ve kolayca tedavi edilebilir bir hastalığı olması nedeni ile sunulmuştur.

Anahtar Kelimeler: Akut dissemine ensefalomyelit; solunum yolu enfeksiyonu

ABSTRACT Acute disseminated encephalomyelitis (ADEM) is classically described as a uniphase syndrome occurring in association with an immunization or vaccination (postvaccination encephalomyelitis) or systemic viral infection (parainfectious encephalomyelitis). Pathologically, there is perivascular inflammation, edema, and demyelination within the CNS. Highest prevalence is seen in prepubertal boys. We report an unusual case of a 1.5 year old male patient with ADEM following non-specific upper respiratory tract infection. The diagnosis was made according to some laboratory and magnetic rezonans imajination findings and clinical follow up. The patient recovered dramatically after treatment with intravenous corticosteroids. This case reveals an importance because it is a rare central nervous system disease which can be threatened easily.

Key Words: Encephalomyelitis, acute disseminated; respiratory tract infection

Türkiye Klinikleri J Pediatr 2010;19(3):234-8

Akut dissemine ensefalomyelit (ADEM), nonvaskülitik inflamatuvar demiyelinizan immünolojik kökenli olduğu düşünülen santral sinir sisteminin genellikle monofazik bir hastalığıdır.¹ Birçok olguda nörolojik sendrom bir enfeksiyöz olaydan birkaç gün veya hafta sonra ortaya çıkar. Viral enfeksiyonlar başta olmak üzere viral veya bakteriyel antijenlere karşı selüler ve/veya humoral immün yanıtın, immün aracılı demiyelinizasyona neden olan miyelin antijenleri ile çapraz reaksiyona girdiği düşünülür. Ya da, nonspesifik üst solunum yolu veya gastrointestinal enfeksiyon veya aşılama takibi edilebilir (postimmunizasyon ensefalomyeliti).²⁻⁵

Bu yazıda 1.5 yaşında yüksek ateş sonrası gelişen fasyal paralizi, ani bilinç kaybını takiben ADEM tanısı konan bir olgu tartışılacaktır.

OLGU SUNUMU

Özgeçmişinde herhangi bir özellik olmayan, 1.5 yaşında, 10.5 kg ağırlığında erkek çocuk hasta, öksürük ve ateş yüksekliği (38.4 °C) sebebi ile acil çocuk polikliniğine başvurdu. Fizik muayene ve laboratuvar bulgularında özellik saptanmayan olgu, gözlem ünitesinde izlenmeye başlandı. Ateş yüksekliğinin 37.3 °C'ye gerilemesi üzerine oral antibiyotik tedavisi ile taburcu edildi. Tedavisinin 5. gününde ateşinin aniden yükselmesi üzerine yeniden acil çocuk polikliniğine başvuran olgunun yapılan fizik muayenesinde; fareks hiperemik, akciğer solunum sesleri kabalaşmış, ateş 39°C olarak saptandı, yapılan tetkiklerinde hemoglobün seviyesi 10.4 g/dL; lökosit sayısı 18.5×10^9 hücre/L (%66.4 nötrofil, %23.9 lenfosit, %9.7 monosit) trombosit sayısı 342×10^9 hücre/L, C-reaktif protein 26.2 mg/L, ESR 20 mm/saat, serum glukoz 98 mg/dL olarak tespit edildi. Karaciğer fonksiyon testleri, üre, kreatinin, serum elektrolitleri, akciğer grafisi ve EKG normal olarak değerlendirildi.

Hasta, çocuk hastalıkları servisine yatırılarak ikili antibiyoterapi (Klaritromisin ve seftriakson) baslandı. Ateş gerileyen olgunun servis izleniminin 4.gününde ani oral alımının azalması, verilen gıdanın ağız ve burundan çıkması şikayetleri ile eş zamanlı fasyal paralizi, bilateral görme kaybı, sağ bacakta hipertoniye + tremor, nistagmus ve tonik klonik konvulsiyonu saptandı. Glasgow koma skalası (GKS) E1 M4 V1 idi. Hasta, çocuk hastalıkları servisinden (Mekanik ventilatör gereksinimi olan ve çocuk yoğun bakım ünitelerinde yer bulunamayan olgu SGK anlaşması nedeniyle) genel yoğun bakım ünitesine alındı.

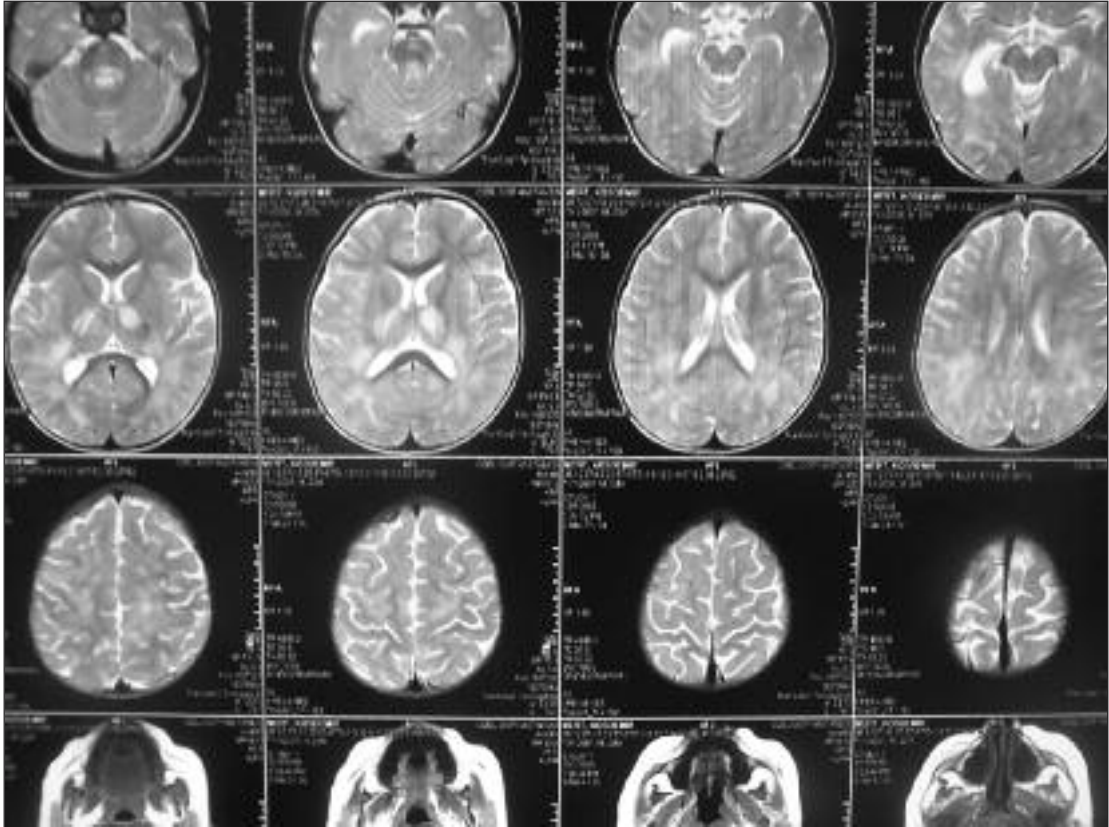
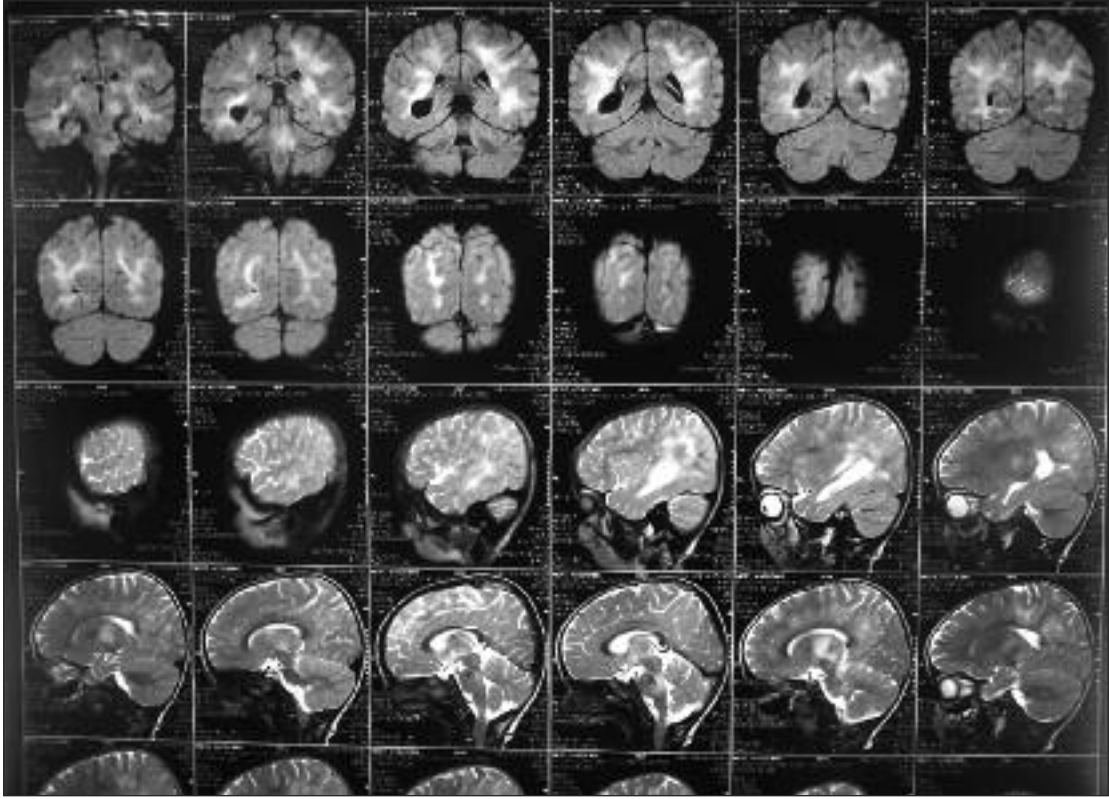
Genel yoğun bakım ünitesinde bilinci kapalı (GKS:6) olan olgunun ense sertliği yoktu. Göz dibi normaldi. Pupiller middilate, ışık refleksleri zayıf olarak alındı, yineleyici tonik klonik konvulsiyonları saptandı, diazepam ve ardından uygulanan fenitoin yüklemesine rağmen devam eden nöbetler %0.2 konsantrasyonda 1.5-3 mg/kg/saat tiyopental infüzyonu ile kısa sürede kontrol altına alındı. Ol-

gunun kan gazları pH: 7.34-7.47, PaO₂: 65-140 mm Hg, PaCO₂: 34-47 mm Hg, HCO₃: 21-28 mEq/L, SaO₂: %92-100 olarak seyretti. GKS'si düşük olan ancak radyolojik incelenmesi planlanan olgu için entübasyon koşulları hazırlandı, ancak solunumunun yeterli olması ve oral alımının kesilip TPN başlanması nedeniyle maske O₂ ile takibine devam edildi.

Ensefalit ön tanısı konan hastanın tedavisine antiviral terapi ilave edildi. Yapılan tetkiklerinde hemoglobin 9.2 g/dL, lökosit 12.9×10^9 hücre/L (%32.4% nötrofil, %54 lenfosit, %13.6 monosit,) trombosit sayısı, 432×10^9 hücre/L, C-reaktif protein 13.95 mg/L, ESR 31 mm/saat, kan elektrolit düzeyleri, KCFT ve akciğer grafisi normal olarak bulundu. Yapılan lumbal ponksiyonda BOS basıncı normal, berrak görünümde, Kan Şekeri/BOS Şekeri; 97/64 mg/dL, protein 23 mg/dl, lökosit $55/\text{mm}^3$ idi. BOS'un giemsa ile boyalı preparatının değerlendirilmesinde %69 lenfosit sayılırken gram değerlendirmede mikroorganizma saptanmadı. Olgunun immunfiksasyon yöntemi ile incelenen BOS tetkikinde Oligoklonal (OK) IgG bantı gözlenmedi. Eşzamanlı alınan hastanın serumunda ve beyin omurilik sıvısında Elisa yöntemi ile Herpes Simplex virüs tip I (HSV) IgM, IgG ve Varicella Zoster Virüs (VZV) IgM, IgG incelendi ve negatif olarak saptandı. Hastanın idrar, kan, boğaz ve BOS kültürlerinde üreme olmadı.

İzleminin 6.saatinde klinik olarak konvülsiyon gözlenmeyen olgunun tiyopentali kesildi. İdame antikonvulzan ile tedavisine devam edildi. Kranial tomografisinde bir özellik saptanmadı. Bunun üzerine kranial MRG çekildi. Kranial MRG'da supratentorial bölgede bifrontoparietal alanda kortikal subkortikal derin ve yüzeysel ak cevherde sentrum semiovale ve korona radiatada, bazal ganglionlarda mezensefalonda ve ponsta yama tarzında T1 hipointens, T2-Flair hiperintens patolojik sinyal değişiklikleri, nöroradyolojik patolojinin akut dönem ADEM ile uyumlu olabileceği bildirildi (Resim1, 2).

Olguya klinik ve radyolojik olarak ADEM tanısı konularak, ilk 3 gün 30 mg/kg/gün, sonraki 4 gün 20 mg/kg/gün intravenöz metilprednizolon verildi. Ardından doz azaltılarak tedavisine 6 hafta



RESİM 1, 2: Tipik periventriküler beyaz madde lezyonları, Tipik olarak mesensefalon ve ponsu da içine almış geniş alana yayılmış globuler lezyonların derin (üste) ve yüzeysel beyaz maddeyi (altta) tutması.

devam edildi. Yoğun bakımda izlemin 4. gününde olgunun bilinci açıldı, 6. günü oral almaya başladı. Yapılan EEG, duyu ve motor muayeneleri olağan olan olgu yoğun bakımdan çıkarılıp pediatri servisine alındı. Olgu sekelsiz olarak pediatrik nöroloji polikliniğine yönlendirilerek taburcu edildi.

TARTIŞMA

ADEM sık görülmeyen SSS'nin immunolojik mekanizmalarla tutulduğu miyelin hasarı ile sonuçlanan bir hastalıktır. İmmun yanıt özellikle viral hastalıklar sonrası (kızamık, kızamıkçık, kabakulak, herpes simplex, suçiçeği, sitomegalovirüs, hepatit A-B, coxsackie B), bakteriler (mikoplazma, tifo, Legionella, Camphylobacter, Streptokoklar, Klamidy), ilaçlar (sulfonamidler, aminosalisilik asit) ile tetiklenebilir, aşılama (boğmaca, difteri, kızamık, kızamıkçık, influenza aşılı) ya da serum alımından sonra da tetiklenme olabilir.^{2,6-9} Olgumuzda da üst solunum yolu enfeksiyonunu takiben ateş, bulantı, kusma ve bilinç kaybı ile kendini göstermiştir. ADEM patogeneğinde, miyelin proteinine karşı, enfeksiyon veya aşılama ile tetiklenen T hücre aracılıklı otoimmün reaksiyon sorumlu tutulmaktadır.¹⁰ Hastalık akut veya subakut başlangıç gösterebilir. Nörolojik belirti ve bulgular da oldukça değişken olup fokal nörolojik defisitten koma ve ölüme kadar değişiklik gösterebilir. ADEM sıklıkla çocukluk çağında görülmesine rağmen hastaların yaşı 3 ay ile erişkin yaş arasında değişebilir, ancak 2 yaşın altındaki çocuklarda nadiren rastlanır. En sık prepubertal dönemde ve erkek çocuklarında görülür. Klinik ateş, kusma, huzursuzluk, bilinç bozukluğu, konvulsiyon, görme bozukluğu gibi belirtilerle başlar ve birkaç gün içerisinde ilerler.⁶ Nadiren subakut seyrederek ve belirtiler birkaç hafta içinde gelişir. Erken tanı ve uygun tedavi ile hastaların %80'i nörolojik sekel bırakmadan iyileşirken %25'inde relapslar bildirilmiştir.

Laboratuvar bulgularında lökositoz, trombositoz, akut faz reaktanlarında artış tanıyı destekler. BOS, 1/3 olguda normal olup bunun dışında 100 mg/dL'yi geçmeyen protein artışı, lenfositler, poliklonal immunglobulin görülebilir. Oligoklonal bant ve "myelin basic protein" %6-10 oranında bulunur.

Tanıda en yararlı yöntem MRG'dir. T2 ağırlıklı ve Flair sekanslarında anormal nörolojik bulgulara neden olan subkortikal beyaz cevherde multifokal, asimetrik lezyonlar görüntülenir.¹¹⁻¹⁴

Olgumuzda, tonik klonik kasılmaları olması sebebiyle radyolojik görüntüleme yapılamamış ve yoğun bakıma alındığında, ADEM ile klinik ve radyolojik olarak en sık karışabilecek durum akut viral ensefalitler olduğundan, ensefalit ön tanısı ile antibiyoterapiye ek olarak hastanın tedavisine antiviral tedavi de başlanmıştır. Ayırıcı tanının yapılmadığı durumlarda asiklovir verilmesi önerilir.

ADEM'in ayırıcı tanısında en önemli hastalık Multiple Skleroz (MS)'dur. MS'in tersine ADEM; ateş, meninks irritasyon bulguları ve bilinç düzeyi değişikliği ile kendini gösterir. Bu olguda MS düşünülmemiştir, MS merkezi sinir sisteminde inflamatuvar yanıtın eşlik ettiği, farklı demiyelinizasyon ve akson hasarı alanlarıyla belirgin, kronik bir hastalık¹⁵ olup olguların %1.8-5'inde klinik bulguların 16 yaş altında başladığı bildirilmekte¹⁶ ve okul çağından önce görülmesi beklenmemektedir, ancak literatürde 15 aylık bir olgu tanımlanmıştır.¹⁷

ADEM'in ayırıcı tanısında klinik bulgularla beraber MRG önem taşımaktadır. ADEM çok odaklı, tek dönemli MS tek odaklı, çok dönemli inflamatuvar hastalıklar olarak tanımlanmakla birlikte, tüm olgular bu tanıma uymaz. ADEM'de meningismus, ensefalopati, kusma, yorgunluk, baş ağrısı, ateş gibi sistemik ve fokal olmayan nörolojik bulgular, geçirilmiş viral hastalık öyküsü, erken başlangıçlı ataksi, piramidal bulgular, iki yanlı optik nörit, MRG'de fazla sayıda lezyon varlığı ve oligoklonal bantın gösterilememesi daha sık bildirilmektedir.¹⁶ Kranial MRG'de MS periventriküler bölge ve korpus kallozumu tutma eğilimi taşırken, ADEM'de ak cevher tutulumuna ek olarak kortikal gri cevher ve talamus tutulumu sıktır. Olgunun yaşının küçük ve radyolojik bulguların çok odaklı olması ve enfeksiyon sonrası görülmesi, BOS'ta oligoklonal bantın olmaması, tanıda bizi MS'den uzaklaştırmıştır.

ADEM sık görülmeyen bir hastalık olduğu için tanı, klinik bulgu ve MRG ile konmaktadır.

Standart bir tedavi protokolü yoktur. Temel terapötik görüş kortikosteroidler, plazma değişimi

ve intravenöz immunoglobulin (IVIG) tedavisidir. Plazma değişimi ve IVIG, kortikosteroid dirençli olgularda tercih edilmektedir.¹⁸ Steroid tedavisi mevcut bir enfeksiyonu alevlendirebileceğinden ayırıcı tanıda enfeksiyon dışlanmalıdır. Kortikosteroidler inflamasyonu ve ödemi azaltır, kan-beyin bariyerini tamir ederek yeni inflamatuvar maddelerin geçişini kısıtlar ve iyileşmeyi hızlandırır. Prednizolon akut dönemde 5 gün süre ile 20-30 mg/kg/gün verilir. Olgunun tedavisinde ilk 3 gün 30 mg/kg/gün, sonraki 4 gün 20 mg/kg/gün intra-

venöz metilprednizolon uygulamasının ardından azaltılarak tedavisine 6 hafta devam edildi. Olgumuz yüksek doz steroid tedavisine çok hızlı yanıt verdi ve nörolojik ve klinik olarak tam bir iyileşme gösterdi.

Sonuç olarak özellikle çocukluk çağında yüksek ateş, bulantı, kusma ve nörolojik bulguların eşlik ettiği ensefalopati tablosu ile karşılaşıldığında ayırıcı tanıda nadir görülen ADEM tanısı da akla getirilmeli ve kliniği radyolojik görüntüleme destekliyse hızlıca steroid tedavisine başlanmalıdır.

KAYNAKLAR

- Koç F. Multiple Sklerozun Klinik Varyantları. Arşiv 2006;15:418.
- Chowdhary J, Ashraf SM, Khajuria K. Measles with acute disseminated encephalomyelitis (ADEM). Indian Pediatr 2009;46(1):72-4.
- Garg RK. Acute disseminated encephalomyelitis. Postgrad Med J 2003;79(927):11-7.
- Miller AE, Lublin FD, Coyle PK. Multiple sclerosis in clinical practice. Diagnosis and differential diagnosis. 1st ed. UK: Martin Dunitz Press; 2003:55-102.
- Chang CM, Ng HK, Chan YW, Leung SY, Fong KY, Yu YL. Postinfectious myelitis, encephalitis and encephalomyelitis. Clin Exp Neurol 1992;29:250-62.
- Johnson RT, Griffin DE, Gendelman HE. Post infectious encephalomyelitis. Semin Neurol 1985;5(1):180-90.
- Nasralla CA, Pay N, Goodpasture HC, Lin JJ, Svoboda WB. Postinfectious encephalopathy in a child following Campylobacter jejuni enteritis. AJNR Am J Neuroradiol 1993;14(2):444-8.
- Tanır G, Aydemir C, Akın A, Yüksek M, Şenbil N. [A Case of Acute Disseminated Encephalomyelitis Detected During Pneumococcal Meningitis]. Ege Pediatri Bülteni 2004;11(2):135-8.
- Huynh W, Cordato DJ, Kehdi E, Masters LT, Dedousis C. Post-vaccination encephalomyelitis: literature review and illustrative case. J Clin Neurosci 2008;15(12):1315-22.
- Atlas SW, Grossman RI, Goldberg HI, Hackney DB, Bilaniuk LT, Zimmerman RA. MR diagnosis of acute disseminated encephalomyelitis. J Comput Assist Tomogr 1986;10(5):798-801.
- Dun V, Bale JF Jr, Zimmerman RA, Perdue Z, Bell WE. MRI in children with postinfectious disseminated encephalomyelitis. Magn Reson Imaging 1986;4(1):25-32.
- Epperson LW, Whitaker JN, Kapila A. Cranial MRI in acute disseminated encephalomyelitis. Neurology 1988;38(2):332-3.
- Kesselring J, Miller DH, Robb SA, Kendall BE, Moseley IF, Kingsley D, et al. Acute disseminated encephalomyelitis. MRI findings and the distinction from multiple sclerosis. Brain 1990;113 (Pt 2):291-302.
- O'Connor P; Canadian Multiple Sclerosis Working Group. Key issues in the diagnosis and treatment of multiple sclerosis. An overview. Neurology 2002;59(6 Suppl 3):S1-33.
- Jones CT. Childhood autoimmune neurologic diseases of the central nervous system. Neurol Clin 2003;21(4):745-64.
- Ruggieri M, Polizzi A, Pavone L, Grimaldi LM. Multiple sclerosis in children under 6 years of age. Neurology 1999;53(3):478-84.
- Brass SD, Caramanos Z, Santos C, Dilenge ME, Lapiere Y, Rosenblatt B. Multiple sclerosis vs acute disseminated encephalomyelitis in childhood. Pediatr Neurol 2003;29(3):227-31.
- Lu RP, Keilson G. Combination regimen of methylprednisolone, IV immunoglobulin, and plasmapheresis early in the treatment of acute disseminated encephalomyelitis. J Clin Apher 2006;21(4):260-5.