

Subgingival Kenarları Bulunan Dişte Restorasyon Uygulaması: Tüm Yönleriyle Derin Marjin Elevasyonu: Geleneksel Derleme

Restoration Application on Tooth with Subgingival Margins: Deep Margin Elevation in All Aspects: Traditional Review

^{ID} Melek BELEVCİKLİ^a, ^{ID} Gamze KILIÇ^a

^aZonguldak Bülent Ecevit Üniversitesi Diş Hekimliği Fakültesi, Çocuk Diş Hekimliği AD, Zonguldak, Türkiye

ÖZET Diş hekimliğinde günlük pratikte özellikle kaviteyonlu, proksimal duvarlarından en az birini kaybetmiş ve subgingival marjini olan dişlere sıklıkla rastlanır. Bu tür kaviteyonların rekonstrüksiyonu, endodontik ve restoratif alanda, aynı zamanda periodontal alanda da zordur. Doğru tedavi planı seçimi başarı için çok önemlidir. Doku kaybının ötesinde, subgingival pozisyon klinik yönetimi engeller ve izolasyonu sağlamak neredeyse imkânsız hale gelir. Bu durumlarda, tedavi edilebilir bir kavite marjini oluşturmak amacıyla derin bir kenar yükseltmesi veya cerrahi kron boyu uzatma gibi tedaviler tercih edilebilir. Direkt kompozit rezin materyallerin hidrofobik özelliği, izolasyonun karmaşık olması nedeniyle derin subgingival kenarlara sahip kaviteyonların restoratif prosedürünü zorlaştırmaktadır. Cerrahi bir prosedür olan kron boyu uzatma ise furkasyon bölgesinin ve köklerin açığa çıkması gibi birçok komplikasyonu beraberinde getirebilir. Bu nedenle, günümüzde minimal invaziv bir teknik olan derin marjin elevasyonu (DME) tercih edilmektedir. DME subgingival marjinleri supragingival marjinlere yükseltmek için kullanılan bir prosedürdür. İlk kez Dietschi ve Spreafico tarafından 1998 yılında tanıtılan bu teknik aynı zamanda "servikal marjin relokasyonu", "proksimal kutu elevasyonu" ve "koronal marjin relokasyonu" terimleri olarak da bilinir. Yapılan çalışmalar derin marjin elevasyonunu ile yapılan restorasyonların oldukça başarılı sonuçları olduğunu ortaya koymuştur. Bu derlemede DME tekniğinin uygulanması, klinik performansı ve yararları ve konu ile ilgili güncel araştırmalar bir arada sunulmuştur.

ABSTRACT In daily practice in dentistry, cavitated teeth, teeth that have lost at least one of their proximal walls and subgingival edges are frequently encountered. Reconstruction of such spaces is difficult in the endodontic and restorative field as well as in the periodontal field. Choosing the right treatment plan is crucial for success. Beyond tissue loss, the subgingival position hinders clinical management and makes isolation nearly impossible to achieve. In these cases, treatments such as deep margin elevation or surgical crown lengthening may be preferred to create a treatable cavity margin. The hydrophobic property of direct composite resin materials makes the restorative procedure of cavities with deep subgingival margins difficult due to the complexity of isolation. Crown lengthening, which is a surgical procedure, may bring with it many complications such as exposure of the furcation area and roots. For this reason, deep edge elevation, a minimally invasive technique, is preferred today. Deep margin elevation is a procedure used to elevate sub-gingival margins to supra-gingival margins. This technique, first introduced by Dietschi and Spreafico in 1998, is also known by the terms "cervical margin displacement", "proximal box elevation" and "coronal margin relocation". Studies have shown that restorations made with deep margin elevation give very successful results. In this review, the application of the deep margin enhancement technique, its clinical performance and benefits, and current research on the subject are presented together.

Anahtar Kelimeler: Derin marjin elevasyonu; servikal marjin relokasyonu

Keywords: Deep margin elevation; cervical margin relocation

DERİN MARJİN ELEVASYONU

Diş çürükleri; diş sert dokularında demineralizasyon ve remineralizasyon dengesinin bozulması ile sonuç-

lanan, karyojenik beslenme ve biyofilm metabolizması sonucu oluşan çok faktörlü dinamik bir hastalıktır. Minedeki küçük bir demineralize alandan, pulpa tutulumu olan veya olmayan dentin içindeki

KAYNAK GÖSTERMEK İÇİN:

Belevçikli M, Kılıç G. Subgingival kenarları bulunan dişte restorasyon uygulaması: Tüm yönleriyle derin marjin elevasyonu: Geleneksel derleme. Türkiye Klinikleri J Dental Sci. 2024;30(2):322-31.

Correspondence: Gamze KILIÇ

Zonguldak Bülent Ecevit Üniversitesi Diş Hekimliği Fakültesi, Çocuk Diş Hekimliği AD, Zonguldak, Türkiye

E-mail: dt.gamzesimsekk@gmail.com



Peer review under responsibility of Türkiye Klinikleri Journal of Dental Sciences.

Received: 01 Nov 2023

Received in revised form: 01 Feb 2024

Accepted: 05 Feb 2024

Available online: 27 Mar 2024

2146-8966 / Copyright © 2024 by Türkiye Klinikleri. This is an open access article under the CC BY-NC-ND license (<http://creativecommons.org/licenses/by-nc-nd/4.0/>).

büyük bir kavite oluşumuna kadar çeşitli lezyon tipleri şeklinde ortaya çıkar. Pedodontide günlük pratikte özellikle çürük riski yüksek olan çocuklarda hem süt hem daimi dişlerde kaviteasyonlu, proksimal duvarlarından en az birini kaybetmiş dişlere sıklıkla rastlanır. Bu tür kavitelerin rekonstrüksiyonu, endodontik ve restoratif alanda, aynı zamanda periodontal alanda da pedodontistler için bir zorluktur. Doğru tedavi planı seçimi başarı için çok önemlidir. Pedodontist hastanın ihtiyaçlarını, risk değerlendirmesini, hastanın yaşını, kaviteli lezyonun boyutunu ve izolasyon kabiliyetini en uygun şekilde karşılayan restoratif materyallerle, minimal invaziv bir restoratif protokol kullanılarak tedaviyi gerçekleştirmelidir. Ancak klinik protokollerin azlığı ve bu tür vakalarda optimal restorasyon yöntemi üzerinde fikir birliği olmaması nedeniyle doğru tedavi planını seçmek zordur.^{1,2} Özellikle derin servikal sınırlara sahip Sınıf II restorasyonların karmaşık olduğu akılda tutulmalıdır. Doku kaybının ötesinde, subgingival pozisyon klinik yönetimi engeller, izolasyonu sağlamak neredeyse imkânsız hâle gelir. Bu durumlarda, tedavi edilebilir bir kavite marjini oluşturmak amacıyla derin bir kenar yükseltmesi veya cerrahi kron boyu uzatma gibi tedaviler uygulanabilir.³

Derin marjin elevasyonu (DME), marjinal bütünlüğü ve bağlanma kuvvetini artırmak için çeşitli materyaller kullanarak subgingival marjinleri supra-gingival marjinlere yükseltmek veya yeniden konumlandırmak için kullanılan bir prosedürdür.^{1,4} İlk kez Dietschi ve Spreafico tarafından 1998 yılında tanıtılan bu teknik aynı zamanda “servikal marjin relokasyonu”, “proksimal kutu elevasyonu” ve “koronal marjin relokasyonu” terimleri olarak da bilinir. Kron boyunu yükseltmek için cerrahi girişimler uygulamak invaziv bir girişimdir ve furkasyon alanının açığa çıkması veya ataşman kaybı gibi birçok komplikasyon eşlik edebilir. Bu nedenle, günümüzde diş hekimliğinde minimal invaziv bir yaklaşım olan DME invaziv yaklaşım olan kron boyu yükseltmenin yerini almaya başlamıştır.^{1,2,4,5}

Ancak DME birçok avantajına rağmen mevcut literatürün yetersiz olması sebebiyle diş hekimleri tarafından çok fazla uygulanmamaktadır. Bu nedenle, bu çalışma literatürü gözden geçirmeyi ve DME'nin klinik uygulamada benimsenecek güvenilir bir teknik olup olmadığını netleştirmeyi amaçlamaktadır.

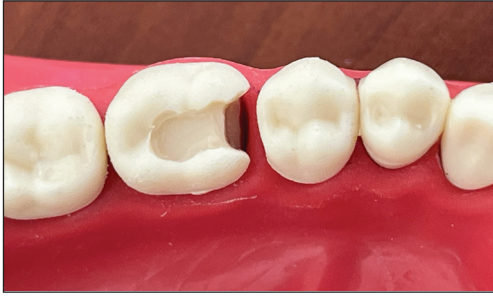DME PROTOKOLÜ

Derin proksimal kavite restorasyonu etmenin ilk adımı, çürük lezyonun boyutunu, pulpaya yakınlığını ve gelecekteki marjin ve kret tepesi arasındaki mesafeyi değerlendirmektir. Bu amaçla, DME öncesi sondalama derinliği, kemik sondajı ve periapikal radyografilerin ölçümü gereklidir.^{6,7} DME yapılabilmesi için öncelikle çalışma alanı tamamen izole edilmelidir, matris kenar boşluklarını doğru bir şekilde adapte olmalı ve mükemmel bir sızdırmazlık sağlamalıdır. Ayrıca biyolojik genişlik matris tarafından ihlal edilmemelidir. Bu koşullar sağlandığında tüm derin proksimal lezyonlarda DME yapılabilir.^{6,8}

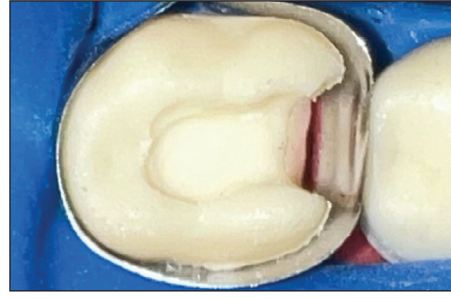DME protokolünde öncelikle çürük temizlenir ardından servikal marjini kapatmak için dişin etrafına dairesel paslanmaz çelik bir matris uygulanır.^{3,9} Kavisi matrisler, geleneksel matrislere göre daha iyi bir diş eti çıkış profili sağladığı için tercih edilir.¹⁰ Hem bukkal hem de lingual duvarlarda yeterli diş maddesinin varlığı, matrisin stabilitesi için bir ön koşuldur.³ Matris diş eti altı bölgesinde kolayca kayabilecek kadar ince olmalıdır. Bu nedenle, makasla 2-3 mm küçültülmesi gerekebilir.⁶ Ciddi derecede derin lokalize lezyonlar söz konusu olduğunda, “matris içinde matris” tekniği faydalı görünmektedir.⁶ Matris içinde matris tekniği; gevşetilmiş bir Tofflemire veya Apis matrisi yoluyla subgingival alana dikey olarak kesitsel bir matris yerleştirilir; kavitenin en derin seviyesine ulaşıldığında, Tofflemire veya Apis matrisi sabitlenir. Daha sonra yeterli 3D anatomiye sahip bir kama veya teflon bant yerleştirilir ve marjin yükseltilir.^{11,12}

Matris İçinde Matris Tekniği


1. Kavite preparasyonu yapılır (**Resim 1**).¹²
2. Diş rubber dam ile izole edilir. Çevresel matris diş yerleştirilir ve mümkün olduğu kadar servikale itilir (**Resim 2**).¹²
3. Bir universal matrisin uç segmenti kesilerek küçük bir kesitsel matris hazırlanır. Matrisin genişliği, proksimal defektin boyutundan biraz daha büyük olmalıdır (**Resim 3**).¹²
4. Çevresel matris gevşetilir ve kesitsel matris çevresel matris ile prepare edilmiş diş arasına yerleştirilir. Kesitsel matris apikal olarak diş eti marji-



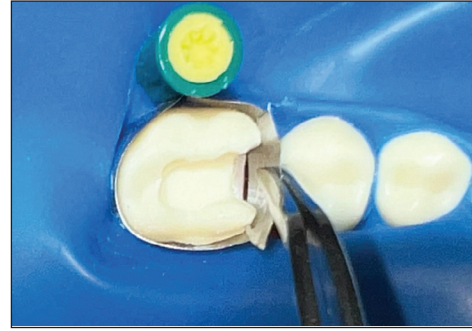
RESİM 1: Kavite preparasyonu yapılır.



RESİM 2: Çevresel matriks dişe yerleştirilir.



RESİM 3: Küçük kesitsel matriks hazırlanır.



RESİM 4: Kesitsel matriks yerleştirilir.

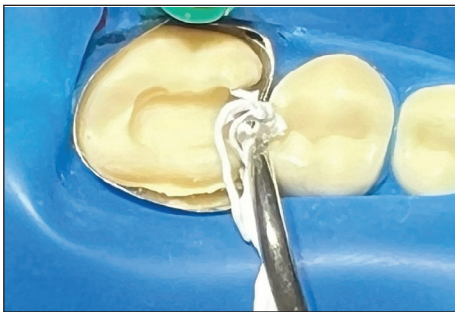
nin ötesine kaydırılır. Kesitsel matriksin konumunu korumak için çevresel matriks hafifçe sıkılır (Resim 4).

5. Kesitsel ve çevresel matriks arasında teflon bant yerleştirilir ve mümkün olduğunca apikale itilir (Resim 5).¹²

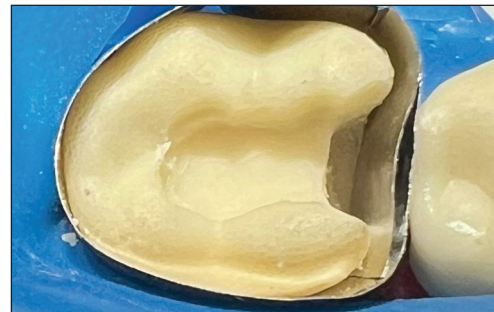6. Matriks içinde matriks tekniği (Resim 6 ve Resim 7).¹²

Mümkün olduğunda, kök kanal tedavisi sırasında izolasyon sağlayabilmek için endodontik tedaviden önce DME yapılmalıdır. Diş zaten tedavi

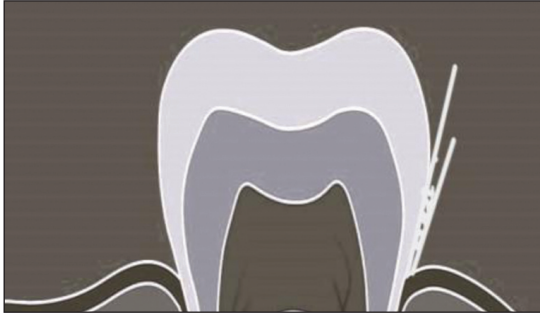edilmişse, yükseltme işlemi sırasında kanallara erişimi kapatmak için bir cam iyonomer bariyer kullanılmalıdır. Bonding işleminden önce kenar boşluğunun ince bir elmas frez veya bol miktarda su püskürtülmüş salınlı uçlarla tamamlanması, matriks yerleştirilmesi sırasında birikmiş olabilecek herhangi bir kalıntının temizlenmesini sağlayacaktır. Kanal tedavisinden önce açıkta kalan dentin üzerine kalın bir tabaka olacak şekilde dentin bağlayıcı ajan uygulanır ve üreticinin talimatlarına göre ışıqla polimerize edilir. Bu işleme, anında dentin kapatma [immediate dentin sealing (IDS)] adı verilmiştir.¹³ Artan



RESİM 5: Teflon bant yerleştirilir.



RESİM 6: Matriks içinde matriks tekniği.



RESİM 7: Matriks içinde matriks tekniği.

retansiyon, azalan marjinal sızıntı, artan bağ kuvveti ve daha düşük postoperatif hassasiyet, IDS'nin faydalarındandır. Daha sonra, derin marj, akışkan veya kondanse edilebilir kompozit veya her ikisinin bir kombinasyonu kullanılarak 2 mm yükseltilir.^{5,6,10,14} Mikrohibrit veya nanohibrit kompozitlerin kullanımı söz konusu olduğunda, ara katman boşluklarını ortadan kaldırmak ve yerleştirmeyi daha da kolaylaştırmak için ön ısıtma önerilir.⁶ Nihai polimerizasyon için bir gliserin jel kaplama önerilir. Kenar boşluğu yükseltildikten sonra, cilalama şeritleri ve esnek diskler kullanılarak bitirme işlemi gerçekleştirilir. Akabinde preparasyon hava-su spreyi ile durulanır, mine kenarları yeniden hazırlanır ve kompozit fazlalıklar nazikçe uzaklaştırılır ve parlatılır. İşlem sonrası bir bitewing radyografisi, boşlukların veya çıkıntıların bulunmadığından emin olmak için önerilmektedir.⁶

Mine sement sınırını aşan subgingival çürüklerin önemli kusurlar oluşturduğu ve genellikle şiddetli koronal yıkımın eşlik ettiği göz önüne alındığında, doğrudan restorasyonlar kontrendikedir. Bununla birlikte, DME başlangıçta indirekt restorasyonlarla uygulanmış olsa bile lokalize derin lezyonlar olması durumunda veya bir hasta indirekt restorasyonu karşılayamayacak durumdaysa, direk restorasyonlar düşünülebilir.^{7,8} Ayrıca, ciddi şekilde hasar görmüş dişlerde 3 veya daha fazla yüzey eksikse, aynı randevuda tamamlamak yerine, IDS ile kombine DME ve gecikmiş kompozit yerleştirme tercih edilebilir.⁶

MARJİNAL ADAPTASYON/MİKROSIZINTI

Bir adeziv restorasyonu yapıştırmak için ideal yüzey minedir.^{15,16} Subgingival bölgede mine kademeli olarak azalır ve mine sement sınırının ötesinde kavite marjı, bağlanma kalitesini bozan dentin ve sement içerir.¹⁵⁻¹⁷

Mikrosızıntı, özellikle restorasyon kenarları mine sement sınırının apikaline yerleştirildiğinde restorasyon başarısını belirleyen önemli bir etmen-dir. Polimerizasyon büzülmesi, diş maddesi ile restoratif materyal arasındaki termal genişleme katsayısındaki fark mikrosızıntıya sebep olan faktörlerdir.^{18,19} DME için malzeme seçimi ve yapıştırma için kullanılan adeziv sistem, restorasyonun marjinal uyumunu sağlayan önemli faktörlerdir.²⁰⁻²² DME için bir veya daha fazla katman içinde farklı viskozitelerde (kondanse edilebilir, akıcı, ön ısıtmalı) çeşitli malzemeler (mikrohibrit ve nanohibrit kompozitler, siloranlar, ormoserler, kendinden adeziv rezin simanlar, cam iyonomerler, rezin ile modifiye edilmiş cam iyonomerler) kullanılmıştır. Bununla birlikte, araştırmacıların DME için seçilen malzeme veya tekniğin marj kalitesi üzerindeki etkisi konusunda fikir birliği yoktur.²³

Marjinal bütünlüğü değerlendiren tüm çalışmalar minede dentinden daha üstün olduğu sonucuna varmıştır.^{20,24-29} Bazı yazarlar, doğrudan dentine yapıştırıldığında marjinal adaptasyonun daha iyi olduğunu desteklerken, diğerleri de dentin ile bağlantının DME'nin restoratif sınırlarının kalitesine olumlu ya da olumsuz bir etkisi olmadığını göstermişlerdir.^{22,25,28,30,31}

Scotti ve ark., akıcı kompozitlerin nanohibrit ve bulk-fill kompozitlere göre daha iyi marjinal sızdırmazlık sağladığını ortaya koymuştur.²⁷ Ancak, akıcı kompozitlerin termomekanik yüklemekten sonra bozulmaya daha duyarlı olduğunu ve bu sebeple kontrendike olmaları gerektiğini söyleyen çalışmalar da mevcuttur.²⁵ Akıcı kompozitler yerine önceden ısıtılmış kompozitler tercih edilebilir.²⁶ Genel olarak, cam iyonomerler, rezin ile modifiye edilmiş cam iyonomerler, rezin bazlı kompozitler ve bulk-fill kompozitler, şu ana kadar marjinal kaliteyi etkilemiyor gibi görüldüklerinden DME için kabul edilebilir malzemelerdir.^{17,28,31}

DME için total-etch adezivleri uygulamak, subgingival alanlarda dentin yüzeyini aşırı asitlemeye sebep olabilir.^{14,22} Juloski ve ark., başarılı bir sonuç elde edilemeyen çalışmaları bu gerçeğe ve ardından kullanılan dentin bağlayıcı ajanın türüne bağlamaktadır.²² Bu nedenle, yazarlar DME için total-etch ade-

zivler yerine self-etch veya universal adezivlerin kullanılması tavsiye etmektedirler.^{14,22}

Son 20 yılda kompozit rezin dolguları içeren birkaç klinik çalışma bildirilmiştir. İndirekt kompozit restorasyonlar, daha az polimerizasyon büzülmesi nedeniyle direkt restorasyonlara tercih edilebilirler.^{32,33} İndirekt restorasyonların başarısı, sağlam bir marjinal sızdırmazlığa bağlıdır.^{34,35} Marjinal bütünlüğü değerlendirmek için termal ve/veya mekanik okluzal streslerin kullanıldığı çok sayıda *in vitro* çalışma yapılmıştır. Ana bulgular, dış kenarların taramalı elektron mikroskopu altında son derece iyi olduğunu, ancak kenarların sağlamlığının termal ve mekanik baskılardan sonra önemli bir azalma gösterdiğini ortaya koymuştur.³⁷ DME'nin kompozit restorasyonların marjinal bütünlüğü üzerindeki etkisini test etmek için Frankenberger ve ark., tarafından bir *in vitro* çalışma yapılmıştır.³⁰ Dişler ya mine-sement bileşimine kadar uzanan marjlarla bırakılmış ya da çoklu kompozit restoratif materyallerle bir veya 3 kat olarak uygulanan DME yapılmıştır. Tüm örneklerle inley restorasyonlar yapıştırılmıştır. Termomekanik yüklemmeden önce ve sonra, marjinal bütünlüğü değerlendirmek için taramalı elektron mikroskopu kullanılmıştır. İnleylerin, yükseltilmemiş marjinlerde dentine yapıştırılmasının marjindeki inley-dentin birleşiminde daha az boşluk oluşturduğu, DME'nin çoklu katmanlar hâlinde uygulanmasının tek katmanlı DME'ye kıyasla daha iyi olduğu gösterilmiştir. Universal tek aşamalı adezivler dentinde daha fazla boşlukla ilişkilendirilmiştir.³⁶ Da Silva ve ark., kavite marjlarının dentin üzerinde olduğu durumlarda, universal adezivlerin total etch adezivlerine kıyasla daha iyi sızdırmazlık kabiliyeti elde ettiğini bildirmiştir.²⁹ Başka bir çalışmada kullanılan adeziv türünden bağımsız olarak, marjlar mine üzerine yerleştirildiğinde üstün sızdırmazlık sağladığı kaydedilmiştir. Ilgenstein ve ark. tarafından yapılan bir *in vitro* çalışma, seramik veya kompozit onleyler ile restore edilmiş endodontik olarak tedavi edilmiş azı dişlerinin marjinal kalitesi veya kırık bütünlüğü üzerinde DME'nin hiçbir etkisinin olmadığını bildirmiştir.³⁷ DME'nin bilgisayar destekli tasarım/bilgisayar destekli üretim [computer aided design/computer aided manufacturing (CAD/CAM)] seramik kaplamaların marjinal ve yapısal bütünlüğünü artırdığı keşfedilmiştir.¹⁷ Di-

etschi ve ark., akışkan kompozitler gibi orta elastik modüle sahip bir materyalin varlığının, daha sert malzemelerle karşılaştırıldığında daha iyi iç adaptasyon ürettiği bulunmuştur.³⁸ Akışkan bir kompozit, dolgu hibrit kompozit rezin restorasyonunun altında stres emici bir tabaka görevi görür.³ Bu, akışkan malzemelerin uygulanmasının bir ara katman görevi göreceği, düşük esneklik modülüne ve yüksek ıslanabilirliğe dayanan bir "elastik duvar" fikri ile gerekçelendirilebilir.^{39,40} Bu tabaka, yalnızca polimerizasyon büzülmesiyle birlikte gelen gerilimi emmekle kalmaz, aynı zamanda fonksiyonel yüklem sırasında gerilimi de emer.⁴¹ Tabakanın kalınlığının artırılması gerilme absorpsiyonunun etkinliğini artırdığından, tabakanın gerilmeyi emmedeki etkinliği kalınlık ve modüle bağlıdır. Aksine, başka bir çalışma, kompozit türleri arasındaki marjinal uyumda önemli bir fark olmadığını ortaya koymuştur.¹⁴ Zhang ve ark., mikrosızıntı sorununu çözmek için bulk-fill kompoziti ve geleneksel rezin kompozitini düşük polimerizasyon büzülmesine sahip yeni rezin monomerleri olarak test etmiş aralarında anlamlı bir fark olmadığını bildirmişlerdir.²⁸

MEKANİK PERFORMANS

DME'nin, restorasyon materyalinden (seramik/kompozit), yükseltme materyalinden veya restorasyon tasarımından (inley/onley/endokron) bağımsız olarak yorulma davranışını, kırılma direncini veya başarısızlık modelini veya tamir edilebilirliği etkilemediği görülmektedir.^{17,28,31} DME gerçekleştirirken, restorasyonun proksimal uzantısı sınırlıdır ve bu nedenle, başarılı bir restorasyon için dişe gelecek stresi dağıtmak daha uygundur.^{37,42,43} Vertolli ve ark. restorasyonun doğrudan mine kenarlarına veya DME yüzeyine simante edildiğinde, sement marjına (%90) yapılan simantasyona göre önemli ölçüde daha düşük seramik kırılma oranı (%10) verdiğini göstermiştir.¹⁷ Vertolli ve ark. na göre 5 mm'yi aşan okluzo-gingival proksimal seramik yüksekliklerinde kütleli kırıklar görülür bu nedenle, DME'ye daha fazla yönelmek gerekir.¹⁷

DME tekniği uygularken kompoziti birden fazla tabaka şeklinde uygulamak bağlantı ara yüzlerini artırır. Yakın tarihli bir sonlu eleman analizi, DME katmanının kalınlığının DME tabakası ile diğer mal-

zemeler arasındaki gerilimi etkilemediğini göstermiştir.²⁸ Endodontik olarak tedavi edilmiş küçük azı dişlerini rehabilite etmek için endokronlar üzerine yapılan yakın tarihli bir çalışmada, DME kırılma dirençlerini artırmıştır.^{21,28}

Kullanılan bonding ajan ne olursa olsun (total etch/self-etch) DME'nin restorasyonun bağlanma gücünü azalttığına dair bir kanıt yoktur.^{44,45} Başarısızlıklar esas olarak kompozit restorasyon ara yüzünden ziyade dentin-kompozitte meydana gelmektedir.⁴⁴

PERİODONTAL DOKULARLA ETKİLEŞİM

Subgingival olarak restore edilmiş dişlerin çevresinde sağlıklı bir periodonsiyumun korunması için doğru şekilde konturlanmış ideal bir restorasyon gerekir.²³ Supragingival marjlar klinisyenler tarafından sağlıklı bir periodonsiyumu korumak için tercih edilse de önceden var olan derin marjinler, estetik talepler veya retansiyon formu ihtiyacı gibi birçok klinik senaryo subgingival marjları gerektirebilir.⁴⁶ Birkaç çalışma, supragingival restorasyonlara kıyasla subgingival restorasyonlarda sondalamada kanamanın, diş eti çekilmesinin, ataşman kaybının daha yaygın olduğunu bildirmiştir.⁴⁷⁻⁴⁹ Ayrıca subgingival restorasyonların biyofilm birikimini artırdığı çeşitli araştırmalarda ortaya konmuştur.^{50,51}

Restoratif bir prosedürle uğraşırken, biyolojik genişliğin sınırlarını aşmamaya her zaman dikkat edilmelidir. Çünkü bu alanın aşılması büyük olasılıkla diş eti iltihabına, ataşman kaybına, süpürasyona ve kanamaya sebep olur.^{3,52}

İnsanlarda yapılan bir klinik/histolojik araştırmaya göre, DME ve subgingival restorasyonlar periodontal sağlık ile uyumludur.⁵³ Düşük diş eti indeksi ve plak indeksi oranına rağmen, kemik tepesinden 2 mm uzağa yerleştirilen marjlarda (biyolojik genişlik ihlali) sondalamada yüksek kanama insidansı beklenen bir sonuçtur.⁵⁴ Bu apikal kemik migrasyonunu önlemek için kompozit restorasyonlar ile kemik tepesi arasındaki mesafenin en az 2 mm olması gerektiğini bildiren yakın tarihli bir histomorfometrik çalışma ile daha da doğrulanmıştır.⁵⁴ Öte yandan bu mesafenin en az 3 mm olması gerektiğini söyleyen çalışmalarda mevcuttur.⁵⁵⁻⁵⁷

Yakın tarihli bir sistematik inceleme, DME'nin cerrahi kron uzatmasından [surgical crown lengthe-

ning (SCL)] daha iyi bir sağkalım oranı sağladığı sonucuna varmıştır.⁵⁸ Dablanca ve ark. çürük, diş eti sulkusuna birleşim epiteline kadar ulaştığında DME'yi önerir.⁸ Çürük bağ dokusuna invaze olduğunda SCL yapılması gerekir. Kemik seviyesini işgal ettiğinde ve diş restore edilebildiğinde, SCL ve DME'nin bir kombinasyonu önerilir; kronun çürük lezyona kadar uzatılması muhtemelen furkasyonu açığa çıkaracaktır ve kaçınılmalıdır.⁵⁹

Randomize bir klinik çalışma, katı bir plak kontrol rejimi altında biyolojik genişliğe uzanan subgingival proksimal restorasyonların, 6 ay sonra SCL gruplarında benzer bir plak indeksi, probleme derinliği ve problemada kanama verdiğini göstermiştir. Bu sonuçlar, lezyon biyolojik genişliğe ulaştığında her zaman SCL yapılmasının şart olmadığını gösterir.^{7,60} Ancak bu çalışmanın aksine DME yapılmış ve indirekt restorasyonlarla restore edilmiş arka dişler üzerindeki periodontal sağlık etkisini araştıran randomize bir klinik çalışmanın sonuçları, 1 yıllık takipte DME ön tedavisi uygulanan dişlerde, DME'siz dişlere göre periodontal doku iltihabı prevalansının daha yüksek olduğunu göstermiştir.⁵⁴ Başka bir klinik çalışma, DME ile sondalamada artan kanama arasındaki ilişkiyi bildirmiştir.⁶¹

DME VE CERRAHİ KRON BOYU UZATMA

Klinik pratikte subgingival marjinlerine sıklıkla rastlanır ve bunları restore ederken sağlıklı bir periodonsiyumu sürdürmek için sıklıkla SCL önerilir.⁶² Kron uzatma, restorasyonun kenarı ile alveoler tepe arasındaki mesafe 3 mm'ye eşit veya daha az olduğunda önerilir. SCL'de, kavite marjinleri, periodontal ataşmanın apikal olarak yer değiştirmesiyle supragingival olarak yeniden konumlandırılacaktır.⁵⁵ SCL'nin biyolojik genişliği yeniden mi yarattığı yoksa diş eti geri çekilmesine sebep olduğu tartışmalıdır.⁶³ Gingivektomi ve kemik rezeksiyonu olan veya olmayan apikale yerleştirilmiş flep dâhil olmak üzere SCL için çoklu yaklaşımlar mevcuttur.⁶⁴

Kron uzatmanın avantajlarına rağmen, 2016 yılında Pilalas ve ark. tarafından belirtildiği gibi, marjların nihai konumunu tahmin etmek zordur.⁶⁵ Uzun süreli klinik çalışmalar, 10-13 yıl sonra, SCL ve osseöz rezeksiyon ile endodontik olarak tedavi edilen dişlerin neredeyse yarısının kaybedileceğini göster-

miştir.^{66,67} Bunun nedenini de uzamış iyileşme sürecinin daimi restorasyonun yapımını geciktirmesi, proksimal kontakların açılması ve furkasyonun açığa çıkması olarak belirtmişlerdir.⁶⁷ Daha az invaziv olduğu iddia edilen bir alternatif, diş eti marjini diş eti üstü seviyelere yükseltmek için doğrudan kompozit restorasyon kullanan DME'dir.^{5,7,24,30}

Veneziani tarafından günlük pratikte karşılaşılabilecek 3 farklı klinik durum, **Tablo 1**'de gösterilen teknik çalışma ve biyolojik parametrelere dayalı olarak sınıflandırılmıştır.⁶²

Sadece Evre I'de, servikal marjini gösterecek şekilde sulkusa doğru rubber dam uygulanması uygun olduğunda DME yapılabilir. Diğer klinik durumlar, kavite izolasyonu için Derece II'de marjin cerrahi olarak açığa çıkarılmasını veya Derece III'te kron boyu uzatma gerektirir. Sınırı noninvaziv olarak yükseltmenin mi yoksa büyük direkt kompozit restorasyonların yerleştirilmesini kolaylaştırmak için SCL gerçekleştirmenin mi daha iyi olduğu tartışması devam etmektedir. Tedavi seçimi aynı zamanda furkasyon, kök konkavitesi ve tıbbi öyküden de etkilenir. DME başarısının en kritik kısımlarından biri, periodontal iyileşmenin subgingival restorasyonların etrafında oluşup oluşmayacağını belirlemesidir. Stetler ve ark. tarafından bildirildiği üzere, 2 mm'den daha az keratinize dokuya sahip dişlere yerleştirilen subgingival restorasyonlarla daha yüksek diş eti indeksi ilişkilendirilmiştir.⁶²

SCL'nin sonuçlarını DME tekniği ile karşılaştırmak için gerçekleştirilen randomize kontrollü bir çalışmada 6 aylık takibin ardından, SCL grubunun daha fazla ataşman kaybı olduğu bildirildi. Ancak kanama ve sondlama indeksi, plak indeksi ve cep derinliği açısından her iki grup arasında fark saptanmadı. SCL ile karşılaştırıldığında DME, indirekt restorasyonlarla birlikte daha iyi bir sağkalım oranına

sahiptir, SCL'yi DME'ye karşı değerlendiren bir çalışmada derin kaviteler için DME'yi SCL'ye daha iyi bir alternatif olarak önermiştir. Ancak bu sonuç, başarılı retansiyon veya hayatta kalma oranına değil, yalnızca biyolojik genişlik sonucuna dayanmaktadır.^{52,59}

DME İLE RESTORE EDİLEN DİŞLERİN KIRILMA DAYANIMI

Derin çürükler, travma ve endodontik tedaviler, dişlerin kırılma direncini değiştirebilir ve azaltabilir.^{68,69} Az sayıda araştırmacı, DME kullanılarak restore edilen dişlerin kırılma direnci konusunu ele almıştır.^{28,31,37,38} Ilgenstein ve ark. yaptıkları çalışmada, DME'li veya DME'siz seramik ve kompozit onleyleri kırılma direnci açısından karşılaştırmışlar.³⁷ Çalışma bulguları, malzemenin türü ne olursa olsun, DME'nin kırılma direnci üzerinde hiçbir etkisinin olmadığını göstermektedir. Ayrıca kompozit onleyler seramik onleyle göre kırılma direnci açısından daha üstündür.³⁷ Bu sonuçlar, yüklemmeden sonra cam iyonomerler, rezin ile modifiye edilmiş cam iyonomerler, kompozitler veya bulk-fill kompozitler tarafından yükseltilecek kenarların kırılma direncinin malzemeler arasında istatistiksel olarak anlamlı bir fark göstermediği Grubbs ve ark. bulgularıyla benzer olduğunu göstermektedir.³¹ Zhang ve ark., yaptıkları çalışmada seramik endokronların kırılma direncinin DME ile arttığını tespit etmişlerdir.²⁸ Ayrıca, marjı yükseltmek için kullanılan farklı restoratif materyaller arasında istatistiksel olarak anlamlı bir fark olmadığını belirtmişlerdir. CAD/CAM ile yapılan lityum disilikat seramik kronların kırılma direnci üzerinde DME'nin ve preparasyon tasarımının etkisi üzerine yapılan bir çalışmada, Bresser ve ark., DME'nin kırılma direnci üzerinde önemli bir etkisinin olmadığını göstermişlerdir.⁷⁰

SONUÇ

DME ile restore edilen dişler de mikrosızıntı olmasın için kullanılan restoratif materyalden çok teknik uygulanırken gösterilen hassasiyet etkilidir. DME sırasında izolasyona dikkat edilir, kuru bir çalışma alanı sağlanır ve biyolojik genişlik ihlal edilmez ise başarılı restorasyonlar elde edilir. Self etch ya da universal bir bonding ajanın mineye uygulanması dentin

TABLO 1: Teknik çalışma ve biyolojik parametrelere dayalı diş eti altı kenarlı adeziv restorasyonların sınıflandırılması.

Derece I	Diş eti sulkusuna rubber dam yerleştirildiğinde, servikal sınır yeterince görülebilir.
Derece II	Kaviteyi izole etmek için rubber dam yeterli değildir ancak biyolojik genişlik ihlal edilmez.
Derece III	Biyolojik genişliği ihlal eden derin diş eti kenarları.

ve semente göre daha iyi bağlantı, daha iyi bir marjinal adaptasyon ve mekanik olarak daha dirençli restorasyonlar sağlar. DME tekniği için çok sayıda restoratif materyal kullanılmış olsa da bu konuda görüş birliğine varılamamıştır. İnley restorasyonlar direk restorasyonlara göre daha iyi marjinal bütünlük sağlar. Direk restorasyon tercih ediliyor ise kompozit birden fazla katmanda uygulamak tek katmanlı uygulamaya göre daha iyi mekanik performans sağlar. Periodontal dokularla etkileşim bakımından yapılan çalışmalar DME tekniğinin SCL'ye göre zaman, maliyet ve hasta konforu açısından geleneksel yöntemlere göre daha avantajlı, daha konservatif ve minimal invaziv bir teknik olduğunu göstermiştir. Yapılan çalışmalar DME'nin kırılma direncine bir etkisinin olmadığını göstermekle birlikte, DME ile restore edilmiş dişlerin periodontal sonuçlarına, marjinal bütünlüklerine ve kırılma direncine odaklanan yeterli sayıda uzun vadeli klinik tabanlı çalışmalar mevcut değildir. Bu nedenle, tekniğin tüm yönlerini açıklığa kavuşturmak ve klinik uygulamada geçerliliğini doğrulamak için uzun takip dönemleri olan randomize klinik araştırmalar gereklidir.

Finansal Kaynak

Bu çalışma sırasında, yapılan araştırma konusu ile ilgili doğrudan bağlantısı bulunan herhangi bir ilaç firmasından, tıbbi alet, gereç ve malzeme sağlayan ve/veya üreten bir firma veya herhangi bir ticari firmadan, çalışmanın değerlendirme sürecinde, çalışma ile ilgili verilecek kararı olumsuz etkileyebilecek maddi ve/veya manevi herhangi bir destek alınmamıştır.

Çıkar Çatışması

Bu çalışma ile ilgili olarak yazarların ve/veya aile bireylerinin çıkar çatışması potansiyeli olabilecek bilimsel ve tıbbi komite üyeliği veya üyeleri ile ilişkisi, danışmanlık, bilirkişilik, herhangi bir firmada çalışma durumu, hissedarlık ve benzer durumları yoktur.

Yazar Katkıları

Fikir/Kavram: Gamze Kılıç, Melek Belevçikli; **Tasarım:** Melek Belevçikli, Gamze Kılıç; **Denetleme/Danışmanlık:** Melek Belevçikli, Gamze Kılıç; **Veri Toplama ve/veya İşleme:** Melek Belevçikli, Gamze Kılıç; **Analiz ve/veya Yorum:** Melek Belevçikli, Gamze Kılıç; **Kaynak Taraması:** Melek Belevçikli, Gamze Kılıç; **Makalenin Yazımı:** Melek Belevçikli, Gamze Kılıç; **Eleştirel İnceleme:** Melek Belevçikli, Gamze Kılıç; **Kaynaklar ve Fon Sağlama:** Melek Belevçikli, Gamze Kılıç; **Malzemeler:** Melek Belevçikli, Gamze Kılıç.

KAYNAKLAR

- Mangani F, Marini S, Barabanti N, Preti A, Cerutti A. The success of indirect restorations in posterior teeth: a systematic review of the literature. *Minerva Stomatol.* 2015;64(5):231-40. [PubMed]
- Morimoto S, Rebello de Sampaio FB, Braga MM, Sesma N, Özcan M. Survival rate of resin and ceramic inlays, onlays, and overlays: a systematic review and meta-analysis. *J Dent Res.* 2016;95(9):985-94. [Crossref] [PubMed]
- Kielbassa AM, Philipp F. Restoring proximal cavities of molars using the proximal box elevation technique: systematic review and report of a case. *Quintessence Int.* 2015;46(9):751-64. [PubMed]
- Keys W, Carson SJ. Rubber dam may increase the survival time of dental restorations. *Evid Based Dent.* 2017;18(1):19-20. [Crossref] [PubMed]
- Dietschi D, Spreafico R. Current clinical concepts for adhesive cementation of tooth-colored posterior restorations. *Pract Periodontics Aesthet Dent.* 1998;10(1):47-54; quiz 56. [PubMed]
- Magne P, Spreafico CR. Deep margin elevation: a paradigm shift. *The American Journal of Esthetic Dentistry.* 2012;(2)2:86-96. [Link]
- Frese C, Wolff D, Staehle HJ. Proximal box elevation with resin composite and the dogma of biological width: clinical R2-technique and critical review. *Oper Dent.* 2014;39(1):22-31. [Crossref] [PubMed]
- Dablanca-Blanco AB, Blanco-Carrión J, Martín-Biedma B, Varela-Patiño P, Bello-Castro A, Castelo-Baz P. Management of large class II lesions in molars: how to restore and when to perform surgical crown lengthening? *Restor Dent Endod.* 2017;42(3):240-52. [Crossref] [PubMed] [PMC]
- Aldakheel M, Aldosary K, Alnafissah S, Alaamer R, Alqahtani A, Almuhtab N. Deep Margin Elevation: Current Concepts and Clinical Considerations: A Review. *Medicina (Kaunas).* 2022;58(10):1482. [Crossref] [PubMed] [PMC]
- Dietschi D, Spreafico R. Evidence-based concepts and procedures for bonded inlays and onlays. Part I. Historical perspectives and clinical rationale for a biosubstitutive approach. *Int J Esthet Dent.* 2015;10(2):210-27. [PubMed]
- Bresser RA, Gerdolle D, van den Heijkant IA, Sluiter-Pouwels LMA, Cune MS, Gresnigt MMM. Up to 12 years clinical evaluation of 197 partial indirect restorations with deep margin elevation in the posterior region. *J Dent.* 2019;91:103227. [Crossref] [PubMed]
- Magne P. M-I-M for DME: matrix-in-a-matrix technique for deep margin elevation. *J Prosthet Dent.* 2023;130(4):434-8. [Crossref] [PubMed]
- Magne P. Immediate dentin sealing: a fundamental procedure for indirect bonded restorations. *J Esthet Restor Dent.* 2005;17(3):144-54; discussion 155. [Crossref] [PubMed]
- Rocca GT, Rizcalla N, Krejci I, Dietschi D. Evidence-based concepts and procedures for bonded inlays and onlays. Part II. Guidelines for cavity preparation and restoration fabrication. *Int J Esthet Dent.* 2015;10(3):392-413. [PubMed]
- Cardoso MV, de Almeida Neves A, Mine A, Coutinho E, Van Landuyt K, De Munck J, et al. Current aspects on bonding effectiveness and stability in adhesive dentistry. *Aust Dent J.* 2011;56 Suppl 1:31-44. [Crossref] [PubMed]

16. Breschi L, Maravic T, Cunha SR, Comba A, Cadenaro M, Tjäderhane L, et al. Dentin bonding systems: From dentin collagen structure to bond preservation and clinical applications. *Dent Mater.* 2018;34(1):78-96. [[Crossref](#)] [[PubMed](#)]
17. Vertolli TJ, Martinsen BD, Hanson CM, Howard RS, Kooistra S, Ye L. Effect of deep margin elevation on CAD/CAM-Fabricated ceramic inlays. *Oper Dent.* 2020;45(6):608-17. [[Crossref](#)] [[PubMed](#)]
18. Stockton LW, Tsang ST. Microleakage of Class II posterior composite restorations with gingival margins placed entirely within dentin. *J Can Dent Assoc.* 2007;73(3):255. [[PubMed](#)]
19. Papalexopoulos D, Samartzis TK, Sarafianou A. A Thorough analysis of the endocrown restoration: a literature review. *J Contemp Dent Pract.* 2021;22(4):422-6. [[Crossref](#)] [[PubMed](#)]
20. Lefever D, Gregor L, Bortolotto T, Krejci I. Supragingival relocation of subgingivally located margins for adhesive inlays/onlays with different materials. *J Adhes Dent.* 2012;14(6):561-7. [[PubMed](#)]
21. Köken S, Juloski J, Ferrari M. Influence of cervical margin relocation and adhesive system on microleakage of indirect composite restorations. *Journal of Osseointegration.* 2019;11(1):21-8. [[Link](#)]
22. Juloski J, Köken S, Ferrari M. No correlation between two methodological approaches applied to evaluate cervical margin relocation. *Dent Mater J.* 2020;39(4):624-32. [[Crossref](#)] [[PubMed](#)]
23. Samartzis TK, Papalexopoulos D, Ntovas P, Rahiotis C, Blatz MB. Deep margin elevation: a literature review. *Dent J (Basel).* 2022;10(3):48. [[Crossref](#)] [[PubMed](#)] [[PMCID](#)]
24. Zaruba M, Göhring TN, Wegehaupt FJ, Attin T. Influence of a proximal margin elevation technique on marginal adaptation of ceramic inlays. *Acta Odontol Scand.* 2013;71(2):317-24. [[Crossref](#)] [[PubMed](#)]
25. Köken S, Juloski J, Sorrentino R, Grandini S, Ferrari M. Marginal sealing of relocated cervical margins of mesio-occluso-distal overlays. *J Oral Sci.* 2018;60(3):460-8. [[Crossref](#)] [[PubMed](#)]
26. Zavattini A, Mancini M, Higginson J, Foschi F, Pasquantonio G, Mangani F. Micro-computed tomography evaluation of microleakage of Class II composite restorations: An in vitro study. *Eur J Dent.* 2018;12(3):369-74. [[Crossref](#)] [[PubMed](#)] [[PMCID](#)]
27. Scotti N, Baldi A, Vergano EA, Tempesta RM, Alovise M, Pasqualini D, et al. Tridimensional Evaluation of the Interfacial Gap in Deep Cervical Margin Restorations: A Micro-CT Study. *Oper Dent.* 2020;45(5):E227-E36. [[Crossref](#)] [[PubMed](#)]
28. Zhang H, Li H, Cong Q, Zhang Z, Du A, Wang Y. Effect of proximal box elevation on fracture resistance and microleakage of premolars restored with ceramic endocrowns. *PLoS One.* 2021;16(5):e0252269. Erratum in: *PLoS One.* 2021;16(9):e0258038. [[Crossref](#)] [[PubMed](#)] [[PMCID](#)]
29. Da Silva D, Ceballos L, Fuentes MV. Influence of the adhesive strategy in the sealing ability of resin composite inlays after deep margin elevation. *J Clin Exp Dent.* 2021;13(9):e886-e93. [[Crossref](#)] [[PubMed](#)] [[PMCID](#)]
30. Frankenberger R, Hehn J, Hajtó J, Krämer N, Naumann M, Koch A, et al. Effect of proximal box elevation with resin composite on marginal quality of ceramic inlays in vitro. *Clin Oral Investig.* 2013;17(1):177-83. [[Crossref](#)] [[PubMed](#)]
31. Grubbs TD, Vargas M, Kolker J, Teixeira EC. Efficacy of direct restorative materials in proximal box elevation on the margin quality and fracture resistance of molars restored with CAD/CAM Onlays. *Oper Dent.* 2020;45(1):52-61. [[Crossref](#)] [[PubMed](#)]
32. Barone A, Derchi G, Rossi A, Marconcini S, Covani U. Longitudinal clinical evaluation of bonded composite inlays: a 3-year study. *Quintessence Int.* 2008;39(1):65-71. [[PubMed](#)]
33. Leirskar J, Nordbø H, Thoresen NR, Henaug T, von der Fehr FR. A four to six years follow-up of indirect resin composite inlays/onlays. *Acta Odontol Scand.* 2003;61(4):247-51. Erratum in: *Acta Odontol Scand.* 2003;61(5):319. [[Crossref](#)] [[PubMed](#)]
34. Li H, Burrow MF, Tyas MJ. Nanoleakage patterns of four dentin bonding systems. *Dent Mater.* 2000;16(1):48-56. [[Crossref](#)] [[PubMed](#)]
35. Nedeljkovic I, De Munck J, Vanloy A, Declerck D, Lambrechts P, Peumans M, et al. Secondary caries: prevalence, characteristics, and approach. *Clin Oral Investig.* 2020;24(2):683-91. [[Crossref](#)] [[PubMed](#)]
36. Roggendorf MJ, Krämer N, Dippold C, Vosen VE, Naumann M, Jablonski-Momeni A, et al. Effect of proximal box elevation with resin composite on marginal quality of resin composite inlays in vitro. *J Dent.* 2012;40(12):1068-73. [[Crossref](#)] [[PubMed](#)]
37. Ilgenstein I, Zitzmann NU, Bühler J, Wegehaupt FJ, Attin T, Weiger R, et al. Influence of proximal box elevation on the marginal quality and fracture behavior of root-filled molars restored with CAD/CAM ceramic or composite onlays. *Clin Oral Investig.* 2015;19(5):1021-8. [[Crossref](#)] [[PubMed](#)]
38. Dietschi D, Olsburgh S, Krejci I, Davidson C. In vitro evaluation of marginal and internal adaptation after occlusal stressing of indirect class II composite restorations with different resinous bases. *Eur J Oral Sci.* 2003;111(1):73-80. [[Crossref](#)] [[PubMed](#)]
39. Kemp-Scholte CM, Davidson CL. Marginal integrity related to bond strength and strain capacity of composite resin restorative systems. *J Prosthet Dent.* 1990;64(6):658-64. [[Crossref](#)] [[PubMed](#)]
40. Cavalcanti AN, Mitsui FH, Ambrosano GM, Marchi GM. Influence of adhesive systems and flowable composite lining on bond strength of class II restorations submitted to thermal and mechanical stresses. *J Biomed Mater Res B Appl Biomater.* 2007;80(1):52-8. [[Crossref](#)] [[PubMed](#)]
41. Castañeda-Espinosa JC, Pereira RA, Cavalcanti AP, Mondelli RF. Transmission of composite polymerization contraction force through a flowable composite and a resin-modified glass ionomer cement. *J Appl Oral Sci.* 2007;15(6):495-500. [[Crossref](#)] [[PubMed](#)] [[PMCID](#)]
42. Da Silva-Goncalves D, Cura M, Victoria Fuentes M, Gomes G, Ceballos L. Influence of coronal gingival margin relocation and the luting cement in composite inlays microtensile bond strength. *Medicina Oral Patología Oral y Cirugía Bucal* 2012;17:S33. [[Crossref](#)]
43. Castelo-Baz P, Argibay-Lorenzo O, Muñoz F, Martín-Biedma B, Darriba IL, Miguéns-Vila R, et al. Periodontal response to a tricalcium silicate material or resin composite placed in close contact to the supracrestal tissue attachment: a histomorphometric comparative study. *Clin Oral Investig.* 2021;25(10):5743-53. [[Crossref](#)] [[PubMed](#)]
44. Da Silva Gonçalves D, Cura M, Ceballos L, Fuentes MV. Influence of proximal box elevation on bond strength of composite inlays. *Clin Oral Investig.* 2017;21(1):247-54. [[Crossref](#)] [[PubMed](#)]
45. Perdigão J. Dentin bonding as a function of dentin structure. *Dent Clin North Am.* 2002;46(2):277-301. [[Crossref](#)] [[PubMed](#)]
46. Paolantonio M, D'ercole S, Perinetti G, Tripodi D, Catamo G, Serra E, et al. Clinical and microbiological effects of different restorative materials on the periodontal tissues adjacent to subgingival class V restorations. *J Clin Periodontol.* 2004;31(3):200-7. [[Crossref](#)] [[PubMed](#)]
47. Waerhaug J. Effect of rough surfaces upon gingival tissue. *J Dent Res.* 1956;35(2):323-5. [[Crossref](#)] [[PubMed](#)]
48. Schätzle M, Land NP, Anerud A, Boysen H, Bürgin W, Loe H. The influence of margins of restorations of the periodontal tissues over 26 years. *J Clin Periodontol.* 2001;28(1):57-64. [[Crossref](#)] [[PubMed](#)]
49. Waerhaug J. Histologic considerations which govern where the margins of restorations should be located in relation to the gingiva. *Dental Clinics of North America.* 1960;4(1):161-76. [[Crossref](#)]
50. Jørgensen KD. Restorative resins: abrasion vs. mechanical properties. *Scand J Dent Res.* 1980;88(6):557-68. [[Crossref](#)] [[PubMed](#)]
51. Drummond JL. Degradation, fatigue, and failure of resin dental composite materials. *J Dent Res.* 2008;87(8):710-9. [[Crossref](#)] [[PubMed](#)] [[PMCID](#)]
52. Sarfati A, Tirlat G. Deep margin elevation versus crown lengthening: biologic width revisited. *Int J Esthet Dent.* 2018;13(3):334-56. [[PubMed](#)]

53. Bertoldi C, Monari E, Cortellini P, Generali L, Lucchi A, Spinato S, et al. Clinical and histological reaction of periodontal tissues to subgingival resin composite restorations. *Clin Oral Investig*. 2020;24(2):1001-11. [[Crossref](#)] [[PubMed](#)]
54. Ferrari M, Koken S, Grandini S, Ferrari Cagidiaco E, Joda T, Discepoli N. Influence of cervical margin relocation (CMR) on periodontal health: 12-month results of a controlled trial. *J Dent*. 2018;69:70-6. [[Crossref](#)] [[PubMed](#)]
55. Padbury A Jr, Eber R, Wang HL. Interactions between the gingiva and the margin of restorations. *J Clin Periodontol*. 2003;30(5):379-85. [[Crossref](#)] [[PubMed](#)]
56. Planciunas L, Puriene A, Mackeviciene G. Surgical lengthening of the clinical tooth crown. *Stomatologija*. 2006;8(3):88-95. [[PubMed](#)]
57. Mishkin DJ, Gellin RG. Re: Biologic width and crown lengthening, *J Periodontol*. 1993;64(9):920. [[PubMed](#)]
58. Mugri MH, Sayed ME, Nedumgottil BM, Bhandi S, Raj AT, Testarelli L, et al. Treatment prognosis of restored teeth with crown lengthening vs. deep margin elevation: A systematic review. *Materials (Basel)*. 2021;14(21):6733. [[Crossref](#)] [[PubMed](#)] [[PMC](#)]
59. Alhassan MA, Bajunaid SO. Effect of cervical margin relocation technique with composite resin on the marginal integrity of a ceramic onlay: a case report. *Gen Dent*. 2020;68(4):e1-e3. [[PubMed](#)]
60. Oppermann RV, Gomes SC, Cavagni J, Cayana EG, Conceição EN. Response to proximal restorations placed either subgingivally or following crown lengthening in patients with no history of periodontal disease. *Int J Periodontics Restorative Dent*. 2016;36(1):117-24. [[Crossref](#)] [[PubMed](#)]
61. Ingber JS, Rose LF, Coslet JG. The "biologic width"--a concept in periodontics and restorative dentistry. *Alpha Omegan*. 1977;70(3):62-5. [[PubMed](#)]
62. Stetler KJ, Bissada NF. Significance of the width of keratinized gingiva on the periodontal status of teeth with submarginal restorations. *J Periodontol*. 1987;58(10):696-700. [[Crossref](#)] [[PubMed](#)]
63. Al-Sowayh ZH. Does surgical crown lengthening procedure produce stable clinical outcomes for restorative treatment? A meta-analysis. *J Prosthodont*. 2019;28(1):e103-e9. [[Crossref](#)] [[PubMed](#)]
64. van Dijken JW, Sjöström S. The effect of glass ionomer cement and composite resin fillings on marginal gingiva. *J Clin Periodontol*. 1991;18(3):200-3. [[Crossref](#)] [[PubMed](#)]
65. Pilalas I, Tsalikis L, Tatakis DN. Pre-restorative crown lengthening surgery outcomes: a systematic review. *J Clin Periodontol*. 2016;43(12):1094-1108. [[Crossref](#)] [[PubMed](#)]
66. Patil K, Khalighinejad N, El-Refai N, Williams K, Mickel A. The effect of crown lengthening on the outcome of endodontically treated posterior teeth: 10-year survival analysis. *J Endod*. 2019;45(6):696-700. [[Crossref](#)] [[PubMed](#)]
67. Ng YL, Mann V, Gulabivala K. A prospective study of the factors affecting outcomes of non-surgical root canal treatment: Part 2: tooth survival. *Int Endod J*. 2011;44(7):610-25. [[Crossref](#)] [[PubMed](#)]
68. Lin CL, Chang YH, Chang CY, Pai CA, Huang SF. Finite element and Weibull analyses to estimate failure risks in the ceramic endocrown and classical crown for endodontically treated maxillary premolar. *Eur J Oral Sci*. 2010;118(1):87-93. [[Crossref](#)] [[PubMed](#)]
69. Eraslan Ö, Eraslan O, Eskitaşcioğlu G, Belli S. Conservative restoration of severely damaged endodontically treated premolar teeth: a FEM study. *Clin Oral Investig*. 2011;15(3):403-8. [[Crossref](#)] [[PubMed](#)]
70. Bresser RA, van de Geer L, Gerdolle D, Schepke U, Cune MS, Gresnigt MMM. Influence of Deep Margin Elevation and preparation design on the fracture strength of indirectly restored molars. *J Mech Behav Biomed Mater*. 2020;110:103950. [[Crossref](#)] [[PubMed](#)]