

İntravezikal BCG Tedavisi ile İlişkili Orşiektomi Gerektiren Granülomatöz Epididimorşit

Granulomatous Epididymo-Orchitis Related to Intravesical BCG Therapy, Necessitating Orchiectomy: Case Report

Dr. Burak ÖZÇİFT,^a
Dr. Kaan BAL,^a
Dr. Ayşegül AKDER SARI,^b
Dr. Yaşar ISSI,^a
Dr. Ayşegül ALTINBOĞA,^b
Dr. Fikret ŞENGÜL,^a
Dr. Ahmet BÖLÜKBAŞI^a

^a2. Üroloji Kliniği,
^b1. Patoloji Kliniği,
İzmir Atatürk Eğitim ve
Araştırma Hastanesi,
İzmir

Geliş Tarihi/Received: 03.03.2011
Kabul Tarihi/Accepted: 30.05.2011

Yazışma Adresi/Correspondence:
Dr. Burak ÖZÇİFT
İzmir Atatürk Eğitim ve
Araştırma Hastanesi,
2. Üroloji Kliniği, İzmir,
TÜRKİYE/TURKEY
burakozcift@hotmail.com

ÖZET İntravezikal Bacillus Calmette-Guerin (BCG) 30 yıldan fazla bir süredir mesanenin ürotelyal karsinomu tedavisinde kullanılmaktadır. İntravezikal BCG immün modüle edici etkisi nedeniyle kullanılmaktadır. İntravezikal BCG'nin lokal veya sistemik yan etki yapma potansiyeli vardır. İntravezikal BCG immünoterapisine bağlı uzak organlarda granülomatöz lezyon gelişimi bu tedavinin nadir bir komplikasyonudur. Mesanenin ürotelyal karsinomunda tedavide kullanılan BCG immünoterapisini takiben gelişen granülomatöz epididimorşitte bu lezyonlar klinik olarak testiküller neoplazmdan ayırteedilememektedir ve kesin tanı sadece histolojik inceleme sonrası konulabilmektedir. Prostatektomi ameliyatı geçirmiş (açık veya transüretal rezeksiyon) hastalarda BCG ile kontamine idrarın vas deferense geri kaçıışı sonrası bu komplikasyonun gelişme riski artmaktadır. Bu yazıda, özgeçmişinde prostatektomi hikâyesi bulunan ve intravezikal BCG tedavisini takiben granülomatöz epididimorşit gelişen kasa invaze olmayan mesane tümörü olgusunu takdim etmekteyiz.

Anahtar Kelimeler: BCG connaught; ilaç verme, mesane içine; epididimit; orşit; komplikasyonlar

ABSTRACT Intravesical Bacillus Calmette-Guerin (BCG) has been used more than 30 years in the treatment of patients with urotelial carcinoma of the bladder. Intravesical BCG is used because of its immune modulating property. Intravesical BCG have potential side effects which can be described as local or systemic. The development of granulomatous lesions in distant organs is an uncommon complication related to immunotherapy with intravesical BCG. When these lesions occur in testis, they can not be distinguished from a testicular neoplasm, and the correct diagnosis is made only after histologic examination. Granulomatous epididymo-orchitis following BCG immunotherapy for urotelial carcinoma of the urinary bladder results from reflux of urine through vas deferens, especially in patients who underwent prostatectomy (open or transurethral resection). We report a case of non-muscle invasive bladder cancer, developing granulomatous epididymo-orchitis following intravesical BCG therapy and patient's medical history included prostatectomy.

Key Words: BCG connaught; administration, intravesical; epididymitis; orchitis; complications

Türkiye Klinikleri J Urology 2011;2(2):62-7

İmmünoterapi orta-yüksek rekürrens ve progresyon riski olan kasa invaze olmayan mesane kanseri tedavisinin önemli bir parçasıdır. İntravezikal immünoterapide kullanılan "Bacillus Calmette-Guerin (BCG)" immün modüle edici etkisi nedeniyle kullanılmaktadır. BCG tümör hücrelerini direkt olarak öldürmez, immün yanıtı stimüle eder ve bu tümör hücresi ölümü ile sonuçlanır. Her türlü intravezikal tedavi ve BCG'nin lokal

veya sistemik yan etki yapma potansiyeli vardır. BCG ile ilişkili yan etkiler başarılı bir şekilde tedavi edilmektedir. Ancak bazı hastalarda ciddi yan etkilerde görülmektedir.¹ Yan etkiler genellikle dizüri, idrar yapma sıklığında artış, düşük dereceli yüksek ateş, grip benzeri semptomlar veya halsizlik şeklinde olmaktadır. Diğer bir yan etkisi inokülasyon sahasında ya da uzak organlarda granüloamatöz lezyonlar meydana gelmesidir.² BCG ile ilişkili bu yan etkiler indüksiyon boyunca veya ilk 6 ay idame tedavi esnasında sık görülmektedir.^{1,3,4} Biz bu makalede BCG immünoterapisi sonrası 6. ayda gelişen orşiektomi gerektiren granüloamatöz epididimorşit olgusunu sunduk.

OLGU SUNUMU

Hematüri yakınmasıyla başvuran 75 yaşındaki erkek hastada yapılan tetkiklerde mesanede kitle saptanması üzerine yapılan sistoskopide mesane içindeki 3 x 2 cm'lik papiller lezyona transüretral mesane tümörü rezeksiyonu (TUR-MT) uygulandı. İşlem sonrası hastaya erken dönemde tek doz intrakaviter kemoterapi uygulandı. Lezyon patolojisi ürotelyal karsinom Ta Grade II olarak rapor edildi. İşlemden 6 ay sonra yapılan kontrol sistoskopisinde mesanede eski rezeksiyon alanı komşuluğunda 2 x 2 cm'lik tümör rekürrensi tespit edildi. Bu lezyona TUR-MT uygulandı. Aynı operasyon esnasında alt üriner sistem yakınmaları da olan hastanın daha önceden geçirilmiş açık prostatektomi ameliyatına bağlı gelişen mesane boyun darlığına da müdahale edildi. Transüretral rezeksiyon (TUR) ile mesane boynu ve prostat rezeke edilip mesane çıkım obstrüksiyonu giderildi. İkinci ameliyat patolojisi, mesaneninki ürotelyal karsinom Ta Grade II, prostatinki ise BPH olarak rapor edildi. TUR-MT nin histopatolojik inceleme sonucu kasa invaziv olmayan ürotelyal karsinom gelmesi üzerine hastaya operasyondan sonraki 1. aydan itibaren başlayarak, 6 hafta boyunca haftada bir toplam 6 kür intravezikal BCG [BCG (Connaught suşu) 81 mg (kuru ağırlık)] uygulandı.

Hasta indüksiyon tedavisini oldukça iyi tolere etti ve herhangi bir yan etki indüksiyon tedavisi boyunca izlenmeyip tedavi zamanında bitirildi. Hastanın takipleri esnasında indüksiyon tedavisi

bitiminden 6 ay sonra 2 aydır süregelen, boyutları giderek artan testis alt polünde yaklaşık olarak 4 x 3 cm'lik sert, fluktuasyon alınmayan, transilluminasyon göstermeyen, ağrısız, fikse kitle tespit edildi. Hastanın geçirilmiş tüberküloz öyküsü yoktu. Fizik muayeneyle BCG epididimorşiti ile testis tümörü arasında ayırım sağlanamadı. Bunun üzerine detaylı laboratuvar ve görüntüleme yöntemlerine başvuruldu.

LABORATUVAR

Rutin idrar tahlilinde özellik saptanmadı. İdrar kültüründe üreme olmadı. İdrar direkt bakısında aside rezistans bakteri (ARB) görülmedi. Laboratuvar incelemesinde, kan kreatinin: 1.23 (0.7-1.3) mg/dL, kan üre azotu: 23 (8.9-20.6) mg/dL, hemoglobin: 14, 2 (12.2-18.1) g/dL, beyaz küre: 7, 28 (4.50-11) k/uL, alfafetoprotein: 2.2 (0-8.1) ng /mL, beta-HCG: < 2 mU/mL ve LDH: 162 (125-243) U/L olarak bulundu.

GÖRÜNTÜLEME

Akciğer grafisinde akciğer parankiminde aktif infiltratif alan ve nodül izlenmedi. Sol kostofrenik sinüs kapalı, sağ kostofrenik sinüs açık olarak izlendi.

Skrotal renkli Doppler ultrasonografide sağ testiste 35.3 x 23.2 x 42.6 mm'lik heterojen ekoda kalsifikasyonlar içeren lobüle kontürlü kitle lezyonu dikkati çekmekte olup, santral kanlanma gösteren lezyonda rezistivite indeksi 0.78 olarak ölçüldü. Bu lezyon öncelikle testis tümörünü düşündürmektedir olarak raporlandı.

Görüntüleme, idrar ve kan tahlilleri sonucunda da testis tümörü ve BCG epididimorşiti ayırımı yapılamadı. Hastaya radyolojik tanı da göz önünde bulundurularak sağ inguinal eksplorasyon uygulandı. Operasyon esnasında testis alt polde; epididimle ayırımı yapılamayan, tunica vajinalisin skrotum katlarına yapışık olarak izlendiği 4 x 3 cm'lik sert, fikse kitle mevcuttu. Bunun üzerine radikal orşiektomi uygulandı. Hasta post operatif 1. günde hiçbir komplikasyon olmaksızın eksterne edildi.

PATOLOJİ

Radikal orşiektomi materyalinin histopatolojik incelemesinde makroskopik olarak üzerinde 6 cm

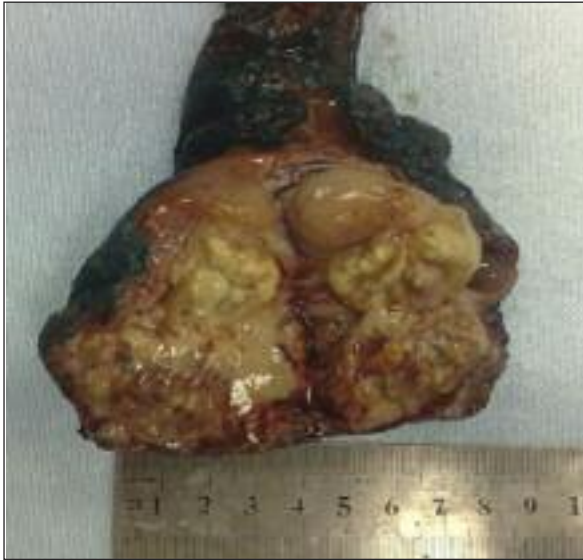uzunluğunda ve 0.5 cm çapında duktus deferens bulduran 6 x 4, 5 x 4 cm boyutlarında sağ orşiektomi materyalinin yapılan kesitlerinde 4 x 3.5 cm boyutlarında yumuşak kıvamda nodüler oluşumda krem sarı renkli yer yer nekrotik odaklar içeren lezyon izlendi (Resim 1). Mikroskopik olarak granülom yapılarında kazeifikasyon nekrozu mevcut olup rutin boyamaya ilaveten yapılan Ziehl Nelson boyasında tüberküloz basili izlendi (Resim 2-4). Materyal granüloamatöz epididimorşit olarak raporlandı.

Hastadan bu patoloji sonucu sonrası mikobakteri kültürü (idrar), balgam kültürü, idrar direkt bakısında ARB incelenmesi istendi ve anti tüberküloz

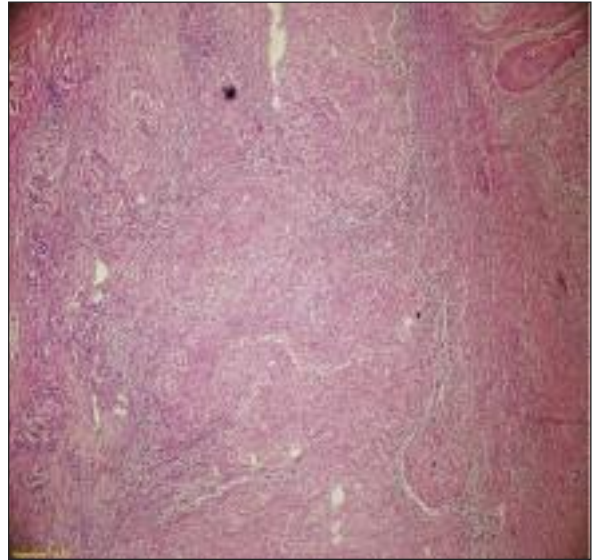
tedavisi başlandı. Direkt bakıda ARB izlenmedi ve kültürlerde üreme olmadı. Altı ay izoniazid + rifampisin tedavisi alan hastanın tedavi bitimi sonrası mikobakteri kültürü (idrar) tekrarlandı. Direkt bakıda ARB görülmeyen hastanın kültüründe de üreme olmadı. Hasta tedavisini alırken ve tedavi sonrası mesane tümörü takibi, ürotelyal karsinomun takibine uygun olarak devam etti. Bu dönemde hastanın tümörü nüks etmedi.

TARTIŞMA

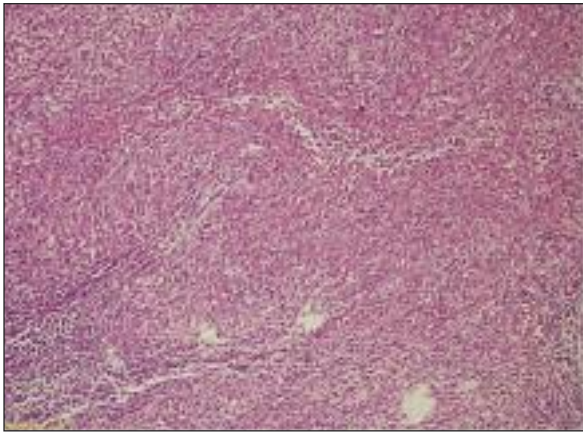
Granüloamatöz orşit veya epididimorşit histolojik olarak nekrotize veya nekrotize olmayan granü-



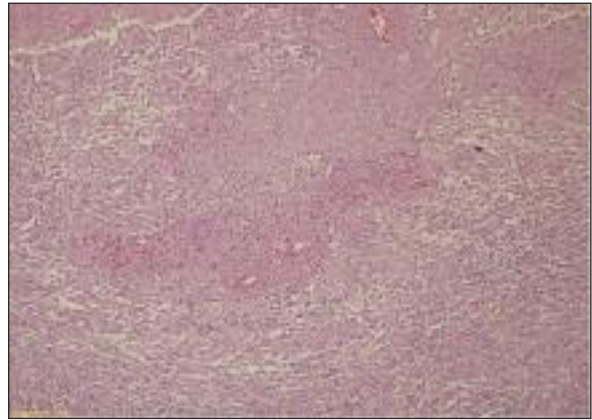
RESİM 1: Makroskobik görünüm.



RESİM 2: Yaygın granülom formasyonu gösteren testis dokusu (Hematoxilen & Eozin X40).



RESİM 3: Kazeifikasyon nekrozu içeren granülom yapıları (Hematoxilen & Eozin, x200).



RESİM 4: Kazeifikasyon nekrozu içeren granülom yapıları (Hematoxilen & Eozin, x100).

lomlarla karakterize olup heterojen lezyonların takımı yıldız şeklinde olmasıyla gösterilir. Genelde özellikle yetişkinlerde görülür. Bu lezyonlar sıklıkla tüberküloz, brusella, sifiliz veya sarkoidozis yanı sıra fungal, riketsiyal veya parazitik enfeksiyonların sistemik yayılımlarının geç komplikasyonu olarak görülür. Bu lezyonlar testiküler travma veya vazektomi prosedürleri sonrası idiopatik veya otoimmün olarak görülebilir.⁵ Etiyoloji ne olursa olsun testiküler neoplazmdan klinik olarak ayırt edilememektedir. Genellikle radikal orşiektomi uygulanır. Muttarak ve ark.nın yaptığı ve olgularının ultrasonografik görünümünün incelendiği bir çalışmada, tüberküloz epididimit olgularının diffüz ya da nodüler büyüme gösteren, homojen veya heterojen hipoeoik lezyonlar şeklinde görüldüğü bildirilmiştir.⁶ Bizim olgumuzda ultrasonografik görünümde heterojen ekoda kalsifikasyonlar içeren lobüle kontürlü kitle lezyonu dikkati çekmekte olup santral kanlanma gösteren lezyon mevcut olup görünüm testiküler neoplazmı düşündürmekteydi. Dolayısıyla bu olguda doğru tanı ancak histopatolojik inceleme sonrası dokulardaki granülomların tanımlanmasıyla konulabilmirdi.

Kazeöz nekroz *Mycobacterium tuberculosis* enfeksiyonlarında oldukça patognomiktir. BCG ile ilgili granülomlarda nispeten yaygın değildir. Organizma her zaman gösterilemeyebilir.⁷ Bizim olgumuzda histopatolojik incelemede kazeöz nekroz granülom yapılarında mevcut olup tüberküloz basili de izlenmiştir (Resim 2, 3).

Hastaların küçük bir kısmında kazeifiye veya non kazeifiye granüloamatöz lezyon uzak organlarda gelişmektedir. Bilindiği kadarıyla BCG tedavisi almış hastalarda granüloamatöz pnömonit, hepatit, prostatit ve epididimorşit, skrotal fistül görülmüştür.^{2,8,9} BCG ile ilişkili visseral granülomlar immünoterapi bitimi sonrası değişik latent periyodlar sonrası (8 hafta-5 yıl) gelişmiştir.^{7,10} Genitoüriner tüberkülozda klasik tedavi, sistemik dördü antitüberküloz tedavisidir. Tedavi süresi olarak, oldukça düşük bildirilen relaps oranları nedeniyle 6-9 aylık süreler yeterlidir.^{11,12} Ayrıca tedavi olarak bir BCG üreticisinin monografına (Connaught product monograph. Pasteur-Merieux-Connaught Canada,

Ontario) göre BCG tedavisinin 3-6 ay durdurulması ve 2 antitüberküloz ajan kullanımı önerilmektedir. Lamm, epididimorşit olan olgularda oral izoniazid (300 mg/dL) ve rifampin (500 mg/dL) kullanımı 3-6 ay önermektedir.¹³ Tedavide ilk tercih olarak tek ajan izoniazid kullanımı da önerilmektedir.¹⁴

Mesanein ürotelyal karsinomunun profilaksisi ve tedavisinde 20 yıldan fazla bir süredir intravezikal BCG instilasyonu kullanılmaktadır. Ta veya T1, grd 2-3, multifokal, rekürren veya inkomplet rezeke edilen hastalarda BCG tedavisi düşünülebilir. BCG özellikle karsinoma in-situ'nun tedavisinde efektifir.¹⁵ BCG tedavisi çeşitli insan malignitelerinin tedavisindeki önemli boşluğu doldurur.⁷ Tümör regresyonuyla sonuçlanan bu immünoterapötik yaklaşımda aşının etkinliği, sadece konağın mikobakteriyal ajana doğuştan olan immün yanıt oluşturma yeteneğine bağlı değildir. Aynı zamanda aşının inokülasyon sahasında hızlı yanıt ve kontakta sistemik immün yanıt oluşturma yeteneğine bağlıdır. BCG intravezikal tedavide immün modüle edici etkisi nedeniyle kullanılmaktadır. BCG tümör hücrelerini direkt olarak öldürmez, immün yanıtı stimüle eder ve bu tümör hücresi ölümü ile sonuçlanır. Şu anda mesane kanserinde çeşitli intravezikal BCG instilasyon tedavi rejimleri kullanılmaktadır.² Kimi doktorlar cerrahi sonrası lokal rekürrens gelişimini önleme amacıyla kullanılmaktadır.² Tek tedavi rejimi olmamasına rağmen çoğu ürolog TUR'dan 1 ay sonra başlayan, 6 hafta süreyle, tek doz olarak uygulanan rejimi uygulamaktadır.

BCG zayıflatılmış canlı aşı olup hayatı tehdit edebilecek lokal ve sistemik enfeksiyonlara yol açabilecek organizmadır. Genel minör reaksiyonları sistit (%91), dizüri, hematüri (%43), bulantı (%8), düşük dereceli ateş yüksekliği (38.3'ten düşük) (%28), halsizlik (%24), artrit ve artraljidir.² Bunlar genellikle asetaminofen, fenazopiridin, difenhidramin ve antikolinergik ajanlarla kontrol altına alınabilir. Bu semptomlar ağır olur ve gross hematüri bu semptomlara eşlik ederse, BCG tedavisi ertelenmeli ve izoniazid tedavisi başlanmalıdır. İzoniazid ile hastaların %95'i tedavi olur ve tedavi iyi tolere edilir. Her şeye rağmen %5'inde semptomlar de-

vam edebilir. Lamm ve ark., 39.4 dereceden yüksek ateşin en sık görülen ciddi yan etki olduğunu ve 2602 hasta olan serilerinin %3'ünde bunun gerçekleştiğini belirtmişlerdir.²

Epididimit ve epididimorşit oranı Lamm'ın serilerinde yaklaşık olarak %0.4'tür.² Diğer küçük serilerde ise %0.2-1 olarak belirtilmiştir.¹ Orşiektomi bu serilerde yapılmamıştır. Genitoüriner sistem, primer tüberküloz enfeksiyonunun ekstrapulmoner olarak en sık görüldüğü lokalizasyonlardan olmakla birlikte granüloamatöz epididimoorşit intravezikal BCG tedavisinin nadir ve geç dönemde de görülebilen bir komplikasyonudur. Literatürde bildirilmiş az sayıda olgu mevcut olup, hastalar ağrı veya skrotal şişlik gibi şikâyetlerle başvurmaktadır.¹⁶ Lamm ve ark. bildirilmiş ilk 10 olgularını gözden geçirdiklerinde nadir olarak orşiektomi gerekeceğini tahmin etmekteydiler ancak bunu takiben 13 olgudan birinde cerrahi müdahale gerekmiştir.¹⁷ Başka bazı serilerde de BCG terapisi sonrası orşiektomi gerektiren epididimal kitle belirtilmiştir.¹⁸

Epididimit, orşit, granüloamatöz prostatit, üretral darlık ve renal apse formasyonu BCG ile kontamine idrar ile alakalıdır. Bu üreter veya vas deferense idrar kaçığı yoluyla olur.^{2,9} Bunlardan en sık görüleni prostatitdir (%0.9). Lamm'ın ve başka araştırmacıların serilerinde TUR-prostatektomi (TUR-P) olmuş hastalarda organizmanın vas deferense retrograd yayılımı epididimal yayılmadan sorumludur.¹⁹ TUR-P olmuş hastalarda BCG instilasyonu sonrası mesanenin kateterle drenajı spontan işemeye göre komplikasyon riskini azaltmaktadır. Kateter üretradan vas deferenslere reflüyü önleyebilir.²⁰ Diğer bir taraftan da mesanenin spontan işenerek boşaltılmasının tedavi avantajı ise BCG içeren idrarın üretrayı doğrudan yıkayarak ürotelyal karsinomun üretra içine göç riskini azaltmaktadır. Biz bu olgumuzda ürotelyal karsinomun prostatik üretra içine olan göç riskini azaltmak için mesaneyi kateterle tahliye etmeyip, spontan işemeyle üretranın BCG içeren idrarla doğrudan yıkamasını tercih ettik.

Bu olgunun orşiektomi ile sonuçlanmasının nedeni tüberküloz-orşiti ile testis tümörü arasında kesin ayırımın yapılamamış olmasıdır. BCG immünoterapisi alan hastamızın geçirilmiş prostatektomi operasyonları olması vas deferense reflüyü aklımıza getirdi ancak testis tümörü olasılığı da aklımızdan hiç çıkarılmadı. İdrarda ARB direkt bakısının negatif gelmesi ve skrotal renkli Dopplerde ön tanı olarak öncelikli olarak testis tümörü belirtilmesi, son 2 aydır kitledeki boyut artışı malignite şüphemizi arttırdı. Hastaya bunun üzerine cerrahi inguinal eksplorasyon yapıldı ve radikal orşiektomi prosedürü uygulandı. Histopatolojik inceleme sonucu tüberküloz lehine gelen hastaya 2'li anti tüberküloz antibiyotik başlandı. Altı ay antitüberküloz tedavisi alan hastanın takipleri ürotelyal karsinomun takibine uygun olarak devam etmektedir.

SONUÇ

Granüloamatöz epididimorşit; klinik, radyolojik ve biyolojik karakteristikler bakımından testiküler neoplazmla ayırt edilememektedir. BCG tedavisinden uzun süre sonra testiküler kitle gelişimi tanı açısından ikilem yaratmaktadır. BCG immünoterapisini takiben testiküler kitle ile gelen hastalarda BCG immünoterapisinden ne kadar vakit geçtiğine bakılmaksızın ayırıcı tanıda granüloamatöz orşit akılda tutulmalıdır. Bizim bu tecrübemize göre prostatektomi geçirmiş hastada intravezikal BCG tedavisine ait komplikasyon riskleri artmaktadır. Çünkü ejakülatuar duktus rezeksiyonu BCG içeren idrarın vas deferense reflüsüne izin verebilmektedir. Teorik olarak BCG instilasyonunu kateterle yapmak ve kateterle mesane içerisindeki BCG içeren idrarın tahliyesi riski azaltmaktadır. Diğer bir taraftan da mesanenin spontan işenerek boşaltılmasının tedavi avantajı ise BCG içeren idrarın üretrayı doğrudan yıkayarak ürotelyal karsinomun üretra içine yayılması riskini azaltmaktadır. Çift kateterizasyonun, prostat rezeksiyonu geçirmiş hastalarda BCG tedavisini takip eden epididimit riskini azalttığı ispatlanmıştır.

KAYNAKLAR

- van der Meijden AP, Sylvester RJ, Oosterlinck W, Hoeltl W, Bono AV; EORTC Genito-Urinary Tract Cancer Group. Maintenance Bacillus Calmette-Guerin for Ta T1 bladder tumors is not associated with increased toxicity: results from a European Organisation for Research and Treatment of Cancer Genito-Urinary Group Phase III Trial. *Eur Urol* 2003; 44(4):429-34.
- Lamm DL, van der Meijden PM, Morales A, Brosman SA, Catalona WJ, Herr HW, et al. Incidence and treatment of complications of bacillus Calmette-Guerin intravesical therapy in superficial bladder cancer. *J Urol* 1992;147(3): 596-600.
- Saint F, Irani J, Patard JJ, Salomon L, Hoznek A, Zammattio S, et al. Tolerability of bacille Calmette-Guerin maintenance therapy for superficial bladder cancer. *Urology* 2001; 57(5):883-8.
- Witjes JA, Palou J, Soloway M, Lamm D, Brausi M, Spermon JR, et al. Clinical practice recommendations for the prevention and management of intravesical therapy-associated adverse events. *Eur Urol Suppl* 2008; 7(10):667-74.
- Reisman EM, Colquitt LA 4th, Childers J, Preminger GM. Brucella orchitis: a rare cause of testicular enlargement. *J Urol* 1990;143(4): 821-2.
- Muttarak M, Peh WC, Lojanapiwat B, Chaiwun B. Tuberculous epididymitis and epididymo-orchitis: sonographic appearances. *AJR Am J Roentgenol* 200;176(6):1459-66.
- Paquette E, Preston D, Horton M, Mcleod D. Epididymal granulomatous abscess as a late complication of intravesical BCG immunotherapy. *Infect Urol* 2000;13(2):54-6.
- Büyükalpelli R. [Genitourinary tract tuberculosis]. 21. Yüzyılda Tüberküloz Sempozyumu ve II. Tüberküloz Laboratuvar Tanı Yöntemleri Kurs Kitabı. Samsun: Toraks Derneği; 2003. p.141-7.
- Madeb R, Marshall J, Nativ O, Erturk E. Epididymal tuberculosis: case report and review of the literature. *Urology* 2005;65(4):798.
- Lamm DL. Complications of bacillus Calmette-Guerin immunotherapy. *Urol Clin North Am* 1992;19(3):565-72.
- Brosman SA. Bacillus Calmette-Guerin immunotherapy: techniques and results. *Urol Clin North Am* 1992;19(3):557-564.
- Bodurtha A, Kim YH, Laucius JF, Donato RA, Mastrangelo MJ. Hepatic granulomas and other hepatic lesions associated with BCG immunotherapy for cancer. *Am J Clin Pathol* 1974;61(6):747-72.
- Hudson MA, Ratliff TL, Gillen DP, Haaf EO, Dresner SM, Catalona WJ. Single course versus maintenance Bacillus Calmette-Guerin therapy for superficial bladder tumors: a prospective, randomized trial. *J Urol* 1987;138(2): 295-8.
- Hansen CP, Mortensen S. Epididymo-orchitis and Reiter's disease: Two infrequent complications after intravesical bacillus Calmette-Guerin therapy. *Scand J Urol Nephrol* 1997; 31(3):317-8.
- George VK, Russel GL, Harrison BD, Green NA. Tuberculous epididymo-orchitis following intravesical BCG. *Br J Urol* 1990;66(1):101-2.
- Önal İK, Akdoğan M, Aypak A, Oğuz P, Keklik T, Öztaş E, et al. [Granulomatous hepatitis as rare complication of intravesical BCG therapy for bladder cancer: case report]. *Turkiye Klinikleri J Med Sci* 2010;30(3):1092-5.
- Salvador R, Vilana R, Bargallo X, Araque X, Nicolau C. Tuberculous epididymo-orchitis after intravesical BCG therapy for superficial bladder carcinoma. *J Ultrasound Med* 2007; 26(5):671-4.
- Harving SS, Asmussen L, Roosen JU, Hermann G. Granulomatous epididymo-orchitis, a rare complication of intravesical bacillus Calmette-Guerin therapy for urothelial cancer. *Scand J Urol Nephrol* 2009;43(4):331-3.
- Koizumi T, Nakanishi R, Taue R, Yamaguchi K, Nakatuchi H, Kishimoto T, et al. Case of tuberculous epididymitis caused by intravesical BCG therapy. *Hinyokika Kyo* 2008;54(9):625-7.
- Hoag N, Pommerville PJ, Kibsey PC, Cavers DJ, Eddy RJ. Tuberculous epididymitis following intravesical Bacillus Calmette-Guerin immunotherapy. *Can J Urol* 200;16(2): 4589-91.