

Nadir Bir Olgu: Kitle Şüphesi ile Başvuran ve Aktinomikoz Tanısı Alan Çocuk Hasta

A Rare Case: A Pediatric Patient Presenting with a Suspected Mass and Was Diagnosed with Actinomycosis

Lale GULİYEVA^a, Fatih KAPLAN^b, Erdem TOPAL^b

^aİnönü Üniversitesi Turgut Özal Tıp Merkezi, Çocuk Sağlığı ve Hastalıkları ABD, Malatya, TÜRKİYE

^bİnönü Üniversitesi Turgut Özal Tıp Merkezi, Çocuk İmmünolojisi ve Alerji Hastalıkları BD, Malatya, TÜRKİYE

ÖZET İnsan aktinomikozu, aktinomiçes cinsi bir bakterinin neden olduğu nadir görülen kronik bir enfeksiyondur. Travma, cerrahi operasyon öyküsü gibi mukozayı penetre edecek bir durum varlığında, mukozal bariyeri aşarak enfeksiyon oluşturabilir. Sağ omuzda ağrı ve şişlik, hâlsizlik ve öksürük şikâyeti ile 12,5 yaşındaki kız hasta kliniğimize başvurdu. Hastada, aktinomikoz hastalığı açısından herhangi bir risk faktörü olmamasına rağmen yapılan tetkiklerde aktinomiçes saptandı. Hasta, penisilin ile tedavi edildi. Bu olgu sunumunda, kitle ön tanısı ile gelip, aktinomikoz tanısı alan 12,5 yaşında kız hasta sunuldu.

ABSTRACT Human actinomycosis is a rare chronic infection caused by a bacterium of the Actinomyces genus. In the presence of a condition that will penetrate the mucosa, such as trauma or history of surgical operation, it may cross the mucosal barrier and cause infection. A 12.5-year-old girl was admitted to our clinic with complaints of pain and swelling in the right shoulder, weakness and cough. Although the patient did not have any risk factors for actinomycosis, Actinomyces was detected in the examinations. The patient was treated with penicillin. In this case report, a 12.5-year-old female patient who was diagnosed with actinomycosis with a pre-diagnosis of mass was presented.

Anahtar Kelimeler: Aktinomikoz; omuzda şişlik; çocuk

Keywords: Actinomycosis; swelling in the shoulder; child

İnsan aktinomikozu; aktinomiçes cinsindeki bakterilere bağlı oluşan, sık görülmeyen kronik bir enfeksiyondur.¹ Aktinomiçes bakterileri; gram pozitif karakterde olup, anaerobik ya da mikro-aerofilik bakteri grubunda bulunurlar. Üreme süresi uzundur. Aktinomiçes bakterileri; normalde ağız içi, mide-bağırsak ve üreme organlarında floranın bir üyesi olarak yer alırlar ve mukozal bariyeri geçmezler. Ancak belirli risk faktörleri (travma, cerrahi operasyon) olursa, mukozayı geçerek enfeksiyona neden olabilir. Aktinomikoz; insan vücudunda en yaygın olarak %50-60 oranında servikofasiyal bölgede, 2. olarak %25 oranında abdominal ve 3. olarak %15 oranında da torakal bölgede görülmektedir.² Bu olgu sunu-

munda, kliniğimize sağ omuzda şişlik şikâyeti ile başvurup, aktinomiçes tanısı alan olgu sunulmuştur. Olgunun ailesinden bilgilendirilmiş onam formu alınmıştır.

OLGU SUNUMU

Olgumuz, 12,5 yaşında kız hasta, 3 ay önce başlayan sağ omuzda ağrı, şişlik, hâlsizlik ve öksürük şikâyeti ile başvurdu. Öyküsünden; daha önce sağlıklı olan hastanın son 2 ayda 8 kg kaybettiği öğrenildi. Hastanın travma ve cerrahi öyküsü yoktu. Hastanın soy geçmişinde herhangi bir özellik saptanmadı. Hastanın yapılan fizik muayenesinde; genel durumu orta,

Correspondence: Lale GULİYEVA

İnönü Üniversitesi Turgut Özal Tıp Merkezi, Çocuk Sağlığı ve Hastalıkları ABD, Malatya, TÜRKİYE/TURKEY

E-mail: lale_pediatr10@mail.ru



Peer review under responsibility of Türkiye Klinikleri Journal of Pediatrics.

Received: 14 Aug 2020

Received in revised form: 25 Dec 2020

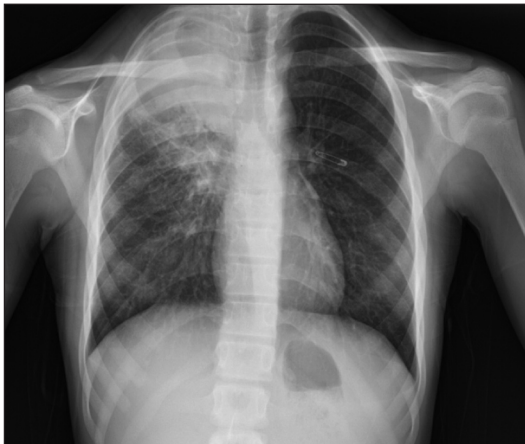Accepted: 08 Jan 2021

Available online: 17 Feb 2021

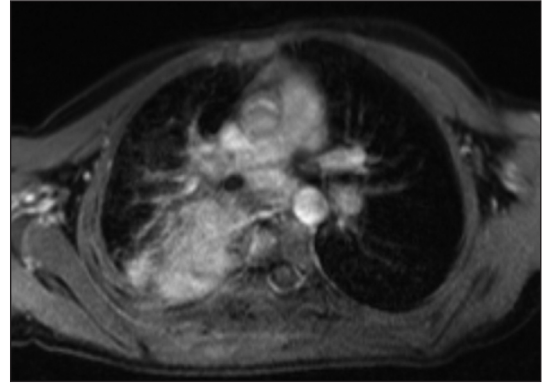
2146-8990 / Copyright © 2021 by Türkiye Klinikleri. This is an open access article under the CC BY-NC-ND license (<http://creativecommons.org/licenses/by-nc-nd/4.0/>).

ateş 37,5°C, nabız 108/dk, solunum sayısı 24/dk ve oksijen saturasyonu %95 idi. Sağ omuz mediyal kısmında yaklaşık 3 cm'lik bir şişlik saptandı. Şişliğin olduğu tarafta solunum sesleri azalmıştır. Hastanın laboratuvar incelemelerinde; beyaz kan hücresi 11,200/mm³, C-reaktif protein: 15,0 mg/dL, sedimentasyon 120 mm/saat, periferik kan yaymasında %68 polimorf nüveli lökosit, %32 lenfosit izlendi. Posteroanterior akciğer grafisinde sağ üst zonda hilus ile bağlantılı infiltratif opasite ve apekte şüpheli kitle görünümü mevcuttu (Resim 1). Şişliğin olduğu bölgeye yapılan yüzeysel ultrasonografisinde; sağ paravertebral alanda cilt altında kas planları arasında 5x1,5 cm boyutta yoğun içerikli hipervasküler düğün sınırlı lezyon izlendi. Aynı bölgenin kontrastlı manyetik rezonans görüntülemesinde; sağ akciğer üst lob posterior segmentte hilus ile bağlantılı üstteki ilk altı posterior kostada belirgin desktrüksiyonlarla beraber ekspansil görünüme sebebiyet veren yaklaşık 14x6,5x8,5 cm boyutta kitle ile apeks seviyesinde posteriora cilt altı dokulara doğru uzanan benzer karakterde ek yumuşak doku lezyonunun eşlik ettiği alanlar görüldü. Ayrıca T3 vertebra korpusu sağ yarı kesiminde pedikül ve transvers süreçte de ekspansil kemik yapıda görünüm ile beraber kortekste düzensizlik ve intensite artışları saptandı (Resim 2).

Hasta, göğüs cerrahisine konsülte edildi. Göğüs cerrahisi tarafından değerlendirilen hastanın lezyon yerinden biyopsi alındı. Biyopsi sonucunda; kronik ksantogranüloamatöz inflamasyon, aktinomiçes kolo-



RESİM 1: Posteroanterior akciğer grafisinde sağ üst zonda hilus ile bağlantılı infiltratif opasite ve apekte şüpheli kitle görünümü.



RESİM 2: Hastanın kontrastlı manyetik rezonans görüntülemesinde; sağ akciğer üst lob posterior segmentte hilus ile bağlantılı yaklaşık 14x6,5x8,5 cm boyutta kitle görüntüsü.

nileri tespit edildi. Hastaya penisilin grubu antibiyotik tedavisi başlandı. İzlemede sağ paravertebral alandaki lezyonda küçülme oldu.

TARTIŞMA

Aktinomikoz; aktinomiçes cinsi bakterilerin neden olduğu kronik granüloamatöz bir enfeksiyon hastalığıdır.³ İnsan normal florasında yer alan aktinomiçesin sebep olduğu enfeksiyonlar; erkeklerde kadınlardan yaklaşık 2-4 kat daha sık görülür.⁴

Aktinomiçes oral kavite, gastrointestinal ve genital sistemin normal florasında bulunur ve normal mukozal bariyeri aşmaz. Travma, cerrahi operasyon öyküsü gibi risk faktörleri olması durumunda bakteriler mukozal bariyeri aşarak enfeksiyon oluşturabilir.² Aktinomikoz tanısı, zor konulan bir hastalıktır. Hastalığın tanısının konulmasında klinik ve radyolojik bulgulara ek olarak mikrobiyolojik ve histolojik incelemeler de yardımcı olur.^{5,6} Hastalık tüberküloz, mantar enfeksiyonları ve akciğer apseleri gibi kronik süperatif akciğer enfeksiyonları ve ayrıca sıklıkla karıştırıldığı akciğer malignitesi ile ayırıcı tanıya girer.⁷ Klinik bulgular tipik olmadığı zaman aktinomikoz, akciğer tümörü ile karışabilir. Yapılan bazı çalışmalarda, hastalığın tanısında bilgisayarlı tomografi ya da manyetik rezonans görüntüleme yöntemlerinin kullanıldığı belirtilmiştir. Görüntüleme yöntemleri ile lezyonun neoplazma ya da inflamatuvar orijinli olup olmadığı saptanabilir. Bu ayırıcı tanı açısından önemli bir kriterdir.⁶ Olgumuzda da klinik bulguları, radyolojik yöntemler ve mikrobiyolojik tetkikler des-

tekleyerek hastalığın tanısı konuldu. Hastamızda ve ailesinde Tip 2 diabetes mellitus öyküsü olmamasına ve herhangi bir travma ve cerrahi operasyon geçirmemesine rağmen lezyon yerinden alınan biyopsi aktinomiçes lehine sonuçlandı. Bilgimize göre olgumuz; literatürde bu şekilde herhangi bir risk faktörü olmadan aktinomiçes gelişen ilk vaka olma özelliği taşıyor.

Aktinomikoz tedavisinde uzun süreli antibiyotik tedavisi ve cerrahi müdahale gerekmektedir.⁸ Aktinomikoz tedavisinde ilk seçenek olarak penisilin grubu antibiyotikler tercih edilmektedir. Penisilin ile tedavi yanıtı istenilen düzeydedir. Başlangıçta intravenöz (IV) penisilin tedavisi uygulanıp, daha sonra oral penisilin veya oral amoksisilin ile tedavi sürdürülebilir.⁹ Penisilin alerjisi veya direnci gibi penisilin kullanılmayan durumlarda tedavide klindamisin, seftriakson veya florokinolon gibi ilaçlar kullanılabilir. Uygun görülen olgularda; hiperbarik oksijen tedavisi denenebilir. Nadirde olsa cerrahi tedavi gerekebilir.¹⁰ Aktinomikoz için önerilen tedavi süresi 4 hafta IV, tedaviyi takiben 2-12 ay oral penisilin tedavisidir.⁶ Olgumuzda; 4 hafta IV penisilin tedavisini takiben 3 aylık oral penisilin tedavisi uyguladık. Tedavi sonrası hastamızın lezyonu tamamen kayboldu.

Sonuç olarak; aktinomikoz cerrahi, travma ve Tip 2 diabetes mellitus gibi risk faktörleri varlığında

görülebilir, vücudun farklı bölgelerinde çok değişik klinik durumlarla kendini gösterebilen bir hastalıktır. Ancak olgumuzda olduğu gibi kitle şüphesi ile gelip, herhangi bir risk faktörü olmayan hastalarda da görülebileceği unutulmamalıdır.

Finansal Kaynak

Bu çalışma sırasında, yapılan araştırma konusu ile ilgili doğrudan bağlantısı bulunan herhangi bir ilaç firmasından, tıbbi alet, gereç ve malzeme sağlayan ve/veya üreten bir firma veya herhangi bir ticari firmadan, çalışmanın değerlendirme sürecinde, çalışma ile ilgili verilecek kararı olumsuz etkileyebilecek maddi ve/veya manevi herhangi bir destek alınmamıştır.

Çıkar Çatışması

Bu çalışma ile ilgili olarak yazarların ve/veya aile bireylerinin çıkar çatışması potansiyeli olabilecek bilimsel ve tıbbi komite üyeliği veya üyeleri ile ilişkisi, danışmanlık, bilirkişilik, herhangi bir firmada çalışma durumu, hissedarlık ve benzer durumları yoktur.

Yazar Katkıları

Fikir/Kavram: Lale Guliyeva; Fatih Kaplan; Erdem Topal; **Tasarım:** Lale Guliyeva; Fatih Kaplan; Erdem Topal; **Denetleme/Danışmanlık:** Fatih Kaplan; Erdem Topal; **Veri Toplama ve/veya İşleme:** Lale Guliyeva; Fatih Kaplan; Erdem Topal; **Analiz ve/veya Yorum:** Lale Guliyeva; Fatih Kaplan; Erdem Topal; **Kaynak Tarayması:** Lale Guliyeva; Fatih Kaplan; Erdem Topal; **Makalenin Yazımı:** Lale Guliyeva; Eleştirel İnceleme: Fatih Kaplan; Erdem Topal; **Matzemeler:** Lale Guliyeva; Fatih Kaplan; Erdem Topal.

KAYNAKLAR

- Könönen E, Wade WG. Actinomyces and related organisms in human infections. Clin Microbiol Rev. 2015;28(2):419-42. [Crossref] [PubMed] [PMC]
- Choi MM, Baek JH, Lee JN, Park S, Lee WS. Clinical features of abdominopelvic actinomycosis: report of twenty cases and literature review. Yonsei Med J. 2009;50(4):555-9. Erratum in: Yonsei Med J. 2009;50(5):737. [Crossref] [PubMed] [PMC]
- Acevedo F, Baudrand R, Letelier LM, Gaete P. Actinomycosis: a great pretender. Case reports of unusual presentations and a review of the literature. Int J Infect Dis. 2008;12(4):358-62. [Crossref] [PubMed]
- Lee IJ, Ha HK, Park CM, Kim JK, Kim TK, et al. Abdominopelvic actinomycosis involving the gastrointestinal tract: CT features. Radiology. 2001;220(1):76-80. [Crossref] [PubMed]
- Ünür M, Doğan Onur Ö. Aktinomikoz: Ağız Hastalıklarının Teşhis ve Tedavisi. 1. Baskı. İstanbul: Quintessence Yayıncılık; 2003. p.175-7.
- Palonta F, Preti G, Vione N, Cavalot AL. Actinomycosis of the masseter muscle: report of a case and review of the literature. J Craniofac Surg. 2003;14(6):915-8. [Crossref] [PubMed]
- Park JK, Lee HK, Ha HK, Choi HY, Choi CG. Cervicofacial actinomycosis: CT and MR imaging findings in seven patients. AJNR Am J Neuroradiol. 2003;24(3):331-5. [PubMed]
- Valour F, Sénéchal A, Dupieux C, Karsenty J, Lustig S, Breton P, et al. Actinomycosis: etiology, clinical features, diagnosis, treatment, and management. Infect Drug Resist. 2014;7:183-97. [Crossref] [PubMed] [PMC]
- Barberis C, Budia M, Palombarani S, Rodriguez CH, Ramirez MS, Arias B, et al. Antimicrobial susceptibility of clinical isolates of Actinomyces and related genera reveals an unusual clindamycin resistance among Actinomyces urogenitalis strains. J Glob Antimicrob Resist. 2017;8:115-120. [Crossref] [PubMed]
- Gajdács M, Urbán E, Terhes G. Microbiological and clinical aspects of cervicofacial Actinomyces infections: an overview. Dent J (Basel). 2019;7(3):85. [Crossref] [PubMed] [PMC]