

Hepatoselüler Kanser Tedavisi: Perkütan Ablasyon Tedavileri

Hepatocellular Carcinoma Treatment: Percutaneous Ablation Treatments: Review

Mustafa ÖZDEMİR,^a
Serap YÜCEL^a

^aRadyoloji AD,
Ondokuz Mayıs Üniversitesi
Tıp Fakültesi,
Samsun

Geliş Tarihi/Received: 01.12.2015
Kabul Tarihi/Accepted: 09.04.2016

Yazışma Adresi/Correspondence:
Mustafa ÖZDEMİR
Ondokuz Mayıs Üniversitesi
Tıp Fakültesi,
Radyoloji AD, Samsun,
TÜRKİYE/ TURKEY
dr_m_ozdemir@hotmail.com

ÖZET Hepatoselüler kanserin küratif tedavisi cerrahidir. Cerrahi uygulanamayacak hastalarda ise kullanılacak öncelikli yöntem perkütan ablasyondur. Perkütan ablasyon yöntemleri, hepatoselüler kanser tedavisinde kullanılabilir minimal invaziv tedavi yöntemleridir. Kimyasal, termal, sonografik ya da elektriksel yöntemlerle, seçilen lezyonlarda hücre hasarı oluşturarak etki ederler. Radyofrekans ablasyon, mikrodalga ablasyon, etanol/asetik asit enjeksiyonu, lazerle indüklenen ablasyon, kriyoablasyon, “high-intensity focused ultrasound” ve irreversible elektroporasyon kullanılan yöntemlerdir. Radyofrekans ablasyon, etkinliği ve sahip olunan uzun süreli klinik deneyim nedeni ile öne çıkmaktadır. Ablatif yöntemler, seçilen hastalarda cerrahi tedaviye yakın sağ kalım oranlarıyla dikkat çekmektedir. Ablasyon için en uygun lezyonlar 5 cm’den küçük çaplı, ana vas-küler yapılarla ve kapsüle yakın olmayan lezyonlardır. Tam uzlaşma olmamakla beraber, lezyon sayısı 3’den fazla ise ablatif yöntemler önerilmemektedir. Perkütan yolla ve US eşliğinde uygulanabil-mesi, genel anestezi gerektirmemesi ve kısa hospitalizasyon süresi yöntemin avantajlarıdır. Cerrahi tedavi ile kıyaslandığında belirgin düşük komplikasyon ve mortalite oranlarına sahiptir. Tümör ekimi, intraperitoneal kanama, karaciğer apsesi, asit, hepatik infarkt, plevral efüzyon, intestinal perforasyon görülebilecek komplikasyonlardır. Tedavi sonrası uzun dönem kontrolleri mutlaka kontrastlı bilgisayarlı tomografi ya da manyetik rezonans görüntüleme ile yapılmalıdır. Rezidü veya nüks saptanması hâlinde seçilen lezyonlara ikinci bir ablasyon işlemi uygulanabilir. Bu çalışmada, karaciğer tümörlerinde kullanılan güncel ablatif yöntemler, endikasyonları, komplikasyonları ve takip algoritmaları sunulmuştur.

Anahtar Kelimeler: Kateter ablasyonu; karaciğer neoplazileri; mikrodalgalar

ABSTRACT Curative treatment for hepatocellular carcinoma is surgery, but in patients not eligible for surgery percutaneous ablation is the method of choice. Percutaneous ablation techniques are minimally invasive methods that can be used in the treatment of hepatocellular carcinoma. They are used to deliver chemical, thermal, electrical or ultrasonic damage to a specific focal tumor. Radiofrequency ablation, microwave ablation, ethanol/asetic acid injection, laser induced ablation, cryoablation, high-intensity focused ultrasound(HIFU) and irreversible electroporation are the percutaneous ablative methods. Among percutaneous ablative treatments, radiofrequency is superior technique, because it is more effective and well experienced. In selected patients, these percutaneous techniques have similar survival rates with surgical resection of tumor. Lesions, smaller than 5 cm and neither close to vessels nor liver capsule, are most suitable ones for percutaneous ablation. Although it is controversial, percutaneous ablative methods aren’t recommended if number of lesions more than three. The advantages of ablation techniques are the low morbidity and mortality and the short hospital stays. In comparison to surgery these methods have much less complication and mortality ratios. Complications that may occur are tumor feeding, intraperitoneal hemorrhage, liver abscess, ascites, liver infarction, pleural effusion and intestinal perforation. Dynamic computed tomography or magnetic resonance imaging scans have to be used for long term follow up. If recurrence or residue is detected second ablation can be performed. This article discusses the current ablation methods of liver tumors, as well as the indications, complications, and follow-up algorithms used after.

Key Words: Catheter ablation; liver neoplasms; microwaves

doi: 10.5336/gastro.2015-48817

Copyright © 2015 by Türkiye Klinikleri

Türkiye Klinikleri J Gastroenterohepatol 2015;22(2):32-8

Hepatoselüler kanser (HSK)'ler, bütün dünyada kansere bağlı ölümlerin üçüncü en sık nedenidir. Parsiyel hepatektomi ve karaciğer nakli küratif tedavi yöntemleridir. Ancak tanı anında hastaların sadece %10-20'si cerrahiye ya da karaciğer nakline uygundur.¹ Ekstrahepatik hastalık, multifokal veya rezektabl olmayan lokalizasyon, yetersiz hepatic rezerv, eşlik eden sistemik hastalık gibi nedenlerle operasyona uygun olmayan hastalarda lokal ablatif tedavi yöntemlerinin kullanımı giderek yaygınlaşmaktadır.

Tümör ablasyonu, tümörü ortadan kaldırmak veya belirgin tümör hasarı yaratmak için kimyasal veya termal tedavinin doğrudan lezyona uygulanmasıdır.² Karaciğer tümörlerinde kullanılan perkütan ablasyon yöntemleri Tablo 1'de görülmektedir.

Radyofrekans ablasyon (RFA), perkütan ablasyon teknikleri içerisinde ulaşılabilirliği, güvenilirliği ve etkinliği nedeni ile en sık kullanılan yöntem olarak öne çıkmaktadır. Sıklıkla perkütan kullanılsa da laparoskopik ya da intraoperatif olarak da kullanılabilir. Son yıllarda mikrodalga ablasyon yöntemi de giderek yaygınlaşmakta ve RFA'ya alternatif oluşturmaktadır.

YÖNTEMLER

1. RADYOFREKANS ABLASYON

Radyofrekans dalgalarının doku üzerindeki etkileri ilk kez 1800'lü yılların sonunda d'Arsonval tarafından vurgulanmıştır. D'Arsonval, yüksek frekans dalgalarının (>10 kHz) canlı dokulardan nöromusküler eksitasyon yapmadan geçebildiğini saptamıştır. Von Zeynek ise bu dalgaların dokuların sıcaklığını artırmada kullanılabileceğini göstermiştir. Bu buluşlar, radyofrekans dalgalarının medikal tedavide kullanımının temelini oluşturmuştur. 1943 yılında King ve ark., hipertermiye sekonder karaciğer yaralanmasını rapor etmişlerdir. Nihayet teknolojik gelişmeler ışığında 1990 yılından itibaren RFA, karaciğer kitlelerinin tedavisinde kullanılmaya başlanmıştır.³

Normal hücreler 43°C'ye kadar canlılığını sürdürebilir. 43°C'de 30 dakika içinde hücre ölümü gerçekleşir. Sıcaklık ne kadar artarsa hücre ölümü için geçen süre de o kadar kısalmaktadır. 50°C'de 30

TABLO 1: Perkütan ablasyon teknikleri.

1) Radyofrekans ablasyon
2) Perkütan alkol (etanol) enjeksiyonu/perkütan asetik asit enjeksiyonu
3) Mikrodalga ablasyon
4) Kriyoablasyon
5) Lazerle İndüklenen termoterapi
6) High-intensity focused ultrasound
7) İrreversible elektroporasyon


saniyede, 55°C'de 1 saniyede, 60°C ve üstünde ise işlem anında hücreler ölmektedir. 60-100°C arasında, hücrelerin mitokondri ve sitoplazma enzimlerinin hasarıyla dokuda ani protein koagülasyonu açığa çıkar. 100°C'de hücre içi ve hücreler arası sıvı kaynamaya (vaporizasyon) başlar. 200°C üstünde ise dokuda karbonlaşma görülür.

RFA'da hedef, bir kapalı devre sistemi sayesinde oluşturulan elektromanyetik enerji birikimiyle, mümkün olan en kısa sürede, karbonlaşmaya izin vermeden tüm lezyonda irreversible hücre hasarını sağlamaktır.

Hasta, radyofrekans jeneratörü, radyofrekans iğnesi ve hastanın bacaklarına yerleştirilen "pad"ler ile kapalı devre sistemi oluşturulmaktadır. İğne (elektrot) genellikle 6 cm uzunluğunda, 0,15 cm çapındadır (17 Gauge). Distal 2 cm'lik segmenti iletken maddeden üretilmiş olup, etki gösteren kısmını oluşturmaktadır. Elektriksel stimulus ile iğneye komşu dokuda serbest iyon hareketleri başlar. Dokudaki ısı artışı iğnedeki ısınmadan daha çok, bu iyon hareketlerine bağlıdır. İğneye komşu dokular işlem anında hemen ısınıp denatüre olurken, periferik dokular işlem süresi mesafenin karesi ile ters orantılı olarak uzamaktadır. Bu da büyük lezyonlarda işlemin etkinliğini azaltan etmenlerden biri olarak öne çıkmaktadır. İşlem sonucunda tümöral dokunun tamamının ve tümörü çevreleyen 1 cm'lik normal karaciğer dokusunun yok edilmesi amaçlanır.⁴

Elektrot Tipleri (Resim 1 a-c)

1) "Cooled" tip: Elektrotların prototipidir. Dondurulmuş serum fizyolojik (SF) ile işlem esnasında sürekli soğutulmaktadır. Yalnızca çevrelediği dokuda etki gösterdiğinden, etkinliği diğer elektrotlara göre düşüktür.⁵



RESİM 1: Elektrot tipleri A) Expandable elektrot, B) "Cooled" tip elektrot, C) bipolar elektrot.

2) Bipolar elektrot: "Cooled" tip elektrotlar ile aynı mekanizma ile çalışır. Farklı olarak iki elektrot kullanılır. Daha potent ve daha geniş alana etki edebilen bir yöntemdir.⁶

3) Genişleyebilir (expandable) elektrot: Elektrodun ucuna yerleştirilmiş ve şemsiye şeklinde açılabilen çok sayıda iğneden oluşur. Etki alanının diğer elektrotlara göre daha geniş olması en önemli avantajıdır. Diğer bir avantajı da damar komşuluğundaki lezyonlarda, elektrodun kendi eksenini etrafında çevrilmesiyle, "heat-sink" etkisinin ortadan kaldırılabilmesidir.⁷

Teknik

Uzun süredir yapılan teknolojik çalışmalarda hedef, karbonizasyon olmadan en geniş çapta ve en etkili ablasyon yöntemini bulmaktır. Yeni radyofrekans jeneratörleri 200 watt gücündedir. Çalışma sistemlerinde küçük farklılıklar bulunan, değişik markalarda çeşitli jeneratörler mevcuttur. Jeneratör güç çıkışı istenilen ablasyon hacmine göre değiştirilebilir ve jeneratör ekranından aktif takip edilebilir. Elektrotların ucundaki sensörler aracılığıyla işlem esnasında dokudaki sıcaklık sürekli ölçülebilmekte ve işlem süresince aynı sıcaklıkta kalması sağlanmaktadır (Resim 2).⁸

Görüntüleme

Ultrasonografi (USG), bilgisayarlı tomografi (BT) ya da manyetik rezonans (MR) ablasyon öncesi görüntüleme için kullanılabilen yöntemlerdir. En sık

kullanılan görüntüleme yöntemi USG'dir. Lezyon sayısı, lokalizasyonu, kapsüle, vasküler yapılar ve safra kesesine yakınlığı dikkatle incelenmelidir. Vasküler yapıya yakın yerleşim, ısıyı azaltarak ablasyonu olumsuz etkilemektedir (heat-sink etkisi). Subkapsüler lezyonlar ise komşu organ (kolon, duodenum, safra kesesi vs.) yaralanması açısından risk taşımaktadır.⁸

Endikasyonlar

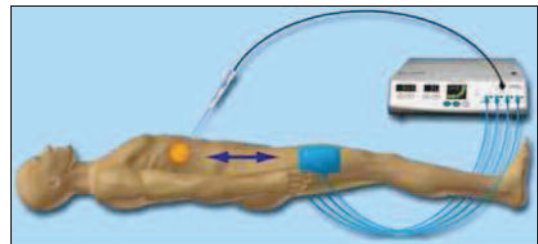
HSK tedavisinde cerrahi küratif yöntem olduğundan, hasta mutlaka cerrahi açıdan değerlendirilmelidir. Cerrahiye uygun olmayan hastalar, RFA için adaydır. RFA için uygun lezyonlar 5 cm'den kısa çaplı lezyonlardır. RFA, daha büyük lezyonlara, uygulanabilmekle beraber tam nekroz şansı azalmaktadır. Lezyon sayısı ile ilgili genel bir uzlaşma bulunmamaktadır.^{9,10} Ancak üçten fazla lezyonda yapılmasını önermeyen çalışmalar da mevcuttur.¹¹ Subkapsüler yerleşimli lezyonlar genel kanının aksine kesin kontrendikasyon oluşturmamaktadır. Komşu organ yaralanması riski bulunan hastalarda, aynı seansta perihepatik yağlı dokuya dekstrojen enjeksiyonu yapılmasının akabinde işlem gerçekleştirilebilir.

Kontrendikasyonlar

Başlıca kontrendikasyonlar portal ven trombüsü varlığı, kanama parametrelerinde bozukluk, aktif enfeksiyon varlığı, sedasyon veya anestezi verilememesi ve Child-Pugh skorunun C olmasıdır.

İşlem

İşlem öncesi mümkünse hastadan, değilse yakınlarından onam alınmalı, kanama parametreleri mutlaka kontrol edilmeli, açık bir damar yolu olmalıdır. Anestezi öncesi hasta monitörize edilmeli ve işlem boyunca takip edilmelidir.



RESİM 2: Radyofrekans sistemi ve jeneratörü.

İşleme başlarken, iki topraklama elektrodu hastanın bacaklarına fikse edilir. Daha sonra görüntüleme eşliğinde, mümkünse sağlıklı karaciğer parankimini bir miktar kat ederek iğne lezyon sınırına getirilir. Seçilen elektrot “cooled” tip ise, iğnenin etkin olan distal 2 cm’lik kısmı lezyon santralinde olacak şekilde lezyon içine ilerletilir. Kullanılan elektrot “expandable” ise iğne lezyon komşuluğunda açılmalı ve iğnelerin şemsiye şeklinde açılarak lezyonu kaplaması sağlanmalıdır. İğne yerleşimi sağlandıktan sonra jeneratöre öngörülen güç değeri ve işlem süresi girilerek ablasyona başlanır. Eş zamanlı görüntüleme ile ablasyon hacmi takip edilir (Resim 3 a,b). Gerek duyulursa iğne konumu değiştirilerek işlem tekrarlanır. İşlem bittikten sonra jeneratör durur ve 75°C’den yüksek bir ısıda, tümör ekimini engellemek amacıyla trakt ablasyonu yapılarak iğne geri çekilir.

Komplikasyonlar ve Mortalite

Bertot ve ark.nın yapmış olduğu meta-analizde, mortalite oranları %0-0,88 arasında değişmekle birlikte, ortalama %0,16 olarak rapor edilmiştir. En sık görülen komplikasyonlar sırasıyla tümör ekimi (%0,5), intraperitoneal kanama (%0,37), karaciğer apsesi (%0,32), asit (%0,27), tedavi gerektiren plevral efüzyon (%0,18), hepatik infarkt (%0,16), karaciğer yetmezliği (%0,11), intestinal perforasyon (%0,11)’dur.¹²

İzlem

İşlem sonrası hastanın vital bulguları yakından izlenmeli ve hemogloblin takibi yapılmalıdır. İşlem-

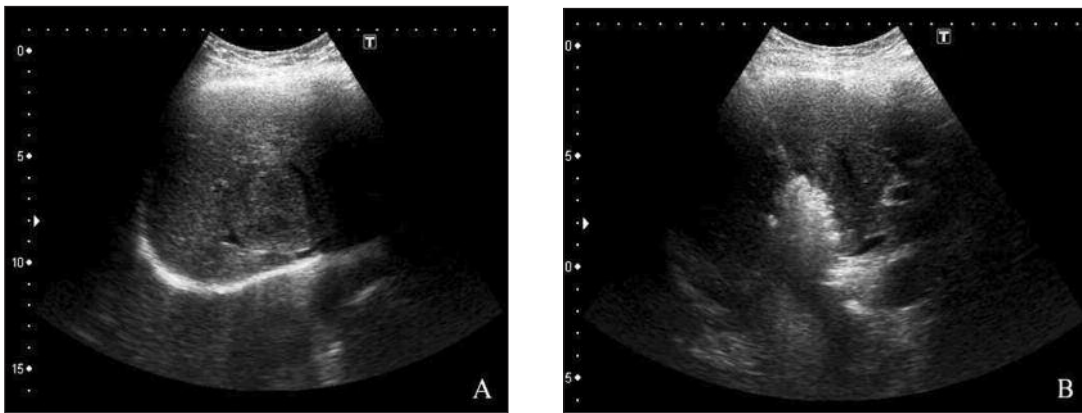
den bir gün sonra US kontrolü ile olası komplikasyonların erken tanısı amaçlanır. Engel oluşturacak bir durum yok ise hasta ertesi gün taburcu edilebilir.

Uzun dönem izlemleri mutlaka dinamik ve kontrastlı inceleme ile yapılmalıdır. 1, 3, 6, 9 ve 12. aylarda hasta dinamik BT ya da MR ile değerlendirilir. Sonrasında altı ay arayla takibe devam edilir (Resim 4 a-f). Ablasyon sonrası erken dönemde lezyon çevresinde ince, uniform, simetrik kontrastlanma olması beklenen bulgudur ve altı ay içinde kaybolur. Ancak lezyon içerisinde ya da sınırında asimetrik, fokal, düzensiz kontrastlanma rezidü açısından şüphe uyandırmalıdır.¹³

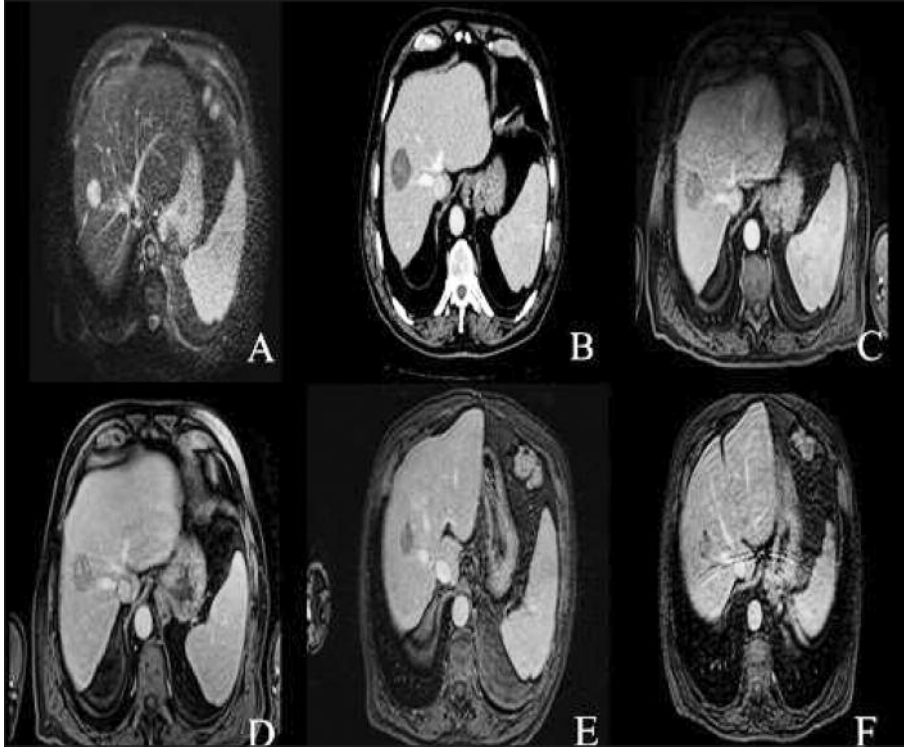
2. PERKÜTAN ETANOL/ASETİK ASİT ENJEKSİYONU

Lokal anestezi altında, ince bir iğne (21 Gauge) ile görüntüleme eşliğinde lezyona girilir ve hesaplanan hacimde ($V=4/3 \times \pi \times (r + 0,5)^3$) etanol enjekte edilir. Etanol difüzyon ile hücre içine geçer ve protein denatürasyonuna neden olarak hücre ölümünü sağlar. RFA’ya göre daha ucuz ve basit bir yöntemdir. Ancak yöntemin küçük lezyonlarda uygulanma zorluğu ve intratümoral septalar nedeni ile etanolün tümör dokusuna homojen yayılamaması gibi dezavantajları bulunmaktadır. RFA ile karşılaştırıldığında lokal nüks oranı daha yüksektir.¹

Asetik asit ablasyonda kullanılabilecek bir diğer maddedir. Perkütan etanole benzer bir yöntemdir. Ancak asetik asit ile ilgili sınırlı sayıda çalışma mevcuttur.¹⁴



RESİM 3: A) Radyofrekans ablasyon öncesi lezyon, B) radyofrekans ablasyon esnasında iğne ve lezyonda ablasyon.



RESİM 4: A) RFA öncesi T2 manyetik rezonans sekansında hiperintens HSK (kırmızı ok), B) radyofrekans ablasyon sonrası birinci ayda kontrol dinamik bilgisayarlı tomografi (ablasyon alanını çevreleyen simetrik, uniform kontrastlanmaya dikkat ediniz. Rezidü lehine yorumlanmamalı), C) Üç ay sonraki kontrol manyetik rezonans kontrastlı T1 sekansı (lezyonda kontrastlanma yok), D) 6 ay sonraki kontrol MR kontrastlı T1 sekansı (lezyon içindeki hiperintens odaklar kontrastsız serilerde de benzer olduğundan kontrastlanma lehine yorumlanmadı) E, F) Bir ve iki yıl sonraki kontrol MR kontrastlı T1 sekansı görüntüleri (lezyonda büyüme veya rezidü/nüksü düşündürecek kontrastlanma izlenmemektedir, C) Bipolar elektrot.

3. MİKRODALGA ABLASYON

Sistem jeneratör ve jeneratöre bağlı bir monopolar elektrottan oluşur. Kullanılan dalga frekansı elektromanyetik spektrumunda radyofrekans dalgalarının üstünde yer alır (915-2540 MHz). Kullanılan dalgalar yüksek frekanslı olduğundan elektrodun yaydığı enerji fazla olmakta ve daha geniş alana, daha kısa sürede etki edebilmektedir. “Heat-sink” etkisi RFA’ya göre azalmıştır. Daha az ağırlı olması da yöntemin bir diğer avantajıdır. Sistemin etkinliği RFA ile benzer bulunmuştur.¹⁵

4. KRİYOABLASYON

Yüksek basınçta depolanan argon gazı aracılığı ile probda ani sıcaklık düşmesi (-160°C) ve dokuların donması esasına göre çalışır. Ani donma dokularda buz kristalleri oluşturarak, öncelikle organel hasarını, sonrasında da irreversibl hücre hasarını tetikler. Ani dondurma işlemi, etkinliği artırmak amacıyla, iki siklus şeklinde uygulanır.

İşlem esnasında donmuş ablasyon zonu (iceball) görüntülenebilir. Ana vasküler yapılar yakını yerleşimli lezyonların tedavisinde güvenle kullanılabilir. “Heat-sink” etkisi yoktur. İşlemin en önemli dezavantajı, kanama riskinin diğer ablasyon yöntemlerine göre fazla olmasıdır. Etkinliğinin RFA’ya göre daha düşük olduğu düşünülse de son yapılan çalışmalarda benzer olduğu vurgulanmıştır.^{16,17}

5. LAZERLE İNDÜKLENEN TERMOTERAPİ

Kullanılan elektrotta lazer ışığı yayan bir mekanizma mevcuttur. Probdan absorbe edilen lazer ışığının ısı enerjisine dönüşümü ile koagülasyon nekrozu oluşumu tetiklenir. Yapılan çalışmalarda, 2 cm’den büyük tümörlerde lokal nüks oranının, RFA’ya göre yüksek olduğu saptanmıştır. Düşük komplikasyon oranı nedeni ile 2 cm’den küçük çaplı tümörlerde RFA’ya alternatif ya da kombine tedavi olarak kullanılabilir.¹⁸

6. HIGH-INTENSITY FOCUSED ULTRASOUND

Yüksek intensitede odaklanmış ses dalgaları ile (0,5-10 MHz), tümöral dokuda ısı artışı meydana getirerek hücre ölümüne yol açan bir sistemdir. En önemli avantajı noninvaziv olmasıdır. Büyük vasküler yapılara komşu lezyonlarda güvenle kullanılabilir. İşlem süresinin diğer ablatif yöntemlere göre daha uzun olması kullanım alanını kısıtlamaktadır. Üç cm'den küçük tümörlerde 1-3 yıllık sağkalım oranları RFA ile benzerdir.^{18,19}

7. İRREVERSİBL ELEKTROPORASYON

Cihaz, nontermal yüksek voltajlı elektrik enerjisi (1.500-3.000 V) üretir ve çok kısa süreli, multipl tekrarlarla hedef lezyona uygular. Hücrede membran geçirgenliğini bozar ve hücreyi apoptoza yönlendirir. Yüksek miktarda kollajen içeren dokular etkilenmediğinden vasküler yapılar ve safra yolları korunur. "Heat-sink" etkisi yoktur. Genel anestezi, elektrokardiyografi senkronizasyonu gerektirmesi ve yüksek maliyet sistemin dezavantajlarıdır. 3 cm'den küçük lezyonlarda %90'ın üzerinde başarılı olduğuna dair sonuçlar mevcuttur. Lokalizas-

yon nedeni ile RFA uygulanamayan hastalarda alternatif tedavi olarak kullanılabilir.²⁰

SONUÇ

Perkütan ablasyon, inoperabl HSK hastalarında ya da cerrahi girişime uygun olmayan vakalarda öncelikle uygulanacak yöntemdir. RFA ablatif yöntemlerin prototipi olarak kabul edilmekte ve en sık kullanılan yöntem olarak öne çıkmaktadır. Ancak, son teknolojik gelişmeler ve araştırmalar ışığında başta mikrodalga ablasyon, kriyoablasyon, lazerle indüklenen ablasyon ve "high-intensity focused ultrasound (HIFU)" olmak üzere diğer yöntemlerin de seçilmiş hastalarda RFA kadar etkili oldukları saptanmıştır. Son çalışmalarda 3 cm'nin altındaki tümörlerde 1-4 yıllık sağkalım oranlarında RFA yönteminin başarısının cerrahi rezeksiyona yakın olduğu vurgulanmıştır.²¹ RFA ile daha yüksek lokal nüks mevcuttur. Cerrahide ise komplikasyon ve mortalite oranları daha yüksektir.^{22,23} Hasta, lezyon özellikleri ve yöntem üçgenindeki bütün veriler göz önünde bulundurularak, hastaya en uygun yöntemin saptanması ve uygulanması en doğru yaklaşım olacaktır.

KAYNAKLAR

1. Ansari D, Andersson R. Radiofrequency ablation or percutaneous ethanol injection for the treatment of liver tumors. *World J Gastroenterol* 2012;18(10):1003-8.
2. Arıbaş BK. [Percutaneous radiofrequency (RF) ablation of liver tumors]. *Güncel Gastroenteroloji* 2009;13(2):81-8.
3. Doyle MB, Linehan DC. Thermal ablation of liver tumors by radiofrequency, microwave, and laser therapy. In: Clavien PA, Breitenstein S, Belghiti J, eds. *Malignant Liver Tumors: Current and Emerging Therapies*. 3rd ed. Chichester, UK; Hoboken, NJ: Wiley-Blackwell Pub; 2009. p.244-65.
4. Zhang B, Moser M, Zhang E, Zhang WJ. Radiofrequency ablation technique in the treatment of liver tumours: review and future issues. *J Med Eng Technol* 2013;37(2):150-9.
5. Lencioni R, Goletti O, Armillotta N, Paolicchi A, Moretti M, Cioni D, et al. Radio-frequency thermal ablation of liver metastases with a cooled-tip electrode needle: results of a pilot clinical trial. *Eur Radiol* 1998;8(7):1205-11.
6. McGahan JP, Gu WZ, Brock JM, Tesluk H, Jones CD. Hepatic ablation using bipolar radiofrequency electrocautery. *Acad Radiol* 1996;3(5):418-22.
7. Rossi S, Buscarini E, Garbagnati F, Di Stasi M, Quaretti P, Rago M, et al. Percutaneous treatment of small hepatic tumors by an expandable RF needle electrode. *AJR Am J Roentgenol* 1998;170(4):1015-22.
8. Tatlı S, Tapan U, Morrison PR, Silverman SG. Radiofrequency ablation: technique and clinical applications. *Diagn Interv Radiol* 2012;18(5):508-16.
9. European Association for the Study of the Liver. *EASL-EORTC clinical practice guidelines: management of hepatocellular carcinoma*. *J Hepatol* 2012;56(4):908-43.
10. Taş A. [Hepatocellular carcinoma diagnosis and treatment]. *Güncel Gastroenteroloji* 2010;14(3):145-8.
11. Crocetti L, de Baere T, Lencioni R. Quality improvement guidelines for radiofrequency ablation of liver tumours. *Cardiovasc Intervent Radiol* 2010;33(1):11-7.
12. Bertot LC, Sato M, Tateishi R, Yoshida H, Koike K. Mortality and complication rates of percutaneous ablative techniques for the treatment of liver tumors: a systematic review. *Eur Radiol* 2011;21(12):2584-96.
13. McDermott S, Gervais DA. Radiofrequency ablation of liver tumors. *Semin Intervent Radiol* 2013;30(1):49-55.
14. Attwa MH, El-Etreby SA. Guide for diagnosis and treatment of hepatocellular carcinoma. *World J Hepatol* 2015;7(12):1632-51.
15. Poulou LS, Botsa E, Thanou I, Ziakas PD, Thanos L. Percutaneous microwave ablation vs radiofrequency ablation in the treatment of hepatocellular carcinoma. *World J Hepatol* 2015;7(8):1054-63.
16. Niu LZ, Li JL, Xu KC. Percutaneous cryoablation for liver cancer. *J Clin Transl Hepatol* 2014;2(3):182-8.
17. Ei S, Hibi T, Tanabe M, Itano O, Shinoda M, Kitago M, et al. Cryoablation provides superior local control of primary hepatocellular carcinomas of >2 cm compared with radiofrequency ablation and microwave coagulation therapy: an underestimated tool in the toolbox. *Ann Surg Oncol* 2015;22(4):1294-300.

18. Yu H, Burke CT. Comparison of percutaneous ablation technologies in the treatment of malignant liver tumors. *Semin Intervent Radiol* 2014;31(2):129-37.
19. Zhang L, Zhu H, Jin C, Zhou K, Li K, Su H, et al. High-intensity focused ultrasound (HIFU): effective and safe therapy for hepatocellular carcinoma adjacent to major hepatic veins. *Eur Radiol* 2009;19(2):437-45.
20. Cheung W, Kavnoudias H, Roberts S, Szkan-dera B, Kemp W, Thomson KR. Irreversible electroporation for unresectable hepatocellular carcinoma: initial experience and review of safety and outcomes. *Technol Cancer Res Treat* 2013;12(3):233-41.
21. Feng K, Yan J, Li X, Xia F, Ma K, Wang S, et al. A randomized controlled trial of radiofrequency ablation and surgical resection in the treatment of small hepatocellular carcinoma. *J Hepatol* 2012;57(4):794-802.
22. Cucchetti A, Piscaglia F, Cescon M, Ercolani G, Pinna AD. Systematic review of surgical resection vs radiofrequency ablation for hepatocellular carcinoma. *World J Gastroenterol* 2013;19(26):4106-18.
23. Livraghi T, Meloni F, Di Stasi M, Rolle E, Solbiati L, Tinelli C, et al. Sustained complete response and complications rates after radiofrequency ablation of very early hepatocellular carcinoma in cirrhosis: is resection still the treatment of choice? *Hepatology* 2008;47(1):82-9.