

# Juvenil Ksantogranüloma

## JUVENILE XANTHOGRANULOMA

Aslı TANRIKULU\*, Pınar YÜKSEL\*\*, Üiker GÜL\*\*\*, Muzaffer ÇAYDERE\*\*\*\*, Yıldız KARABAY\*\*

- \* Dr.S.B.Ankara Hastanesi Dermatoloji Kliniği,  
\*\* Uzm.Dr.S.B.Ankara Hastanesi Dermatoloji Kliniği,  
\*\*\* Doç.Dr.S.B.Ankara Hastanesi Dermatoloji Kliniği,  
\*\*\*\* Uzm.Dr.S.B.Ankara Hastanesi Patoloji Kliniği, ANKARA

### ÖZET

Juvenil Ksantogranuloma kutanöz non-histiyositosis-X grubundan, nadir görülen bir hastalıktır. Bu yazıda vücudun çeşitli bölgelerinde çok sayıda sarı papüllerle başvuran, 14 aylık bir juvenil ksantogranüloma olgusu sunduk ve literatürü gözden geçirdik.

**Anahtar Kelimeler:** Juvenil Ksantogranuloma

T Klin Dermatoloji 1996, 6:155-157

Juvenil Ksantogranüloma (JKG) çocukluk çağında nadir görülen, deride sarı papüler veya nodüler lezyonlarla karakterize benign bir hastalıktır. Langerhans granülleri içermeyen histiyositlerin proliferasyonu ile giden kutanöz non-histiyositosis X grubu hastalıklar içinde incelenir. Papüler ve nodüler olmak üzere iki klinik formu vardır (1-12).

Papüler tip JKG tanısı alan olgumuzu, tipik lezyonları ve nadir rastlanması nedeniyle sunmayı uygun bulduk.

### OLGU

Ondört aylık kız çocuğu 9 ay önce baş saçlı derisi, yüz, kollar ve gövdesinde ortaya çıkan, çok sayıda, hassas olmayan, sarı renkli papüler lezyonlar nedeniyle başvurdu. Öz ve soygeçmişinde özellik olmayan hastanın fizik muayenesinde herhangi bir patolojiye rastlanmadı.

Dermatolojik muayenede saçlı deri, alın, boyun, sırt, gövde, inguinal bölge ve sağ önkol arka yüzünde çapları 1 ila 5 mm arasında değişen, çok sayıda sarı renkli sert papüler lezyonlar izlendi (Şekil 1,2). Oral ve anogenital mukoza doğaldı.

Tam kan incelemesinde anemi dışında patolojiye rastlanmadı.

Biyokimyasal tetkikler, serum trigliserid, kolesterol düzeyleri, tam idrar tetkiki, PA akciğer grafisi, EKG,

**Geliş Tarihi:** 19.09.1996

**Yazışma Adresi:** Dr.Aslı TANRIKULU  
S.B.Ankara Hastanesi  
Dermatoloji Kliniği, ANKARA

### SUMMARY

Juvenile Xanthogranuloma is a rare entity considered as cutaneous non-histiositosis-X group of diseases. We present a case of a 14 month-old girl with juvenile xanthogranuloma who has multiple yellow papules on several parts of her body.

**Key Words:** Juvenile Xanthogranuloma

T Klin J Dermatol 1996, 6:155-157

Juvenil Ksantogranüloma (JKG) çocukluk çağında nadir görülen, deride sarı papüler veya nodüler lezyonlarla karakterize benign bir hastalıktır. Langerhans granülleri içermeyen histiyositlerin proliferasyonu ile giden kutanöz non-histiyositosis X grubu hastalıklar içinde incelenir. Papüler ve nodüler olmak üzere iki klinik formu vardır (1-12).

JKG ön tanısı ile alınan biyopsi sonucunda histopatolojik olarak incelenmiş epidermis altında histiyositler, lipid yüklü makrofajlar ve fibroblastların oluşturduğu, subkütan dokuya kadar uzanan infiltrasyon saptandı (Şekil 3). S-100 protein boyanması negatif bulundu. Histopatolojik inceleme ile JKG tanısı doğrulandı.

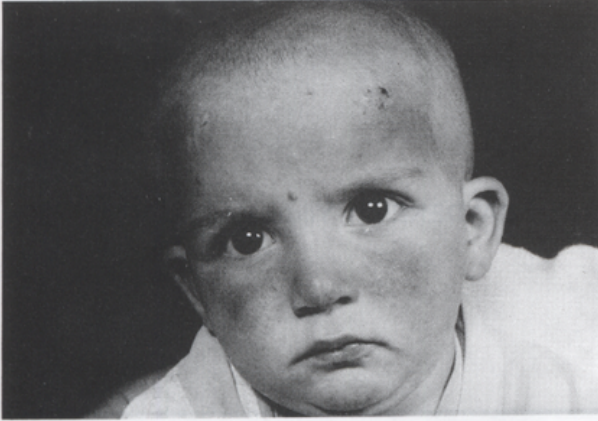### TARTIŞMA

JKG ilk defa 1905 yılında Adamson tarafından tanımlanarak "konjenital ksantoma multipleks" adı verilmiştir. 1912 yılında Mc Donagh bu lezyonların endotelial hücrelerden köken aldığını düşünerek "nevok-santoendoteliyoma" adını vermiştir. 1954 yılında Helwig ve Hackney tarafından tümörün fibrohistiyositik orijinli olduğu gösterilerek "juvenil ksantogranuloma" terimi kullanılmaya başlanmıştır (4).

JKG çok nadir görülen bir hastalıktır. Lezyonların %20-30'unda doğumda mevcutken, %80'inde hayatın ilk yılında ortaya çıkar (5,6,9). Olgumuzda lezyonların 3 aylıkken başladığı öğrenildi.

JKG'un papüler ve nodüler lezyonlarla karakterize 2 klinik formu vardır. Papüler form çok sayıda sert, 2-5 mm çaplı, başlangıçta kırmızı-kahverengi renkte, zamanla sarımsı renk alan hemisferik lezyonlardan oluşur. En sık gövdenin üst yarısında olmak üzere tüm deride düzensiz dağılım gösterirler (1,5,7). Lezyonların %50'si baş ve boyunda, %30'u gövdede, %20'si ekstremitelerde yerleşir (4). Mukoz membranlar nadiren tutulur. Daha nadir görülen nodüler form az sayıda ve daha büyük, şeffaf,





Şekil 1. Olgunun yüzündeki lezyonların görünümü

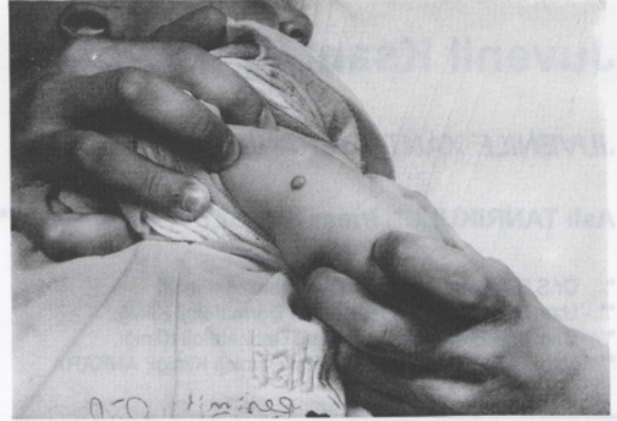
üzerinde telenjiyektazilerin izlendiği lezyonlarla karakterizedir (1,5,7). Olgumuz, baş ve boyun bölgesinde diğer bölgelere göre daha fazla sayıda olmak üzere tüm vücudunda çok sayıda, 2-5 mm çaplı papüler lezyonların izlenmesi ve mukoza tutulumunun olmaması nedeniyle JKG'un papüler formu olarak değerlendirildi.

Papüler formda nörofibromatosisde görülen café au lait makülleri, göz ve santral sinir sistemi tutulumu olabilir (6,17-19). Göz bulguları arasında uveal tutulum, asemptomatik lokalize veya difüz iris tümörü, unilateral glokom, spontan hifema, üveit (kırmızı göz), konjenital veya akkiz heterokromia iridis sayılabilir (18). Olgumuzda café au lait lekeleri, göz ve santral sinir sistemi tutulumu yoktu.

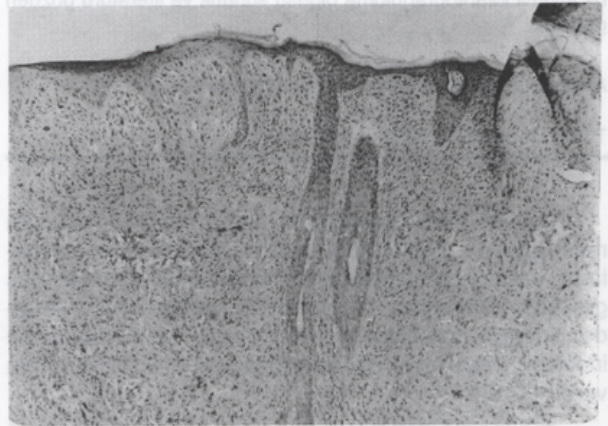
Nodüler formda ise akciğerler, kemikler, böbrekler, perikardium, kolon, overler veya testisler tutulabilir (5,6). Bu formda ayrıca juvenil kronik miyeloid lösemi ile birlik-telik olabileceği de rapor edilmiştir (16).

JKG'da histopatolojik olarak erken lezyonlarda çok sayıda lipid içermeyen histiyositler, lenfosit ve eozinofiller görülür. Genelde farklı derecede lipidizasyon, erken lezyonlarda da izlenir. Bir kısım histiyositlerde yağ boyaları ile boyanan soluk, vakuole sitoplazma vardır. Olgun lezyonlarda köpük hücreler, yabancı cisim dev hücreler ve Touton dev hücrelerle birlikte histiyosit, lenfosit ve eozinofil içeren granümatöz infiltrat vardır. Dev hücrelerin çoğunda bulunan köpüksü sitoplazma ile çevrili nükleuslar çok tipiktir. Regrese olan eski lezyonlarda fibroblast proliferasyonu ve fibrozis görülür (3). Olgumuzda incelenmiş epidermis altından subkutan dokuya kadar uzanan histiyositler, lipid yüklü makrofajlar ve fibroblastlardan oluşan infiltrasyon izlenmiştir.

Elektron mikroskopik olarak lezyonlarda kompleks psödopot içeren makrofajlar izlenir. Olgun lezyonlarda makrofajlar içinde lipid içeren lizozomal yapılar gözlenir, ancak en fazla lipid materyal, vakuoller halinde, trilaminar membrana bağlanmamış halde görülür. Langerhans granüller görülmez. Lizozim reaksiyonu birçok lezyonda pozitifdir (3). İnfiltrattaki histiyositlerde OK M1, OK M5,



Şekil 2. Olgunun kolundaki lezyonun görünümü



Şekil 3. Lezyonun histopatolojik görünümü

Leu M1 ve Leu 3 pozitif, S-100 negatiftir. Özellikle S-100 protein boyaması JKG'nin, histiyositosis-X grubu hastalıklardan ayrılmasında değerli bir yöntemdir (1,4,12,13). Olgumuzda sadece S-100 protein araştırıldı ve negatif bulundu.

JKG'un ayırıcı tanısında başta tüberoz ve papüler ksantoma olmak üzere, nodüler ürtikerya pigmentoza, jeneralize erüptif histiyositosis X'in nodüler formları ve self-healing retikülohistiyositoma yer alır. Derin yerleşmiş JKG lezyonları, nadir olarak embriyonal raddomiyosarkom veya malign fibröz histiyositoma ile karışabilir (1,4,11).

JKG'nın seyrinde lezyonlarda zamanla düzleşme ve 3-6 yıl içinde kendiliğinden gerileme görülür (2,5-7,10). Herbir lezyon farklı zamanda kaybolur. Hastaların genel sağlık durumunda, fiziksel ve mental gelişiminde bozukluk yoktur. Prognoz diğer sistem tutulumları yoksa iyidir (1).



KAYNAKLAR

1. Fitzpatrick TB, Eisen AZ, Wolff K, Freedberg IM, Austen KF. Dermatology in general medicine, 3th ed. New York: Mc Graw Hill Book Co, 1993:1261-2.
2. Arnold HL, Odom RB, James WD. Andrew's diseases of the skin, 8th ed. Philadelphia: WB Saunders Co, 1990:847.
3. Lever WF. Histopathology of the skin, 7th ed. Philadelphia: Lippincott Co, 1990:442-3.
4. Sonoda T, et al. Juvenile Xanthogranuloma. Cancer 1985; 56:2280.
5. Gionetti F, Zina G. Xanthogranulomatoses juvenile in Xilié Congree de l'Association des Dermatologistes et Syphiligraphes de Française, Turin, 1969. Paris, Masson, 1971:103.
6. Guinnepin MT, Puissant A. Juvenile Xanthogranuloma, G Ital Dermatol Venereol 1980; 115:101.
7. Gionnetti F, Caputo R. Histiocytic syndromes: A review. J Am Acad Dermatol 1985; 13:383.
8. Roper SS, Spraker MD. Cutaneous histiocytosis syndromes. Pediatr Dermatol 1985; 3:19.
9. Helwig EB, Macknay VC. Juvenile xanthoendothelioma: Its relationship to juvenile xanthomas. S Afr Med J 1937; 30:585.
10. Winkelmann RK. Cutaneous Syndromes of non-x histiocytosis. A review of the macrophage-histiocyte diseases of the skin. Arch Dermatol 1981; 117:667.
11. Enzinger FM, Weiss SW. Juvenile Xanthogranuloma. In: Soft Tissue Tumors. St Louis: Mosby, 1983:135-40.
12. Rowden G, Connelly EM, Winkelmann RK. Cutaneous histiocytosis-x. Arch Dermatol 1983; 119:553-9.
13. Weiss SW, Lanfloss JM, Enzinger FM. Value of S-100 protein in the diagnosis of soft tissue tumors with particular reference to benign and malignant Schwann Cell Tumors. Lab Invest 1983; 49:299-308.
14. Cohen BA, Hood A. Xanthogranuloma: Report on clinical and histological findings in 64 patients. Pediatr Dermatol 1989; 6:262.
15. Malbos G, et al. Juvenile xanthogranulome de l'adulte: Etude anatome clinique d'un cas. Dermatologica 1979; 158:334.
16. Cooper PM, et al. Association of JXG with juvenile myeloid leukemia. Arch Dermatol 1984; 120:371.
17. Newell GB, et al. JXG and neurofibromatosis. Arch Dermatol 1973; 107:262.
18. Zimmerman E. Ocular lesions of juvenile xanthogranuloma. Am Ac Ophthalmol 1965; 60:1011.
19. Flach DB, Winkelmann RK. Juvenile xanthogranuloma with central nervous system lesions. J Am Acad Dermatol 1986; 14:405.