

Prostatın Primer Taşlı Yüzük Hücreli Karsinomu

Primary Signet Ring Cell Carcinoma of Prostate (A Case Report)

Dr. Hasan GÜÇER,^a
Dr. Yavuz TEKELİOĞLU,^b
Dr. Ümit Seza TETİKKURT,^c
Dr. Nusret ERDOĞAN^c

^aPatoloji Laboratuvarı,
Ünye Devlet Hastanesi, Ordu
^bHistoloji ve Embriyoloji AD,
Karadeniz Teknik Üniversitesi
Tıp Fakültesi, Trabzon

^cPatoloji Laboratuvarı,
Taksim Eğitim ve Araştırma Hastanesi,
İstanbul

*Bu makale 17. Ulusal Patoloji Kongresi'nde
(8-13 Ekim 2007 İstanbul)
poster olarak sunulmuştur.*

Geliş Tarihi/Received: 22.12.2008
Kabul Tarihi/Accepted: 28.03.2009

Yazışma Adresi/Correspondence:
Dr. Hasan GÜÇER,
Ünye Devlet Hastanesi,
Patoloji Laboratuvarı, Ordu,
TÜRKİYE/TURKEY
hasan_gucer@yahoo.com

ÖZET Taşlı yüzük hücreli karsinom prostatik adenokarsinomun çok nadir görülen bir histolojik varyantıdır. Literatürde sadece 48 olgu bildirilmiştir. Özellikle gastrointestinal sistem kaynaklı aynı morfolojik özelliklere sahip metastatik karsinomlarla ayırıcı tanı yapılması gereken bir tümördür. Konvansiyonel adenokarsinom alanlarının varlığı, tümör hücrelerinde prostatik asit fosfataz ve prostat spesifik antijen pozitivitesinin yanında sitokeratin 7 ve 20 negativitesi tanıya yardımcı özelliklerdir. Hematüri şikayeti ile hastaneye başvuran prostatın primer taşlı yüzük hücreli karsinom olgusunu morfolojik, histokimyasal ve immunohistokimyasal özellikleri ile birlikte sunuyoruz. Hastamız medikal literatürde akım sitometri ile anöploidisi gösterilen ikinci olgudur.

Anahtar Kelimeler: Karsinom, taşlı yüzük hücreli; akım sitometri; prostat

ABSTRACT Signet ring cell carcinoma is one of the extremely rare variant of prostatic adenocarcinoma. Only 48 cases have been reported in the literature. The differential diagnosis with metastatic tumors particularly originating from the gastrointestinal system with the same morphological features may be a diagnostic challenge for the pathologist. The presence of conventional adenocarcinoma areas, prostatic acid phosphatase and prostate specific antigen positivity along with cytokeratin 7 and 20 negativity are useful criteria for the diagnosis of signet ring cell carcinoma of the prostate. We present a case of primary prostatic signet ring cell carcinoma admitted to hospital with hematuria with the morphological, histochemical and immunohistochemical features of the tumor. This is the second case in medical literature with aneuploidy demonstrated by flow cytometry.

Key Words: Carcinoma, signet ring cell; flow cytometry; prostate

Türkiye Klinikleri J Med Sci 2010;30(5):1745-9

Taşlı yüzük hücreli karsinom (TYHK) mide, kolon, pankreas, meme ve mesane gibi organlardan gelişebilir.^{1,2} Taşlı yüzük hücreleri, sitoplazmik vakuol tarafından plazma membranına itilen hilal şekilli nükleuslara sahip hücrelerdir.^{3,4} Prostatın primer taşlı yüzük hücreli karsinomu ise prostat kanserleri içerisinde oldukça nadir görülen bir formdur.⁵ İngilizce literatürde bugüne kadar sadece 48 olgu bildirilmiştir.

Makalemizde, prostatın primer taşlı yüzük hücreli karsinom olgusunu, aynı morfolojik özellikleri taklit eden benign lezyonlar ile primer ve sekonder tümörlerin ayırıcı tanısını tartışmak üzere, literatür bilgileri eşliğinde sunuyoruz.

OLGU SUNUMU

Yetmiş üç yaşında erkek hasta kanlı idrar şikayeti ile 2006 yılında Üroloji polikliniğine başvurdu. Fizik muayenesinde özellik saptanmadı. Olguya 1999 yılında prostat kanseri tanısı ile sağ-sol obturator lenfadenektomi uygulanmıştı. Lenf nodları frozen section işlemi ile değerlendirilmiş, sağ ve sol birer adet lenf nodunda prostatik adenokarsinom (Gleason grade 4+4=8) metastazı saptanmıştı. Bu nedenle, radikal prostatektomi uygulanmamıştı. Ayrıca, hastaya 2003 yılında adenokarsinom nedeni ile sigmoid kolon rezeksiyonu yapılmıştı. Patoloji sonucu Astler Coller modifikasyonuna göre evre B1 orta derecede differansiye intestinal tip adenokarsinom olarak rapor edilmişti.

Hastanın serum total prostat spesifik antijen (SPS) düzeyi 15 ng/ml, serbest PSA'sı 2.5 ng/ml olarak ölçüldü. Abdominopelvik tomografisinde prostat ve mesane arasındaki yağlı planlarda ve mesane posterior duvarında invazyon lehine bulgu mevcuttu. Ayrıca bilgisayarlı tomografi ve tüm vücut kemik sintigrafisinde L2 vertebrada metastaz ile uyumlu lezyon saptandı.

Bu bulgularla hastaya palyatif amaçlı transüretal rezeksiyon (TUR) forage uygulandı. TUR materyalinin mikroskopisinde elde edilen dokuların tamamına yakını infiltrate eden, sitoplazmanın bir köşesine itilmiş, hiperkromatik nükleuslara sahip, berrak vakuol içeren geniş, eozinofilik sitoplazmalı hücrelerin meydana getirdiği solid taba-

kalar ve fokal alanda glandüler yapılardan oluşan proliferasyon (Gleason grade 5+4=9) izlendi (Resim 1, 2).

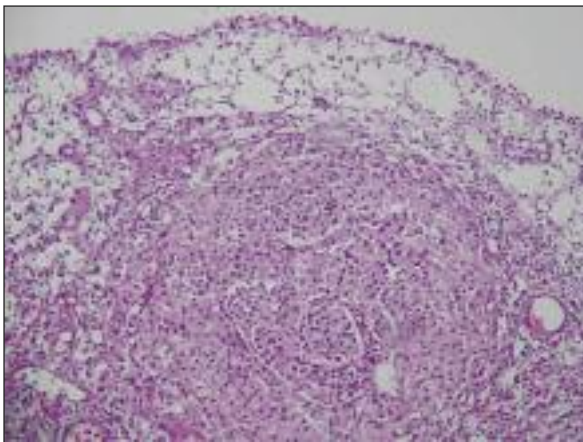
Tümör hücrelerinde alcian blue pH 2,5 ve peridok asit schiff (PAS) ile boyanma izlenmedi. İmmünohistokimyasal olarak sitokeratin 7-20 (CK7-CK20), karsinoembriyonik antijen (CEA), düz kas aktin (SMA), lökosit common antijen (LCA) ve CD68 ile negatif, PSA ve prostatik asit fosfataz (PAP) ile pozitif immünreaktivite görüldü (Resim 3).

Metastatik lenf nodlarından bir tanesi ve TUR materyaline ait parafin bloklardan 40 µ kalınlığında kesitler elde edildi. Bu kesitlerden hazırlanan hücre süspansiyonlarına akım sitometrik çalışma uygulandı. Prostattaki tümörün anöploidisi %14,4, mitotik oranı %10,9 iken metastatik lenf nodundan elde edilen tümöral hücrelerin anöploidisi %9,7, mitotik oranı %2,1 idi (Şekil 1, 2).

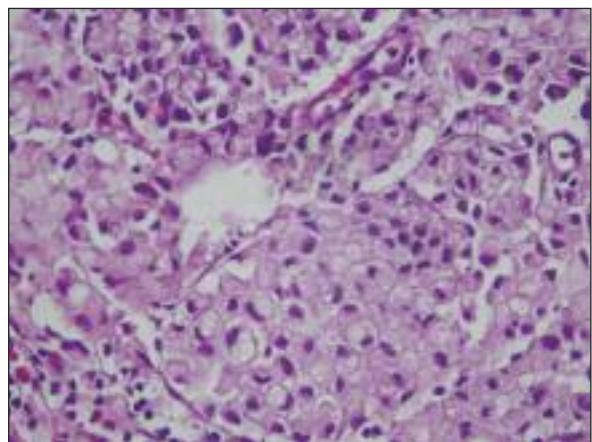
Tümöral proliferasyonun %25'inden fazlasını taşı yüzük hücrelerinin oluşturması, bu hücrelerin immünohistokimyasal özellikleri, iyi differansiye prostatik adenokarsinom alanlarının varlığı ve klinik bulgular ışığında olgu, prostatın primer taşı yüzük hücreli karsinomu tanısını aldı.

TARTIŞMA

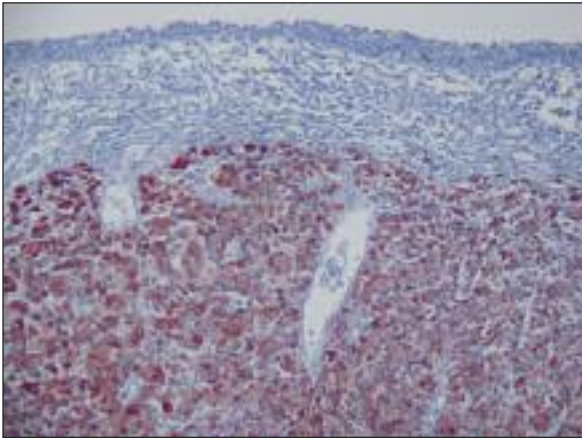
TYHK, genellikle mide, kolon gibi müsin üreten epitele sahip organlardan ve ara sıra da meme, tiroid ve mesane gibi müsinöz olmayan organlardan gelişebilir.⁶ Diffüz infiltratif büyüme paterni göster-



RESİM 1: Prostatik üretra epitelinin altında taşı yüzük hücrelerinden oluşan infiltrasyon (H&E, x40).



RESİM 2: Nükleusları sitoplazmik vakuoller tarafından periferde itilmiş taşı yüzük görünümünde hücreler(H&E, x200).



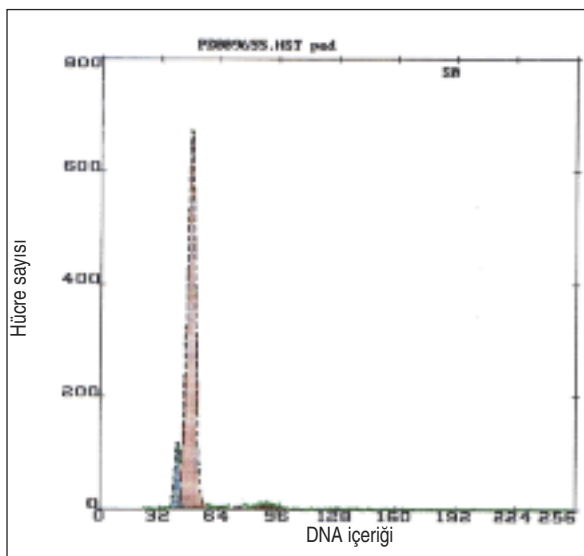
RESİM 3: Prostat spesifik antijen immünreaktivitesi (Anti PSA AbX40).

ren az differansiye bir adenokarsinomdur.⁶ Prostatın primer TYHK'ü ilk kez 1979 yılında Uyama ve ark. tarafından tanımlanmıştır. Primer TYHK tanısı için tümörün %25'inden fazlasını taşlı yüzük hücrelerinin oluşturması gereklidir.^{1,4,7,8}

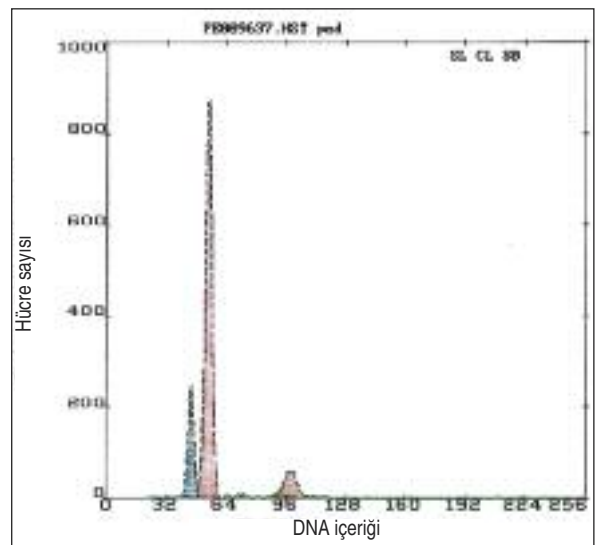
Primer TYHK tanısı konmadan önce benzer morfolojiye sahip tanılar ekarte edilmelidir.⁵ Ayırıcı tanıda yer alan en önemli lezyon sekonder TYHK'dur.⁸ Biyopsi örneklerinde konvansiyonel asiner adenokarsinom alanlarının yokluğunda mesane, mide ve kolondan metastaz olasılığı ayırıcı tanıda öncelikle akla gelmelidir.⁴ Prostatın sekonder TYHK'ları serum PSA düzeyini artırır, anormal di-

jital rektal muayeneye ve transrektal ultrasonografide hipoekoik lezyonlara neden olarak primer prostat kanserini taklit edebilirler.⁹ Prostatın primer TYHK'ü da mesane ve mideye metastaz yaparak o organlara ait primer lezyonlarla karışabilir.^{10,11} Taşlı yüzük hücrelerinin ve diğer neoplastik hücrelerin PSA ve PAP ile pozitif boyanması ve daha iyi differansiye prostat kanseri ile TYHK alanları arasındaki geçişin gösterilmesi, tanının konulması ve orjinin saptanmasında büyük ölçüde yardımcıdır.¹² Ancak PSA ve PAP'ın negatif olduğu olgular da bildirilmiştir (Tablo 1). Ek olarak mide ve mesane tümörlerinde de PSA ve PAP pozitif olabilmektedir.^{1,2} İmmünohistokimyasal panele PSA ve PAP'ın yanısıra CK7 ve CK20'yi ilave etmenin ayırıcı tanıda yararlı olduğunu gösteren çalışmalar mevcuttur.^{1,13} Mesane tümörleri CK7 ve CK20'yi kuvvetli olarak eksprese ederler.¹³ Kuroda ve ark.nın çalışmasında dört adet gastrik TYHK olgusunun tümü CK7 ve CK20 ile pozitif, prostat TYHK'ü ise iki antikor ile de negatif boyanma göstermiştir.¹ Olgumuzda PSA ve PAP ile pozitif, CK7 ve CK20 ile negatif boyama izlenmiştir.

Transüretral girişimlerde travma ya da diatermi etkisine bağlı olarak lenfositlerde ve stromal hücrelerde artefaktüel vakuoler değişiklikler görülebilmektedir.^{1,4,13} İmmünohistokimyasal olarak PSA, PAP, SMA ve LCA uygulanarak karsinom-ar-



ŞEKİL 1: Metastatik lenf nodundaki tümör depozitine ait anöloid piki gösteren DNA histogramı.



ŞEKİL 2: Prostatdaki taşlı yüzük hücreli karsinoma ait anöloid piki gösteren DNA histogramı.

TABLO 1: Taşlı yüzük hücreli karsinomların boyanma özellikleri.⁷

	PAS	Alcian Blue	PSA	PAP	CEA
Pozitif	24/42	17/37	38/41	17/20	7/19
Oran (%)	57.1	45.9	92.7	85	36.8
Olgumuz	(-)	(-)	(+)	(+)	(-)

PAS: Periyodik Asit Schiff, PSA: Prostat spesifik Antijen, PAP: Prostatik Asit Fosfat, CEA: Karsinoembriyonik Antijen.

tefaktüel değişiklik konusunda ayırıcı tanıya gidilebilir.^{4,7} Olgumuzda da transüretal rezeksiyon uygulanmış olup, tümör hücrelerinde SMA ve LCA ile boyanma görülmedi.

Prostatın müsin üreten ürotelyal tipte adenokarsinomlarında nadiren de olsa taşlı yüzük hücreleri görülebilir. Literatürde az sayıda bildirilen bu tümörde prostat stroması içerisinde atipik, psödotratifiye kolumnar müsinöz epitel ile döşeli müsin gölcükleri bulunur. Olguların çoğunda sistitis glandularis ya da villöz adenom gibi prekürsör lezyonlar mevcuttur. Prostatın primer TYHK'undan farklı olarak büyük kısmı immünohistokimyasal olarak CK7 ve CK20 ile pozitif boyanırlar. PSA ve PAP ile boyanma görülmez.¹⁴

Müsinin negatif olması, primer tümörün gastrointestinal sistem kaynaklı olma ihtimalini azaltır. Ancak müsin pozitifliği primer tümörün prostat orjinli olma ihtimalini ortadan kaldırmaz.³ Primer prostatik TYHK hücreleri nötral, asidik müsin ya da her ikisini birden içerebilirler.^{1,3} Olgumuzda taşlı yüzük hücrelerinde Alcian blue pH 2,5 ve PAS ile boyanma görülmedi.

Taşlı yüzük hücreli lenfoma, epitelioid vasküler tümör, myeloma, malign melanom ve androjen inhibisyon terapisine bağlı olarak gelişen florid ksantomatöz histiositik reaksiyon ayırıcı tanıda dikkate alınması gereken diğer lezyonlardır.^{1,13}

Prostatik TYHK'da elektron mikroskopik incelemelerde intrasitoplazmik vakuol ya da lümina

ve ara sıra mikrovilli görülebilir.^{3,11} Vakuol içeriği olgudan olguya farklılık göstermektedir. Vakuol sıklıkla müsin, PSA, PAP veya lipid içerir.^{1,7} Prostatik adenokarsinomlarda da daha küçük intrasitoplazmik vakuoller tanımlanmıştır.¹⁰ Bir çalışmada dietilstilbestrol ile tedavi edilen prostat asiner adenokarsinomlu hastalarda tedavi sonrası membranla çevrili boş vakuoller gösterilmiştir.¹⁵ Izhak ve ark. sundukları olguda dietilstilbestrolle tedaviden üç yıl sonra taşlı yüzük hücreli karsinoma dönüşüm gözlemlenildi.¹⁰ Leong ve ark. prostat kanseri nedeni ile açık prostatektomi yapıldıktan 18 yıl sonra gelişen prostatik TYHK olgusunda ikinci lezyonun birinciden bağımsız olarak farklı bir klonlardan geliştiği fikrini ortaya atmışlardır.¹³ Olgumuzda, başlangıçta (1999 yılında) konvansiyonel prostat adenokarsinomu görünümünde olan tümör, yedi yıl içerisinde glandüler yapısını çoğunlukla kaybetmiş ve taşlı yüzük hücreli komponente sahip olmuştur.

Anöploidi, kötü differansiye ve ileri evre prostat kanserlerinde sıkça rastlanan ve azalmış survi ile ilişkili bir bulgudur.^{12,16} Prostatın TYHK'lu olgularının sadece bir tanesinde anöploidi varlığı araştırılmıştır. Smith ve ark.nın olgusunda anöploid popülasyon sadece metastatik lenf nodunda mevcut olup daha agresif olduğu düşünülen bu klon prostat ve mesanedeki tümörde saptanmamıştır.¹² Olgumuzda anöploidi ve mitoz miktarı, TYHK görünümüne sahip tümörde, yedi yıl önceki metastazından daha fazladır. Literatürle uyumlu olarak differansiyasyon azaldıkça anöploidi miktarının ve mitoz oranının arttığı gözlenmiştir.

Sonuç olarak, primer prostatik TYHK tanısı koymadan önce benzer morfolojiyi taklit edebilecek artefaktüel değişiklikler, benign lezyonlar ve metastatik hastalıklar klinik, radyolojik ve immünohistokimyasal özellikleri ile ekarte edilmelidir. Primeri bilinmeyen TYHK'a sahip erkek hastalarda tümör orijininin prostat da olabileceği akıldan çıkarılmamalıdır.

KAYNAKLAR

1. Kuroda N, Yamasaki I, Nakayama H, Tamura K, Yamamoto Y, Miyazaki E, et al. Prostatic signet-ring cell carcinoma: case report and literature review. *Pathol Int* 1999;49(5):457-61.
2. Skodras G, Wang J, Kragel PJ. Primary prostatic signet-ring cell carcinoma. *Urology* 1993;42(3):338-42.
3. Alline KM, Cohen MB. Signet-ring cell carcinoma of the prostate. *Arch Pathol Lab Med* 1992;116(1):99-102.
4. Randolph TL, Amin MB, Ro JY, Ayala AG. Histologic variants of adenocarcinoma and other carcinomas of prostate: pathologic criteria and clinical significance. *Mod Pathol* 1997;10(6):612-29.
5. Derouiche A, Ouni A, Kourda N, Belhadj K, Ben Jilani S, Chebil M. A new case of signet ring cell carcinoma of the prostate. *Clin Genitourin Cancer* 2007;5(7):455-6.
6. Lilleby W, Axcrona K, Alfsen GC, Urnes T, Hole KH. Diagnosis and treatment of primary signet-ring cell carcinoma of the prostate. *Acta Oncol* 2007;46(8):1195-7.
7. Fujita K, Sugao H, Gotoh T, Yokomizo S, Itoh Y. Primary signet ring cell carcinoma of the prostate: report and review of 42 cases. *Int J Urol* 2004;11(3):178-81.
8. Çukur S, Alper M, Çam HK. [Primary signet ring cell carcinoma of the prostate]. *Med J Trakya Univ* 2006;23(3):155-7.
9. Lin JT, Yu CC, Lee JH, Wu TT; Division of Urology, Department of Surgery, Veterans General Hospital-Kaoshiung and National Yang-Ming University School of Medicine, Taipei, Taiwan, Republic of China. Secondary signet-ring cell carcinoma of the prostate. *J Urol* 2002;168(4 Pt 1):1492.
10. Ben-lzhak O, Lichtig C. Signet-ring cell carcinoma of the prostate mimicking primary gastric carcinoma. *J Clin Pathol* 1992;45(5):452-4.
11. Matsuoka Y, Arai G, Ishimaru H, Takagi K, Ito Y. Primary signet-ring cell carcinoma of the prostate. *Can J Urol* 2007;14(6):3764-6.
12. Smith C, Feddersen RM, Dressler L, McConnell T, Milroy T, Smith AY. Signet ring cell adenocarcinoma of prostate. *Urology* 1994;43(3):397-400.
13. Leong FJ, Leong AS, Swift J. Signet-ring carcinoma of the prostate. *Pathol Res Pract* 1996;192(12):1232-8.
14. Osunkoya AO, Epstein JI. Primary mucin-producing urothelial-type adenocarcinoma of prostate: report of 15 cases. *Am J Surg Pathol* 2007;31(9):1323-9.
15. Tannenbaum M. Mucin-secreting carcinoma of prostate. *Urology* 1975;5(4):543-4.
16. Dejter SW Jr, Cunningham RE, Noguchi PD, Jones RV, Moul JW, McLeod DG, et al. Prognostic significance of DNA ploidy in carcinoma of prostate. *Urology* 1989;33(5):361-6.