

# Dizhidrotik Ekzemayı Taklit Eden Pemfigus Herpetiformis Olgusu

## A Case with Pemphigus Herpetiformis Mimicking Dyshidrotic Eczema

Dr. Pelin ÜSTÜNER,<sup>a</sup>  
Dr. Murat DURDU,<sup>b</sup>  
Dr. Mete BABA<sup>b</sup>

<sup>a</sup>Dermatoloji AD,  
Başkent Üniversitesi Tıp Fakültesi,  
ANKARA

<sup>b</sup>Dermatoloji AD,  
Başkent Üniversitesi Tıp Fakültesi,  
ADANA

Geliş Tarihi/Received: 05.07.2007  
Kabul Tarihi/Accepted: 09.10.2007

6-10 Kasım 2007 tarihleri arasında  
XVIII. Prof. Dr. A. Lütfü Tat Simpozyu-  
mu'nda PS-032 sunum no ile poster  
olarakta kabul edilmiştir.

Yazışma Adresi/Correspondence:  
Dr. Pelin ÜSTÜNER  
Başkent Üniversitesi Tıp Fakültesi,  
Dermatoloji AD, ANKARA  
pelinustuner@hotmail.com

**ÖZET** Pemfigus herpetiformis, pemfigusun klinik olarak herpetiform dizilim gösteren vezikül, bül veya papüller ile karakterize nadir bir varyantıdır. Bu klasik görünümün yanı sıra pemfigus herpetiformis farklı klinik özelliklerde de karşımıza çıkabilmektedir. Burada klinik özellikleri nedeni ile 10 yıldır dizhidrotik egzama tanısıyla tedavi ve takip edilen pemfigus herpetiformisli bir olgu sunulmuş ve inatçı dizhidrotik egzamalı hastalarda pemfigus herpetiformisin düşünülmesi gerektiği vurgulanmıştır.

**Anahtar Kelimeler:** Dizhidrotik egzama, pemfigus

**ABSTRACT** Pemphigus herpetiformis is a rare variant of pemphigus, which is characterized clinically by herpetiformly arranged vesicular, bullous lesions and papules. Herein a case of pemphigus herpetiformis which was diagnosed and treated as dyshidrotic eczema clinically for ten years is presented. It is strongly emphasized that pemphigus herpetiformis should be considered in the differential diagnosis of persistent dyshidrotic eczema.

**Key Words:** Eczema, dyshidrotic; pemphigus

**Türkiye Klinikleri J Dermatol 2008;18(4):249-52**

**I**ntraepidermal ayrışma ile seyreden otoimmün büllöz hastalıklar arasında en sık görüleni pemfigus vulgaristir. Son yıllarda IgA pemfigusu, pemfigus herpetiformis, paraneoplastik pemfigus, ilaçlara bağlı pemfigus gibi nadir görülen klinik tipleri tanımlanmıştır.<sup>1</sup> Kaşıntının ön planda olması, lezyonların herpetiform dizilim göstermesi, histopatolojik incelemede belirgin spongiyozun varlığı ve tedavide dapsona iyi yanıt alınması, pemfigus herpetiformisin diğer pemfigus tiplerinden ayırt edici özellikleridir.<sup>1</sup>

Hastalık klinik açıdan başlıca dermatitis herpetiformis olmak üzere büllöz pemfigoid, pemfigus foliaseus ve lineer IgA pemfigusunu da taklit edebilmektedir.<sup>2</sup> Burada klinik olarak dizhidrotik egzamayı taklit eden akral yerleşimli veziküler lezyonları bulunan bir olgu sunulmuştur.

### OLGU SUNUMU

Kırk beş yaşında erkek hasta kliniğimize yaklaşık 10 yıldır el ve ayaklarda kaşıntı ve su toplayan kabarıklıklar nedeniyle başvurdu. Hastanın öykü-

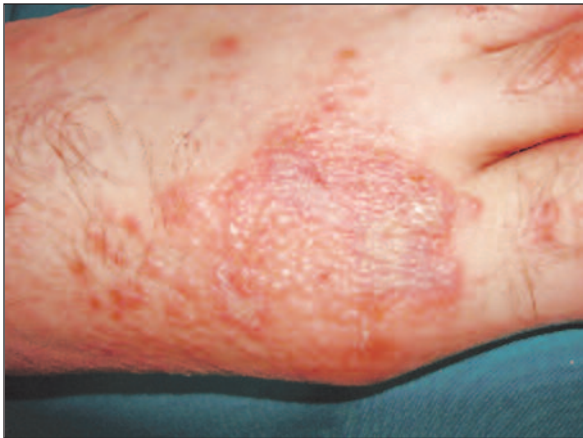sünde, beş yıl önce üç ay süreyle prednizolon (oral, 40 mg/gün) kullandığı ve şikayetlerinin tama yakın gerilediği öğrenildi. Son altı aydır yeniden el, ayak, kol ve bacaklarında, şiddetli kaşıntılı su toplayan kabarıklıkları olan hasta topikal steroidli kremler ve antihistaminikler kullanmış ancak fayda görme-miştir. Öz geçmişinde, soy geçmişinde ve ilaç anamnezinde belirgin özellik yoktu. Hastanın sistemik muayenesinde patolojik bulguya rastlanmadı.

Hastanın dermatolojik muayenesinde her iki ayak sırtı ve medialde grup yapmış vezikülleri, ayak parmaklarında sulantılı erode alanları gözlen-di (Şekil 1). Her iki kol ve bacaklarda dağınık yerleşimli birkaç adet, numuler, 1-2 cm. çapında üzerinde kurut, vezikül ve püstülleri olan yama ve plakları mevcuttu (Şekil 2). Sırtta sağ lomber bölge-de grube eritemli papüloveziküler lezyonları ve saçlı deride bir alanda birkaç adet üzeri kurutlu papüller vardı. Dudakta sağ anguler bölgede ragatı, sert damakta ve sol arka molar diş hizasında da 3 mm çapında erozyonu izlendi. Nikolsky bulgusu negatifti. Veziküler lezyonların tabanından yapı-lan Tzanck yayma incelemesinde x100 büyütmede 10'dan fazla sayıda tadpole hücresi ile birlikte akan-tolitik hücreler görüldü (Şekil 3). Tzanck yayma-dan yapılan direkt immünofloresan incelemede bu akantolitik hücreler çevresinde IgG depolanması tespit edildi (Şekil 4). Veziküler lezyonlardan yapı-lan histopatolojik incelemede spongiöz, intraepi-dermal ayrışma, akantoliz, bol nötrofil infiltrasyonu saptandı. Perilezyonel deriden yapı-

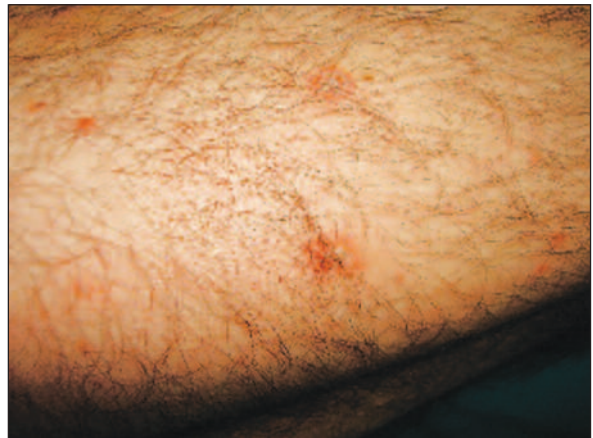lan immünofloresan incelemede interselüler ara-lıkta IgG depolanması gözlendi. Maymun özefagu-su kullanılarak yapılan indirekt immünofloresan inceleme 1/80 dilüsyonda interselüler alanda poziti-ti. Hastada mevcut klinik, histopatolojik ve im-münofloresan bulgular ile pemfigus herpetiformis düşünöldü. Tam kan, serum biyokimya, ANA, an-ti-DNA, idrar analizi, tiroid fonksiyon testleri, pro-stat spesifik antijen ve eritrosit sedimentasyon hızı normal sınırlardaydı. PA akciğer grafisinde patolo-jik bulguya rastlanmadı. Hastadan bilgilendirilmiş olur alındıktan sonra, metil prednizolon (0.5 mg/kg/gün) ve dapson (100 mg/gün) tedavisi baş-landı. Tedavinin birinci ayında tama yakın klinik yanıt alındı.

## TARTIŞMA

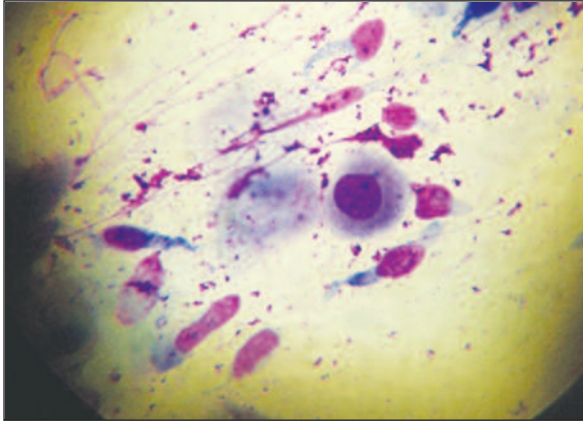
Burada dizhidrotik egzama ön tanısı ile yıllarca topikal steroidli kremler kullanmış fakat fayda gör-memiş, el ve ayakta daha belirgin grup yapmış vezikülleri bulunan pemfigus herpetiformisli bir ol-gu sunuldu. Olgumuzda lezyonların mevsimsel özellik göstermeksizin yıl boyu devam etmesi, el ve ayak dışında da lezyonlarının olması, oral tutulu-mun gözlenmesi, numuler plaklarının bulunması ve lezyonların tedavilere dirençli olması gibi özel-likler dizhidrotik egzama aleyhine idi. Bu nedenle yapılan Tzanck yayma incelemesinde tadpole hü-creleri yanında akantolitik hücrelerin görülmesi ve yaymadan yapılan immünofloresan incelemede bu akantolitik hücrelerin çevresinde IgG birikiminin



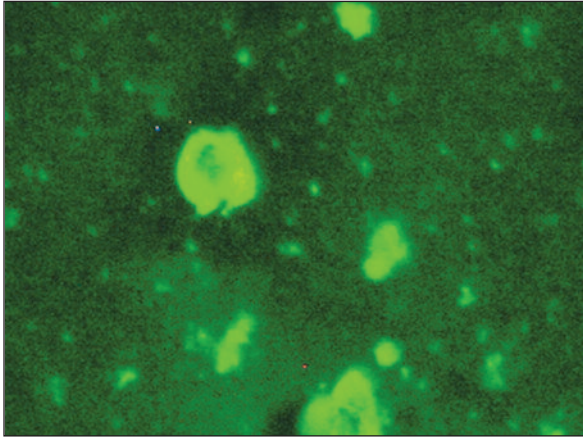
ŞEKİL 1: Ayak sırtı ve medialde grup yapmış veziküller.



ŞEKİL 2: Bacakta numuler üzeri kurutlu yama ve plaklar.



ŞEKİL 3: Tadpole hücresi ve akantolitik hücre (May-Grünwald Giemsa x 1000).



ŞEKİL 4: Direkt immüno Floresan incelemede akantolitik hücre çevresinde IgG birikimi (DİF x 400).

saptanması ile olgumuzda pemfigus herpetiformis düşünüldü. Histopatolojik ve direkt immüno Floresan incelemelerde pemfigus herpetiformis ile uyumlu idi.

Pemfigus herpetiformisin klinik özellikleri dermatitis herpetiformisi, immünolojik özellikleri ise pemfigus vulgarisi taklit eder.<sup>1</sup> Hastalık ilk kez akantolizin eşlik ettiği dermatitis herpetiformis adı altında tanımlanmıştır.<sup>3</sup> Klinik olarak simetrik yerleşimli, grup yapmış veziküller, ekskoriye papüller gözlenir. Pemfigus herpetiformis sıklıkla 30 ile 80 yaşları arasında görülür. Tutulum bölgeleri dermatitis herpetiformisle ortaktır. Mukoz membran tutulumu sık olmayıp, oral erozyon oldukça nadirdir. Herpetiform lez-

yonlar olmadan annüler veya girat özellikte vezikülopüstüler lezyonlarla başlayabilir. Atipik vakalar büllöz pemfigoid, dermatitis herpetiformis, lineer IgA büllöz hastalığı, pemfigus foliaceus ile karışabilmektedir.<sup>1,2</sup>

Pemfigus herpetiformisli hastaların histopatolojik incelemesinde nötrofilik ve/veya eozinofilik spongiöz gözlenir. Olguların %60'ında mikst eozinofilik ve nötrofilik infiltrat içerdiği, %20'sinde eozinofil ağırlıklı ve %20'sinde ise olgumuzda olduğu gibi nötrofil ağırlıklı olduğu gösterilmiştir.<sup>1</sup> Akantolitik hücreler az oranda gözlenir. Lezyonların klinik evresi ile histopatolojisinin korele olması nedeniyle kesin tanı için çoğunlukla birden fazla biyopsi alınması önerilmektedir.<sup>1</sup>

Tzanck yayma incelemesinde, pemfiguslu hastalarda sadece akantolitik hücre gözlenirken olgumuzda spongiotik dermatitlerin göstergesi olan x100 büyütmede 10'dan fazla sayıda tadpole hücre ile birlikte akantolitik hücreler görüldü.<sup>4</sup> Bu bulgunun pemfigus herpetiformiste belirgin spongiözün bulunmasına bağlı olabileceği düşünüldü. Pemfigus tanısı için Tzanck yayma örneklerinden direkt immüno Floresan inceleme yapılabilmektedir.<sup>5</sup> Bu nedenle olgumuzda yapılan incelemede akantolitik hücrelerin çevresinde IgG birikimi tespit edildi.

Pemfigus herpetiformisli hastalarda direkt immüno Floresan incelemede interselüler aralıkta IgG depolanması gözlenir. Direkt immüno Floresan inceleme başlangıçta negatif iken sonradan pozitifleşebilir.<sup>6</sup> Bazı vakalarda IgA depolanması da bulunabilir ve klinik olarak IgA pemfigusunu taklit edebilir. Pemfigus herpetiformiste hedef antijen genellikle desmoglein-1 olup nadiren desmoglein-3'e karşı geliştiği bildirilmiştir.<sup>7,8</sup> Bu antikörlerin etkisiyle, özellikle nötrofil ağırlıklı olan pemfigus herpetiformis tipinde interlökin 8 (nötrofil kemotaktik faktör) salınımı tetiklenmekte, nötrofillerin epidermise göçü intraepitelyal ayrılmaya neden olmaktadır.<sup>1,2</sup>

Hastalığın etyopatogenezi tam olarak bilinmemekle birlikte lupus eritematozus, Hashimoto tiroiditi gibi otoimmün hastalıklar, özefagus, akciğer ve prostat kansinomlarına eşlik ettiği ve thiopronin,

D-penisilamin gibi ilaçlara bağlı geliştiği rapor edilmiştir.<sup>9-12</sup>

Pemfigus herpetiformis genelde dapson ve düşük doz kortikosteroid tedavilerine oldukça iyi yanıt verir. Bazı hastalarda tek başına düşük doz kortikosteroid yeterli olabilir. Özellikle antikor düzeyi düşük seviyede pozitif veya negatif olan vakalarda ve eozinofilik spongiözu bulunan hastalarda dapsona ilk 15 günde oldukça iyi yanıt alınabilir.<sup>13</sup>

Bazı vakalar tedavilere direnç gösterebilir ve pemfigus vulgaris ya da foliaseusa dönüşebilir.<sup>1,13</sup> Dapsona yanıt vermeyen vakalarda azotiyopürin tedavisi etkili olabilir.<sup>14</sup>

Biz dizhidrotik egzama nedeniyle takip edilen ve tedaviye direnç gösteren olguların pemfigus herpetiformis olabileceği ve mutlaka bu açıdan Tzanck yayma yanı sıra histopatolojik ve immünofloresan inceleme yapılması gerektiği kanısındayız.

## KAYNAKLAR

1. Robinson ND, Hashimoto T, Amagai M, Chan LS. The new pemphigus variants. *J Am Acad Dermatol* 1999;40:649-71
2. Jablonska S, Chorzelski TP, Beutner EH, Chorzelska J. Herpetiform pemphigus, a variable pattern of pemphigus. *Int J Dermatol* 1975;14:353-9.
3. Floden Ch, Gentele H. A case of clinically typical dermatitis herpetiformis (MB Duhring) presenting acantholysis. *Acta Derm Venereol.* 1955;35:128-31.
4. Pariser RJ. Diagnosis of spongiotic vesicular dermatitis by Tzanck smear: the "tadpole cell". *J Am Acad Dermatol* 1983;8:519-22.
5. Verma KK, Khaitan BK, Singh MK. Antibody deposits in Tzanck smears in pemphigus vulgaris. *J Cutan Pathol.* 1993 ;20:317-9.
6. Muramatsu T, Iida T, Honoki K, Nakatani C, Hatoko M, Shirai T, et al. Pemphigus vulgaris preceded by herpetiform-like skin lesions with negative immunofluorescence findings. *J Dermatol* 1999 ;26:154-9.
7. Isogai R, Kawada A, Aragane Y, Amagai M, Tezuka T. A case of herpetiform pemphigus with anti-desmoglein 3 IgG autoantibodies. *J Dermatol* 2004;31:407-10.
8. Kozłowska A, Hashimoto T, Jarzabek-Chorzelska M, Amagai A, Nagata Y, Strasz Z, et al. Pemphigus herpetiformis with IgA and IgG antibodies to desmoglein 1 and IgG antibodies to desmocollin 3. *J Am Acad Dermatol* 2003;48:117-22.
9. Marinović B, Basta-Juzbasić A, Bukvić-Mokos Z, Leović R, Lončarić D. Coexistence of pemphigus herpetiformis and systemic lupus erythematosus *J Eur Acad Dermatol Venereol.* 2003 ;17:316-9.
10. Kubota Y, Yoshino Y, Mizoguchi M. A case of herpetiform pemphigus associated with lung cancer. *J Dermatol* 1994;21:609-11.
11. Marzano AV, Tourlaki A, Cozzani E, Gianotti R, Caputo R. Pemphigus herpetiformis associated with prostate cancer. *J Eur Acad Dermatol Venereol.* 2007;21:696-8.
12. Verdier-Sevrain S, Joly P, Thomine E, Belanyi P, Gilbert D, Tron F, et al. Thiopronine-induced herpetiform pemphigus: report of a case studied by immunoelectron microscopy and immunoblot analysis. *Br J Dermatol* 1994;130:238-40.
13. Maciejowska E, Jablonska S, Chorzelski T. Is pemphigus herpetiformis an entity? *Int J Dermatol* 1987 ;26:571-7.
14. Mutasim DF. Management of autoimmune bullous diseases: pharmacology and therapeutics. *J Am Acad Dermatol* 2004;51:859-77.