

Hepatit B Taşıyıcısı Olan Bir Hastada Gelişen Jadassohn-Pelizzari Tipi Primer Anetoderma

PRIMARY ANETODERMA OF JADASSOHN-PELIZZARI DEVELOPING ON A PATIENT WITH CHRONIC HEPATITIS B

Dr. Mete BABA,^a Dr. Serhan KAPDAĞLI,^a Dr. A. Tülin GÜLEÇ,^b Dr. Deniz SEÇKİN^b

^aDermatoloji AD, Başkent Üniversitesi Tıp Fakültesi, Adana Hastanesi, ADANA

^bDermatoloji AD, Başkent Üniversitesi Tıp Fakültesi, ANKARA

Özet

Jadassohn-Pelizzari tipi primer anetoderma, klinik olarak gövde ve ekstremitelerde proksimalde herniye olmuş atrofik görünümlü plaklarla karakterize nadir görülen bir deri hastalığıdır. Hastalığın etiopatogenezinin tam olarak bilinmemesine karşın, anetoderma lezyonlarının oluşumunu açıklamada immünolojik, enfeksiyöz ve enzimatik mekanizmalar öne sürülmektedir. Bu yazıda hepatit B taşıyıcısı olan Jadassohn-Pelizzari tipi primer anetodermalı bir olgu sunulmuş ve hepatit B virüsünün hastalığın etiopatogenezindeki olası rolü tartışılmıştır.

Anahtar Kelimeler: Anetoderma, hepatit B virüs

Türkiye Klinikleri J Dermatol 2005, 15:38-41

Abstract

Primary anetoderma of Jadassohn-Pelizzari is a rare skin disease characterized clinically by herniated, atrophic looking plaques on the trunk and the proximal sites of the extremities. Although the lack of knowledge on the etiopathogenesis, infectious, immunologic and enzymatic mechanisms are considered to explain the formation of anetoderma lesions. We report a case with primary anetoderma of Jadassohn-Pelizzari who has chronic hepatitis B and discuss the possible role of hepatitis B virus on the etiopathogenesis of the disease.

Key Words: Anetoderma, hepatitis B virus

Anetoderma ya da maküler atrofi, deride buruşuk görünümlü maküllere yol açan elastolitik bir deri hastalığıdır. Öncül kutanöz hastalık varlığına göre primer veya sekonder olmak üzere ikiye ayrılır. Nadir görülen primer anetodermada lezyonlar, özellikle gövde ve ekstremitelerin proksimaline yerleşir.¹ Primer anetoderma klasik olarak, inflamatuvar (Jadassohn-Pelizzari) ve noninflamatuvar (Schweiningger-Buzzi) olmak üzere iki grupta incelenmektedir.¹ Çok nadir görülen inflamatuvar tip anetoderma, eritemli ürtikeryal papül ve plaklar şeklinde başlamakta ve

daha sonra bunların yerlerinde klasik anetoderma lezyonları ortaya çıkmaktadır. Etiopatogenezini kesin olarak bilinmeyen hastalığın tipik histopatolojik bulgusu olan elastik liflerin fokal harabiyetini açıklamada immünolojik, enfeksiyöz ve enzimatik mekanizmalar öne sürülmektedir.¹⁻⁹ Bu yazıda hepatit B taşıyıcısı olan ve inflamatuvar tipte primer anetoderma tanısı alan bir olgu sunulmuş ve hepatit B virüsünün hastalığın etiopatogenezindeki olası rolü tartışılmıştır.

Olgu Sunumu

Otuz dokuz yaşındaki kadın hasta, 4 yıldır sırt ve kollarında var olan buruşuk görünümlü kızarıklıklar nedeniyle başvurdu. Asemptomatik olan bu lezyonlar önce kırmızı renkli kabartılar şeklinde başlamış, daha sonra incelerek gevşek görünümlü kesecikler halini almıştı. Öz ve soygeçmişinde özellik olmayan hastanın herhangi bir ilaç kullanımı öyküsü de yoktu. Dermatolojik muayenede; sırt, omuz ve kollarda çok sayıda 1-2 cm çaplı, oval şekilli, herniasyon gösteren eritemli, atrofik görü-

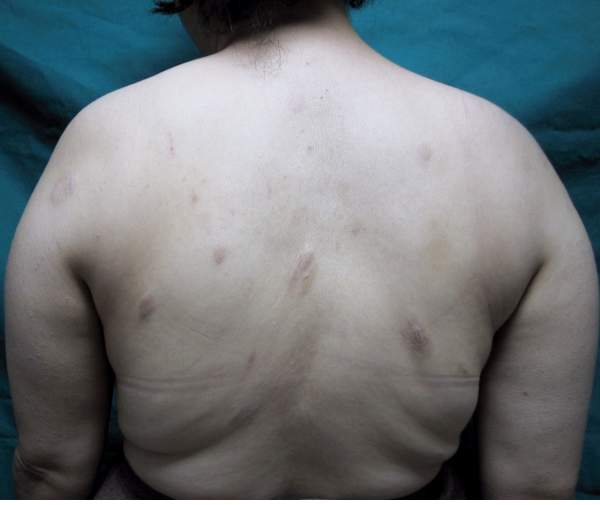Geliş Tarihi/Received: 23.07.2004

Kabul Tarihi/Accepted: 07.02.2005

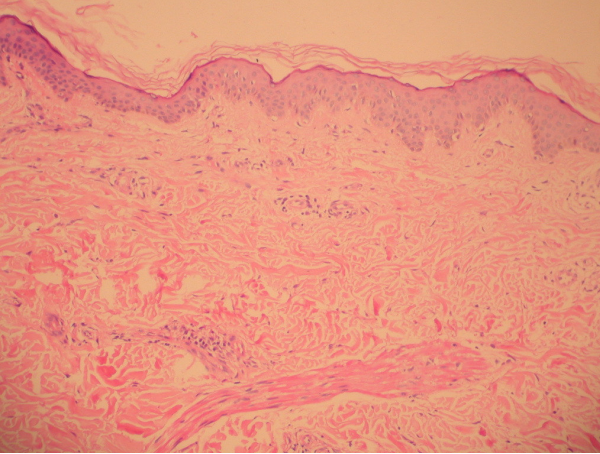
Bu çalışma, 31 Ağustos-4 Eylül 2003 tarihleri arasında Ankara'da gerçekleştirilen XVI. Prof.Dr. Lütfü Tat Simpozyumu'nda poster bildirisi olarak sunulmuştur.

Yazışma Adresi/Correspondence: Dr. Mete BABA
Başkent Üniversitesi Tıp Fakültesi
Dermatoloji AD, Adana Hastanesi
01250, Yüreğir, ADANA
metebaba17@hotmail.com

Copyright © 2005 by Türkiye Klinikleri



Resim 1. Oval şekilli, herniasyon gösteren eritemli, atrofik görünümlü yamalar.



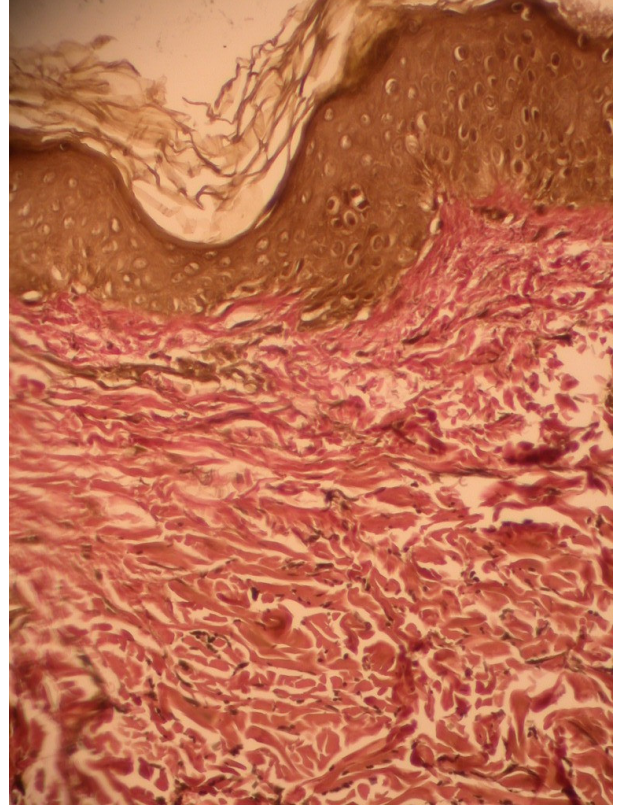
Resim 2. Epidermis normal, dermiste elastik dokuda azalma ve perivasküler az sayıda lenfoplazmositer iltihabi hücre infiltrasyonu ile perifoliküler fibrozis (H&E X 40).

nümlü yamalar saptandı (Resim 1). Lezyondan alınan punch biyopsi materyalinin histopatolojik incelenmesinde; epidermis normal, dermiste damarlar çevresinde mononükleer iltihabi hücre infiltrasyonu, deri eklerinde azalma ve perifoliküler fibrozis izlendi (Resim 2). Verhoeff-van Gieson elastik boyası ile yapılan incelemede, papiller ve retiküler dermiste elastik liflerde belirgin incelme ve azalma olduğu tespit edildi (Resim 3). Eşlik edebilecek sistemik bir hastalık varlığını araştırmak amacıyla yapılan laboratuvar tetkiklerinde; tam kan sayımı, eritrosit sedimentasyon hızı,

kan biyokimyası, protrombin zamanı ve protein elektroforezi sonuçları normal sınırlarda idi. Antinükleer antikor, antitiroglobulin antikor, antifosfolipid antikorlar (lupus antikoagülan ve antikardiolipin antikorlar), VDRL, Lyme ve HIV serolojisi negatif bulunurken, hepatit B yüzey antijeninin pozitif olduğu saptandı. Bu klinik ve laboratuvar bulgularıyla primer anetoderma tanısı konan hastaya 15 gün süreyle günde 2 kez mometazon furoat krem ve 10 gün süreyle günde 2 kez 1 gram dozunda oral amoksisilin klavulonat tedavisi başlandı. Ancak tedavi sonunda lezyonlarda herhangi bir klinik düzelme olmadığı gözlemlendi.

Tartışma

Klinik ve histopatolojik olarak anetoderma ile uyumlu lezyonların normal deri üzerinde gelişmesi, öncülük veya eşlik eden herhangi bir deri hastalığının olmaması nedeni ile olgumuza primer anetoderma tanısı konuldu. Hastalığın önce ürtikeryal lezyonlarla başlayıp, sonra eritemli



Resim 3. Verhoeff-van Gieson histokimyasal boyası ile dermiste elastik liflerde seyrelme, incelme ve parçalanma (Verhoeff-van Gieson X 200).

atrofik deri lezyonları halini alması ise Jadassohn-Pellizari tipi primer anetoderma ile uyumluydu. Aslında primer anetodermaların ürtiker ve eritem gibi öncül inflamatuvar bulguların eşlik edip etmemesine göre 2 grupta incelenmesi günümüzde artık sadece tarihsel bir önem taşımaktadır. Çünkü her ikisi de benzer klinik seyir göstermektedir.^{1,7,8}

Akne vulgaris, su çiçeği, böcek ısırığı gibi hastalıklar ve penisilamin gibi ilaçlar sekonder anetoderma gelişimine yol açabilirken, primer anetodermaların etiolojisi henüz tam olarak aydınlatılmamıştır.^{1,7} Primer anetodermalarda kliniğini belirleyen patolojik sürecin en son halkası dermiste bulunan elastik liflerin yıkımıdır.¹ Günümüzde bu patolojik süreci açıklamaya yönelik üzerinde en çok durulan immünolojik, enfeksiyöz ve enzimatik teorilerdir.¹⁻⁹ Primer anetodermaların, sistemik lupus eritematozus, antifosfolipid sendromu, Graves hastalığı, Addison hastalığı, skleroderma, vitiligo ve alopesi areata gibi otoimmün hastalıklarla birlikte sık görülmesi patogeneizde immünolojik bir bozukluğun rol oynayabileceğini akla getirmiştir.¹⁻⁹ İmmünolojik olarak hem hümorale hem de hücresele immünite bozukluklarının elastik liflerin yıkımında rol oynayabileceği öne sürülmüştür.¹⁻⁵ Hümorale immünite bağlamında anetodermalar ile ilişkisi en çok belirtilen antifosfolipid antikordur.^{3,4} Bu antikordur, sistemik lupus eritematozus ve antifosfolipid sendromu ile birlikte olabildikleri gibi izole olarak da bulunabilirler. Antifosfolipid antikorduruna bağlı anetoderma gelişimi, başlıca 2 yolla açıklanmaktadır.^{3,4} Bunlardan birincisi antifosfolipid antikordurun hiperkoagülibiliteye yol açarak mikrotrombüslere ve dolayısıyla lokal iskemiye neden olmaları, ikincisi ise membran fosfolipitleri ile elastik liflerin sahip oldukları benzer epitop nedeniyle ortaya çıkan otoimmün cevaptır. Öte yandan, anetoderma lezyonlarının histopatolojisinde büyük oranda yardımcı T lenfositlerinden oluşan inflamatuvar hücre infiltratının olması ve immünofloresan çalışmalarda dermiste ve kapiller damar duvarlarında immünreaktanların gözlenmesi de hücresele immünitenin rolünü desteklemektedir.^{2,5} Anetodermaların Lyme hastalığı ve HIV pozitifliği ile birlikte görülmesi, bazı olgularda enfeksiyöz etiolojiye işaret etmektedir.^{1,6} Enzi-

matik teoride ise elastik lif kaybının azalmış senteze bağlı olabileceği gibi artmış yıkıma da bağlı olabileceği öne sürülmektedir.^{7,8} Buna göre elastaz / antielastaz dengesinin elastazlar lehine bozulması ile dermiste elastinin kısmi ya da tam kaybı gerçekleşmektedir. Anetoderma lezyonlarının doku kültürlerinde elastaz tipinde bir proteinaz olan jelatinaz düzeylerinde artış saptanması bu teoriyi destekler niteliktedir.⁷

Hastamızda anetodermaya eşlik edebilecek otoimmün veya enfeksiyöz kökenli hastalıklara yönelik klinik ve laboratuvar incelemelerinde hepatit B yüzey antijen pozitifliği dışında herhangi bir patolojik bulguya rastlanılmadı. Olgumuzun hepatit B taşıyıcısı olması, bizde anetoderma lezyonlarının gelişiminde hepatit B virüsünün olası rolünü akla getirdi. Daoud ve Dicken, 8 ve 9 yaşlarındaki 2 kız kardeşte hepatit B aşısından 15 gün sonra eş zamanlı olarak anetoderma lezyonlarının geliştiğini bildirmişlerdir.⁹ Bu çalışmada, elastik liflerin yıkımının hepatit B virüslerinin direkt etkisinden çok hücresele immünite aracılıklı bir mekanizma ile açıklanabileceği öne sürülmüştür. Ancak elastik liflerin neden T lenfositler tarafından hedef seçildiğinin bilinmediği belirtilmiştir. Olgumuzda da anetodermalı lezyon bölgesinden alınan biyopsi örneğinde histopatolojik olarak lenfosit ağırlıklı inflamatuvar tipte bir infiltrasyonun gözlenmesi nedeni ile elastik liflerin yıkımında benzer bir mekanizmanın rol oynamış olabileceği düşünülmüştür. Ancak bu gözlemlerin, anetodermalı olgularda hepatit B serolojisinin araştırılması ve serolojinin pozitif olduğu olgularda hastalığa yol açan patolojik süreçte hepatit B virüslerinin rolünü doğrudan gösteren kanıtlarla desteklenmesi gerekmektedir.

Primer anetodermanın ayırıcı tanısında sekonder anetodermalar başta olmak üzere, transvers sitrialar, Pasini ve Pierini'nin atrofoderması, nörofibromatozis, cutis laksa ve konnektif doku nevusü akla gelmelidir.^{1,2,5,8}

Özgün bir tedavisi olmayan hastalıkta, eritemli plak döneminde topikal kortikosteroidler, oral antitibiyotikler, fenitoin, dapson, vitamin E, ε-amino kaproik asit ve kolşisin denenebilmektedir. Sınırlı tutulumu olanlarda cerrahi eksizyon da yapılabilir.^{1,5,8,10} Topikal kortikosteroid ve sistemik

antibiyotik tedavisine cevap alınamayan olgumuzda hastanın da isteği doğrultusunda farklı bir tedavi planlanamamıştır.

KAYNAKLAR

1. Burgdorf WHC. Anetoderma and other atrophic disorders of the skin. In: Freedberg IM, Eisen AZ, Wolff K, Austen KF, Goldsmith LA, Katz SI, eds. Fitzpatrick's Dermatology in General Medicine, 6th ed. New York: Mc Graw-Hill; 2003. p.1027-9.
2. Hodak E, Shama-Lubowitz O, David M, Hazaz B. Immunologic abnormalities associated with primary anetoderma. Arch Dermatol 1992;128:799-803.
3. Romani J, Pérez F, Liobet M, Planagumá M, Pujol RM. Anetoderma associated with antiphospholipid antibodies: case report and review of the literature. J Eur Acad Dermatol Venereol 2001;15:175-8.
4. Sparsa A, Piette JC, Wechsler B, Amoura Z, Francès C. Anetoderma and prothrombotic abnormalities. J Am Acad Dermatol 2003;49:1008-12.
5. Ricci RM, Meffert JJ, McCollough ML. Primary anetoderma. Cutis 1998;62:101-3.
6. Hofer T, Goldenberger D, Itin PH. Anetoderma and borreliosis: Is there a pathogenetic relationship? Eur J Dermatol 2003;13:399-401.
7. Thomas JE, Mehregan DR, Holland J, Mehregan DA. Familial anetoderma. Int J Dermatol 2003;42:75-7.
8. Karaman GC, Sert Z, Gököz A. Anetoderma. Türk J Dermatopathol 1995;3-4:181-3.
9. Daoud MS, Dicken CH. Anetoderma after hepatitis B immunization in two siblings. J Am Acad Dermatol 1997;36:779-80.
10. Braun RP, Borradori L, Chavaz P, Masouye I, French L, Saurat JH. Treatment of primary anetoderma with colchicine. J Am Acad Dermatol 1998;38:1002-3.