

Stent İmplantasyonu Sonrası Oluşan Bir Kronik Koroner Psödoanevrizma Olgusu

CORONARY PSEUDOANEURYSM FOLLOWING STENT IMPLANTATION

Tevfik GÜRMEŖEN*, Murat GÜLBARAN*,
Servet ÖZTÜRK", Cihat BAKAY", Muzaffer ÖZTÜRK"

* Uz.Dr.Istanbul Üniversitesi Kardiyoloji Enstitüsü,
** Prof.Dr.Istanbul Üniversitesi Kardiyoloji Enstitüsü, İSTANBUL

ÖZET

Son zamanlarda, stent trombozu oranını düşürmeye yönelik yeni implantasyon stratejisinin bir parçası olarak, stentin ilk açılmasından sonra tam yerleşmenin sağlanması için yüksek basınçla ve/veya daha geniş çaplı balonlarla son dilatasyon uygulanmaktadır. Bu yazıda, sol ön inen koroner artere başarılı stent implantasyonundan 4 ay sonra yapılan anjiyografide saptanan, oluşumunda muhtemelen yüksek basınç uygulamasının da rol oynadığı bir kronik koroner arter psödoanevrizması olgusu bildirilmiştir.

Anahtar Kelimeler: Koroner arter rüptürü, Koroner psödoanevrizma, intrakoroner stent

T Klin Kardiyoloji 1996, 9:126-128

Koroner arter rüptürü balon anjiyoplastide seyrek (% 0.5'den az) görülen bir komplikasyondur (1,2). Atektomi veya laser anjiyoplasti gibi yeni yöntemler kullanıldığında bu oran %2'ye kadar yükselmektedir (2-4). Stent implantasyonuna bağlı perforasyonu bildirilmemiştir (5-7). Stentin tam açılmasını sağlayarak tromboz oranını düşürmesi nedeniyle son zamanlarda çoğu merkezde implantasyon sonrası rutin olarak yüksek basınçlı ve/veya geniş çaplı balonlarla şişirme uygulanmaktadır. Bu yeni implantasyon stratejisini ilk ortaya atanlardan Colomba ve ark.'nın çalışmalarında intravasküler ultrason (İVUS) kılavuzluğu ile stent implantasyonunun optimalizasyonu sırasında olguların %1.1'inde koroner arter rüptürü bildirilmiştir (8).

Bu yazıda, başarılı koroner stent implantasyonundan 4 ay sonra semptomların tekrarlaması ne-

SUMMARY

Recently, as a part of new stent implantation strategy in order to decrease stent thrombosis, final dilatations with high pressure and/or higher sized balloons were done after the initial deployment of the stent. In this paper, we presented a case of chronic coronary pseudoaneurysm which occurred after an initially successful stent implantation in the left anterior descending artery, probably due to high pressure final dilatation.

Key Words:

T Klin J Cardiol 1996, 9:126-128

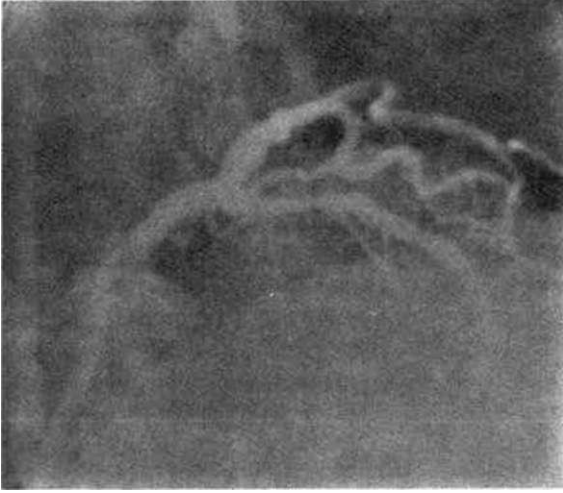
deniyle yapılan anjiyografide saptanan, oluşumunda muhtemelen yüksek basınç uygulamasının da rol oynadığı bir koroner arter psödoanevrizması olgusu bildirilmiştir.

OLGU BİLDİRİSİ

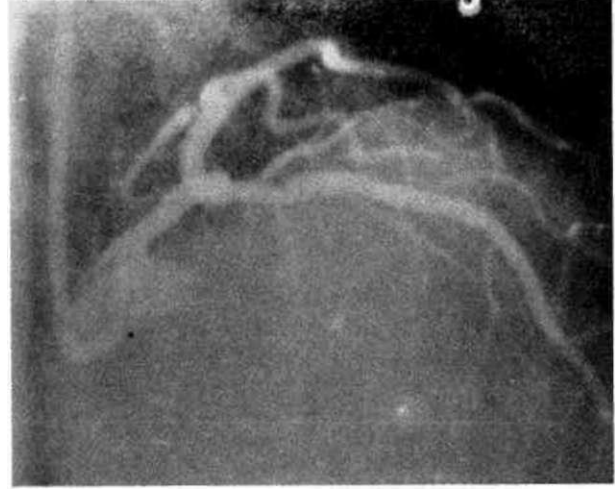
7 yıldan beri efor anginası tanımlayan 68 yaşındaki kadın hasta ağrılarının 1 aydır dinlenme durumunda da gelmeye başlaması üzerine kliniğimize yatırıldı. Özgeçmişinde 20 yıldır hipertansiyonu olan hastanın fizik muayenesinde özellik yoktu. Elektrokardiyografide sinüs ritmi, normal QRS eksen, VI-V5'te sivri, simetrik negatif T dalgaları saptandı. Koroner anjiyografide sol ön inen arterde (LAD) 1. diagonal ayırımından sonra %80 çap daralmasına neden olan, kalsifiye, tübüler, düzensiz konturlu lezyon görülerek (Şekil 1) aynı seansta invazif girişim yapıldı. Sağ femoral arter yoluyla 8F sol Judkins kılavuz kateter sol koroner ostiumuna yerleştirildi. Philips Integris H bilgisayarlı dijital anjiyografi cihazında kantitatif ölçümler yapıldı. Referans damar çapı: 2.70 mm, darlık çapı: 0.55 mm, darlık çapı yüzdesi: %80 bulundu. Lezyon 0.014 İn "HTF" (ACS) kılavuz tel ile geçilerek 2.75 mm çapında balonla ön

Gells Tarihi: 8.5.1996

Yazışma Adresi: Dr.Tevfik GÜRMEŖEN
İstanbul Üniversitesi Kardiyoloji Enstitüsü,
İSTANBUL



Şekil 1. Girişim öncesi AP- Kranial projeksiyonda LAD'de anlamlı darlık.



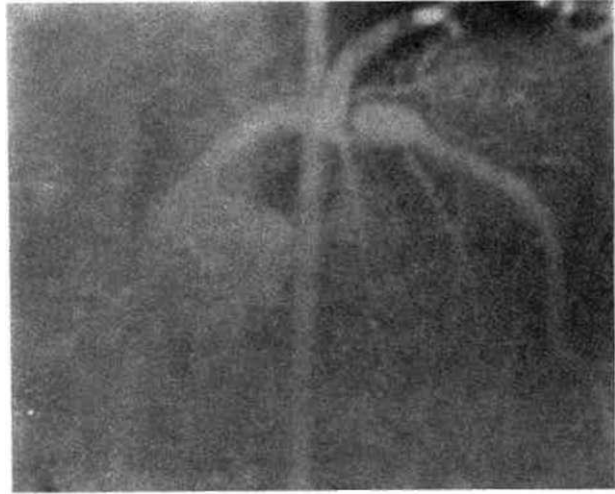
Şekil 2. Stent implantasyonu sonrası görünüm.

latasyon yapıldı. Lezyon morfolojisi nedeniyle primer ent uygulamasına karar verilerek 3.0x18 mm Micro-ent (AVE) nominal basınçla implante edildi (stent/arter oranı: 1.11). 3.0x10 mm non-komplian balonla (Ticor-Cordis) 16 atm. basınçla son şişirme uygulandı, on kontrol anjiyografisinde stentli segmentin çapı referans damar çapından daha genişti ve aynı bölgede enkslyondan hemen sonra kaybolan ince, çizgisel kontrast madde katıntısı görülüyordu. Sonuç yeterli bulunarak işlem sonlandırıldı (Şekil 2). Tiklopidin 250 mg ve aspirin 100 mg tedavisi ile izlenen hasta 1. ay kontrolde asemptomatikti ve egzersiz testi negatifti. Stent uygulama tarihinden 4 ay sonra ortaya çıkan istirahat ıginaları ile tekrar başvuran hastanın kontrol anjiyografisinde LAD'de psödoanevrizma görüntüsü ve stentli proksimal ucu hizasında restenoz saptandı (Şekil 3,4). Operasyonda bu bulgular doğrulanarak psödoanevrizma tamiri ve LAD distaline sol mammaria arteri anastomozu yapıldı. Operasyon sonrası sorunsuz olarak burcu edildi.

TARTIŞMA

Balon anjiyoplasti sırasında koroner arter perforasyonu sıklığı %0.5'ten azdır (1,2). Perforasyon mekanizması olarak kılavuz tel travması (9), balon çapının »ferans damar çapından büyük olması (1) ve nadiren alon rüptürü (10) bildirilmiştir. Aterektomi veya lazer anjiyoplasti gibi yöntemlerle perforasyon sıklığı %2'ye kadar yükselmektedir. Perforasyon oranı diseksiyonel koroner aterektomide %0.6, rotasyonel aterektomide %1.3, ekstraksiyonel aterektomide %2, "excimer laser" anjiyoplastide %1.6-1.8 olarak bildirilmiştir (2-4). Bu yeni yöntemlerde başlıca rüptür mekanizması arter duvarı atlarının kesilmesidir.

Perforasyon damar duvarında media veya adventisya ile sınırlı olabilir ve anjiyografide fokal ülsera k-



Şekil 3. implantasyondan 4 ay sonra stentli segmentte psödoanevrizma.

ter veya mantar görünümündedir (Tip I perforasyon), adventisya, perikard veya miyokard içine kanamaya neden olabilir ve anjiyografik olarak perikard veya miyokarda kontrast lekesi şeklinde görülebilir (tip II perforasyon), veya yırtık 1 mm veya daha geniş olup kontrast madde damar dışına jet akım şeklinde geçebilir (Tip III perforasyon) (2,11). I. ve II. tip perforasyonlarda kronik psödoanevrizma oluşabilir.

Konvansiyonel strateji ile implantasyon yapılan geniş, çok merkezli stent çalışmalarında koroner arter perforasyonu hiç bildirilmemiştir (5-7). Son zamanlarda birçok merkezde stent trombozu oranını düşürmeye yönelik yeni stent implantasyon stratejisinin bir parçası olarak stent yerleştirildikten sonra yüksek basınç uygu-

laması ve/veya daha geniş çaplı bir balonla tekrar dilatasyon yapılmaktadır. Bu yeni yaklaşımın öncülerinden olan Colombo ve ark'nın (8) çalışmasında stentin ilk yerleştirilmesinden sonra İVUS ile implantasyon yeterli bulunmayıp yüksek basınç ve gerekirse daha geniş çaplı bir balonla optimalizasyon sağlanan olguların dördünde (%1.1) koroner arter rüptürü bildirilmiştir. Fransız çok merkezli stent çalışmasında ise (12,13) temmuz 1994'ten beri rutin olarak yüksek basınç uygulanmasına karşın koroner arter rüptüründen bahsedilmemektedir. Kliniğimizde de eylül 1995'ten beri bu yöntemle stent uygulanmaktadır ve bu yazının yazıldığı tarihe kadar stent implante edilen 110 olgunun hiçbirinde işlem sırasında koroner arter perforasyonu görülmemiştir. Koroner arter rüptürü çoğunlukla akut bir komplikasyon olarak ortaya çıktığından ve genellikle cerrahi olarak tamir edildiğinden kronik psödoanevrizma oluşumu nadirdir. Balon anjiyoplasti sonrası koroner arter psödoanevrizması oluşumu yayınlanmıştır (14,15). Literatür taramasında stent implantasyonu sonrası böyle bir komplikasyonun bildirisine rastlanmadı.

Olgumuzda LAD'deki kalsifiye lezyona predilatasyon sonrası stent implante edilmiş ve ilk yerleştirmeden sonra yüksek basınçla (16 atm.) dilatasyon uygulanmıştı, işlem sonunda bu bölgede enjeksiyondan hemen sonra kaybolan ince çizgisel kontrast madde takıntısı dikkati çekiyordu. 4 ay sonraki anjiyografide ise aynı bölgede psödoanevrizma oluşumu görüldü, implantasyon sonrası görülen kontrast takıntısının derin plak çatlağına işaret ettiği ve rüptürün başlıca nedeninin, çok sayıda küçük plak çatlaklarının yerine tek, geniş ve mediyayı aşan derin bir çatlağın oluşması ve stent tarafından iki yana itilen sert kalsifiye kitlenin adventisyayı aşırı germesi olabileceği düşünüldü.

Yeni İmplantasyon stratejisine uygun olarak stentin damara göre daha geniş çapta seçilmesinin ve ilk yerleştirme sonrası rutin olarak yüksek basınçla ve/veya geniş balonlarla dilatasyon uygulanmasının rüptür sıklığını arttırabileceği, özellikle sert, kalsifiye veya kitlesi fazla lezyonlarda, lezyon uygunsa stent implantasyonu öncesi atektomi ile kitle miktarının azaltılmasının yerinde olacağı kanısına varıldı.

KAYNAKLAR

1. Detre K, Holubkov R, Kelsey S, et al. One year follow-up results of the 1985-1986 National Heart, Lung, and Blood Institute's Percutaneous Transluminal Coronary Angioplasty Registry. *Circulation* 1989; 80: 421-28.
2. Ellis SG, Arnold AZ, Raymond RE, et al. Increased coronary perforation in the new device era: Incidence, classification, management and outcome (abstr). *Circulation* 1992; 86: 787.
3. Hinohara T, Selmon MR, Robertson GC, Braden L, Simpson JS. New frontiers in interventional cardiology: New therapeutic devices: Directional atherectomy: New approaches for the treatment of obstructive coronary and peripheral vascular disease. *Circulation* 1990; 81(suppl I): 79-91.
4. Topol EJ. Promises and pitfalls of new devices for coronary artery disease. *Circulation* 1991; 83: 689-94.
5. Savage MP, Fishman DL, Schatz RA, et al. For the Palmaz-Schatz Stent Study Group. Long-term angiographic and clinical outcome after implantation of balloon-expandable stent in the native coronary circulation. *J Am Coll Cardiol* 1994; 24: 1207-12.
6. Serruys PW, De Jaegere P, Kiemeneij F, et al. For the Benestent Study Group. A comparison of balloon expandable stent implantation with balloon angioplasty in patients with coronary artery disease. *N Engl J Med* 1994; 331: 489-95.
7. Fischman DL, Leon MB, Bairn DS, et al. For the Stent Resenosis Study Investigators, A randomized comparison of coronary stent placement and balloon angioplasty in the treatment of coronary artery disease. *N Engl J Med* 1994; 331: 496-501.
8. Colombo A, Hall P, Nakamura S, et al. Intracoronary stenting without anticoagulation accomplished with intravascular ultrasound guidance. *Circulation* 1995; 91: 1676-88.
9. Melchior JP, Meier B, Urban P, et al. Percutaneous transluminal coronary angioplasty for chronic total coronary arterial occlusion. *Am J Cardiol* 1987; 59: 535-38.
10. Goldman MH, Masden RR, Yared S. Acute rupture of the left anterior descending artery secondary to percutaneous transluminal angioplasty. *Am Heart J* 1986; 112: 1325-28.
11. Sutton MJ, Raymond RE, Ellis SG. Coronary artery perforation: Risk factors and management, in: *Textbook of Interventional Cardiology*. Topol EJ (ed) WB Saunders Co. Philadelphia 1994, 576.
12. Morice MC, Zemor G, Benveniste E, et al. Intracoronary stenting without Coumadin: One month results of a French Multicenter Study. *Cath Cardiovasc Diagn* 1995; 35: 1-7.
13. Morice MC, Commeau P, Monassier JP, et al. Coronary stenting without Coumadin. Phase II, III, IV, V. Predictors of major complications. *Eur Heart J* 1995; 16 (Abstract Supplement). 249.
14. Garrand TJ, Mintz GS, Popma JJ, Lewis SA, Vaughn NA, Leon MB. Intravascular ultrasound diagnosis of a coronary pseudoaneurysm following percutaneous transluminal coronary angioplasty. *Am Heart J* 1993; 125: 880-82.
15. Rum DR, McGinn JT, Tyras DH, Wallack MK. Coronary pseudoaneurysm after angioplasty. *Am Surg* 1995; 61: 1035-38.