

Subperiostal Orbital Absede Klinik ve Tedavi Yaklaşımları

Clinical Features and Treatment Modalities in Subperiosteal Abscess: Case Report

Dr. Altan Atakan ÖZCAN,^a
Dr. Müslime YALAZ,^a
Dr. Zeynep B. CANSEVER,^a
Dr. Barlas AYDOĞAN^b

^aGöz Hastalıkları AD,

^bKulak Burun Boğaz Hastalıkları AD,
Çukurova Üniversitesi Tıp Fakültesi,
Adana

Geliş Tarihi/Received: 21.01.2009
Kabul Tarihi/Accepted: 10.04.2009

Yazışma Adresi/Correspondence:
Dr. Altan Atakan ÖZCAN
Çukurova Üniversitesi Tıp Fakültesi,
Göz Hastalıkları AD, Adana,
TÜRKİYE/TURKEY
altanoz@cu.edu.tr

ÖZET Sinüs enfeksiyonunun bir komplikasyonu olan subperiostal absede klinik ve tedavisini olgularımızı sunarak tartışmak. Kasım 2006-Şubat 2007 tarihleri arasında kliniğimize başvuran, akut paranasal sinüzite sekonder subperiostal absede ve orbita selülitli gelişen 5 ve 7 yaşındaki iki olgu acil olarak yatırıldı. Hastalara intravenöz geniş spektrumlu antibiyotik tedavisi başlanarak, subperiostal absede cerrahi olarak drene edildi. Medikal tedaviye rağmen klinik durumlarında ilerleme olan her iki olguda da subperiostal absede cerrahi olarak drene edildi. Olgu 1'e eksternal absede drenajı, olgu 2'ye endoskopik sinüs cerrahisi ile birlikte absede drenajı yapıldı. Cerrahi sonrası olguların kliniği düzelenek, görme keskinliğinde hızlı bir şekilde artış izlendi. Subperiostal absede ciddi görme kaybı gelişmeden önce, tanı ve tedavide erken davranmanın görme keskinliğinin düzeltilmesinde son derece önemli olduğu görülmektedir.

Anahtar Kelimeler: Orbita selülitli; orbital hastalıklar

ABSTRACT To discuss the diagnosis and treatments of subperiosteal abscess as a complication of sinus infection by presenting our cases. Two patients, -aged 5 and 7 years-, with orbital cellulitis and subperiosteal abscess secondary to acute paranasal sinusitis were hospitalized without delay to the hospital during a period from November 2006 to February 2007. Surgical drainage of subperiosteal abscess was applied with using broad-spectrum intravenous antibiotics. Subperiosteal abscess was drained surgically in both patients with clinical progress despite medical therapy. The drainage of the abscess was achieved with external surgery in case 1, and with endoscopic sinus surgery in case 2. After the surgery, the clinic features of both patients were resolved completely with prompt improvement in visual acuity. It is clear that early diagnosis and treatment is very important to rescue the vision before severe vision loss in subperiosteal abscess.

Key Words: Orbital cellulitis; orbital diseases

Türkiye Klinikleri J Ophthalmol 2009;18(3):202-6

Orbita selülitli, paranasal sinüslerin akut enfeksiyonunun yaygın görülen komplikasyonlarından biridir. Orbita selülitli, orbital septumun gerisindeki yumuşak dokuların enfeksiyonudur.^{1,2} Çoğunlukla çocuk ve genç erişkinlerde görülür. Sıfır-on beş yaşlar arasında artış gösteren bir enfeksiyondur.^{3,4} Sinüs hastalığı, en yaygın görülen predispozan faktördür.³⁻⁶ Preseptal selülitin ilerlemesi, dakriosisit, travma, panoftalmi, dış enfeksiyonu ve cerrahi sonrasında da orbita selülitli gelişebilmektedir.² Çocuklarda etmoid sinüslerin havalanması tamamlanmadığından etmoiditis, en sık karşılaşılan enfeksiyon kaynağıdır. Erişkinlerde ise sıklıkla frontal si-

nüzitten yayılım olmaktadır.⁷ Orbita selülit, etmoid sinüzitte etmoid sinüsle orbita arasındaki çok ince kemik yoluyla, frontal sinüzitte orbita çatısına, maksiller sinüzitte ise orbita tabanına enfeksiyonun yayılımı sonucu gelişmektedir.⁴ Enfeksiyonun periorbital bölgeye penetre olmayıp, periosteumun altına yayılması ile subperiostal orbital abse (SPA) gelişmektedir. SPA, hızlı ilerleyen ve intrakraniyal yayılım gösterebilen iyi tanımlanmış bir klinik tablodur.^{6,8,9} Akut ve kalıcı görme kaybı, kavernoöz sinüs trombozu ve kraniyal abse gibi ciddi komplikasyonlar görülebilmektedir.^{3,6,10,11}

Tedavisinde intravenöz (İV) antibiyotik ve görme keskinliğinin 24-48 saat boyunca sıkı bir şekilde monitörize edilmesi önerilmektedir.^{6,12-15} İntravenöz antibiyotik tedavisine rağmen klinik durum hızlı bir şekilde ilerliyorsa sıklıkla cerrahi olarak absenin drene edilmesi gerekmektedir.^{11,16,17}

Çalışmamızda, paranazal sinüs enfeksiyonunun bir komplikasyonu olan subperiostal abse kliniğinin tanı ve tedavisini tartışacağız.

OLGU SUNUMU

Kasım 2006-Şubat 2007 tarihleri arasında kliniğimize başvuran, akut paranazal sinüzite sekonder orbita selülit gelişen ve orbita bilgisayarlı tomografisi (BT)'nde subperiostal abse saptanan 5 ve 7 yaşındaki iki olgu çalışma kapsamına alındı. Olgular yatırılarak takip edildi. Hastalara geniş spektrumlu (seftriakson ve metronidazol) İV antibiyotik tedavisi başlandı.

OLGU 1

Beş yaşındaki kız hasta, 10 gün önce sağ gözünde kızarıklık ve şişlik şikâyetleriyle dış merkezde yatırılarak tedavi yapılmış. Ancak bulgularında düzelme olmayan, görmesinde azalma ve çift görme gelişen hasta kliniğimize sevk edildi. İlk muayenede sağ görme keskinliği 0.1 idi. Ekzoftalmus belirdi ve göz aşağı ve dışa dönük olarak izleniyordu (Resim 1). Göz hareketlerinde içe ve yukarı bakışta kısıtlılık vardı. Direkt ışık reaksiyonu vardı. Orbita BT'de etmoid sinüzit, orbita selülit ve etmoidal subperiostal abse görünmekteydi (Resim 2a, b). Hasta çocuk enfeksiyon ve KBB bölümleri-

ne konsülte edilerek, İV seftriakson (Rocephin® 100 mg/kg/gün), vankomisin (Vancosin® 40 mg/kg/gün) ve metronidazol (Flagyl® 7.5 mg/kg/gün) tedavisi başlandı. Bulgularında herhangi bir iyileşme görülmeyen hastanın subperiostal absenin acil olarak drene edilmesine karar verildi. Genel anestezi altında medialden cilt insizyonu yapılarak subperiostal abse boşaltıldı. Aspire edilen mayi kültüre gönderildi. Kültürde üreme olmayan hastada aynı tedavi rejimine devam edildi. Cerrahi sonrası hızlı klinik iyileşme, görme keskinliğinde artış ve göz hareketlerinde düzelme gözlendi (Resim 3).

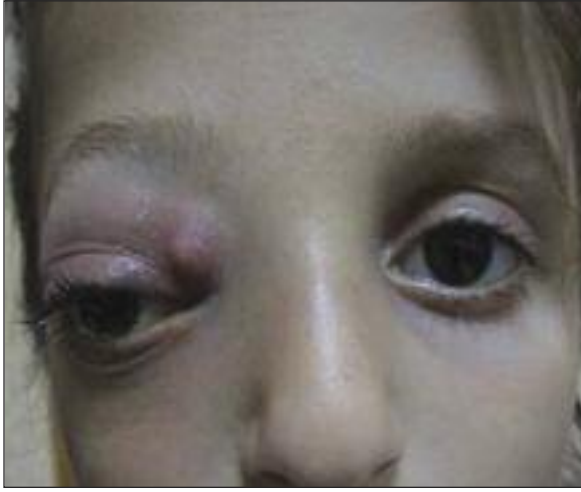OLGU 2

Beş gün önce sağ gözde şişlik ve kızarıklık şikâyeti başlayan 7 yaşındaki kız hasta kliniğimize başvurdu. Oftalmolojik muayenesinde sağ görme keskinliği 0.3 idi; ekzoftalmus ve göz hareketlerinde içe bakışta kısıtlılık vardı (Resim 4). Direkt ışık reaksiyonu vardı ve orbita BT'de etmoid sinüzit, orbita selülit ve subperiostal abse bulguları izlenmekteydi (Resim 5). Çocuk enfeksiyon ve KBB bölümlerine konsülte edilerek hastaya İV seftriakson (Rocephin® 100 mg/kg/gün), ve metronidazol (Flagyl® 7.5 mg/kg/gün) tedavisi başlandı. Tedaviye rağmen dirençli ateşi olan ve klinik bulguları ilerleyen hastanın tedavi rejimi değiştirildi (meronem, vankomisin) ve KBB tarafından endoskopik sinüs cerrahisi ve abse drenajı yapıldı. Materyal kültüre gönderildi. Kültürde üreme olmayan hastanın cerrahi sonrası 1. haftada görme keskinliği 1.0 oldu. Ekzoftalmusu geriledi ve göz hareketleri normal olarak izlenmekteydi (Resim 6).

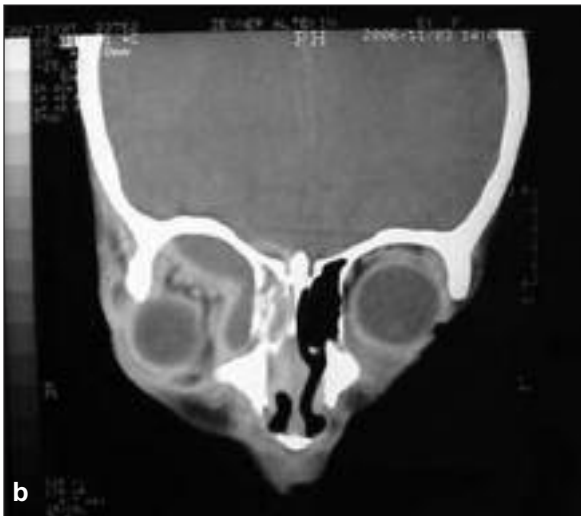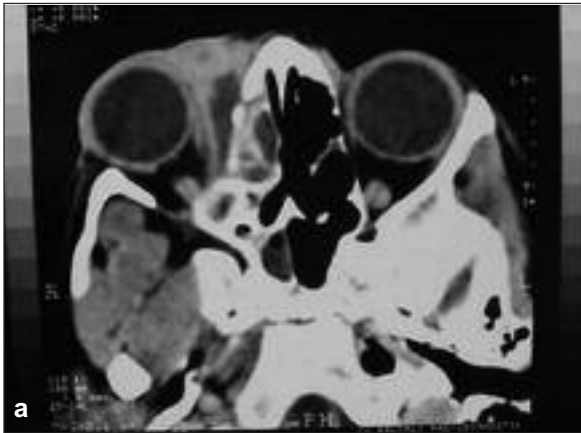
TARTIŞMA

Paranasal sinüslerin akut inflamasyonu, orbital enfeksiyona ilerleyebilir.¹⁸ Orbita selülit olan çocuk hasta grubunun %90'unda sinüzit vardır ve bunların yarısında birden çok sinüs tutulumu bulunmaktadır.^{3,4} Subperiostal abse sıklıkla çocuklarda görülmektedir.

Sinüs enfeksiyonlarının orbita komplikasyonları 1970 yılında Chandler tarafından beş evreye ayrılmıştır ve bu evrelendirme sistemi



RESİM 1: Olgu-1; glob aşağı ve dışa dönük, proptozis izlenmekte.



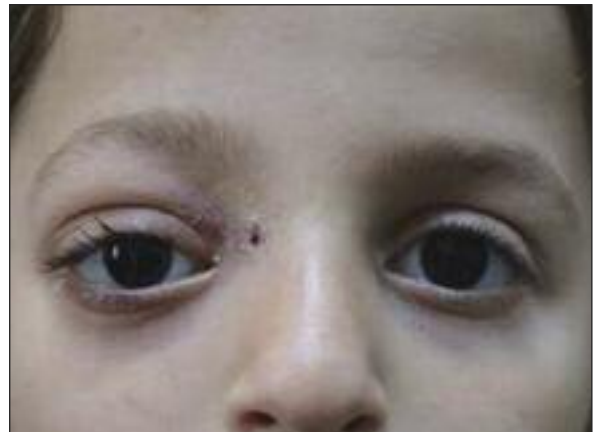RESİM 2a, b: Orbita BT'de etmoid sinüzit, orbita selülit ve etmoidal subperiostal abse izlenmektedir.

günümüzde de halen kullanılmaktadır. Evre 1; inflamatuvar ödem (preseptal selülit, periorbita selü-

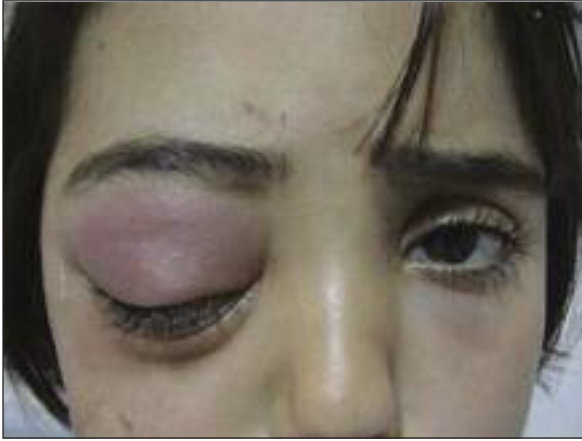liti), evre 2; orbita selülit, evre 3; subperiostal abse, evre 4; orbita absesi, evre 5; kavernoöz sinüs trombozu.¹⁹

Orbita selülit etkenleri sıklıkla *Staphylococcus aureus*, *Streptococcus pyogenes* ve *Streptococcus pneumoniae*'dir. Beş yaş altındaki çocuklarda, hastalık yapıcı organizma olarak sıklıkla *Haemophilus influenzae* tespit edilmektedir. Erişkinlerde ise sıklıkla *S.aureus* hastalığa neden olmaktadır.^{20,21} Orbital SPA'lı 30 hasta incelendiğinde, cerahatten *S. pneumoniae*, *S. pyogenes* ve *H. influenzae* izole edilmiş ve bu organizmalar, eşlik eden akut sinüzit patojenleriyle uyumlu bulunmuştur.²² Uygun ve etkili antibiyotikle tedavi edildiğinde enfeksiyonun hızlı yayılımının önlenmesinde yararlı olabileceğini belirtmişlerdir. Bizim olgularımızda ameliyat sırasında alınan materyalde herhangi bir patojen gösterilemedi.

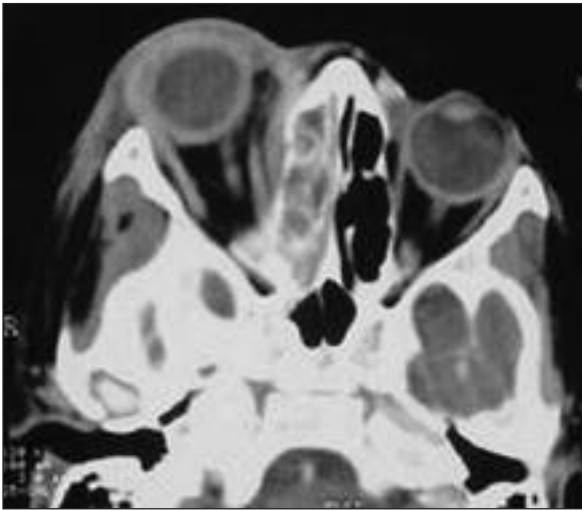
Orbital abse, kapak ödemi, konjonktival kemozis, proptozis, aferent pupil defekti, görmede bozulma ve göz hareketlerinde kısıtlılıkla karakterizedir. Bu bulgular, absenin büyüklüğü ve yerleşim yerine, hastalığın süresine ve mikroorganizmanın virülansına göre değişmektedir. Globun egzantrik yerleşimi subperiostal absenin spesifik bir bulgusudur.²³ Her iki olgumuzda da proptozis ve göz hareketlerinde kısıtlılık mevcuttu. Orbital absenin tanısında sinüs radyografisi, orbital BT ve B-scan ultrasonografi (USG)'den yararlanılmaktadır. Radyografi, sinüs opasifikasyonu, mukozal ka-



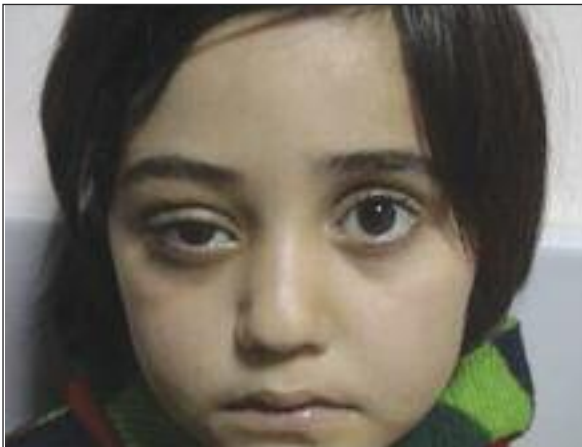RESİM 3: Cerrahi sonrası 1. haftada olgunun görünümü.



RESİM 4: Olgu 2; belirgin proptozis, kapaklar hiperemik ve ödemli.



RESİM 5: Orbita BT'de etmoid sinüzit, orbita sellüliti ve subperiosteal abse bulguları izlenmektedir.



RESİM 6: Cerrahi sonrası 1. haftada olgunun proptozisi ve kapak ödemi geriledi.

lınlaşma ve seviye veren sıvı varlığıyla karakterize paranazal sinüs hastalığında temel görüntülme yöntemidir. BT'de orbital abse, kontrast tutulumunun fazla olduğu homojen ya da heterojen bir kitle gibi görülmektedir. BT ile sinüzit, inflamasyon, çevre dokulardaki abse formasyonu ve intrakraniyal komplikasyonlar iyi tanımlanmaktadır.²² İki olgumuzda da orbita BT'de sinüzit bulguları ve subperiosteal abse formasyonu saptandı. Ayrıca B-scan USG, önde yerleşmiş olan absenin gösterilmesine de faydalı olabilir.

Subperiosteal abse, hastanede izlenmesi gerekli olan, vital bulguların hızlı bir şekilde değişebileceği ciddi bir klinik durumdur. Hastanın ışık reaksiyonu ve görme düzeyleri çok yakından takip edilmelidir. Geniş spektrumlu İV tedavi başlanmalıdır. Medikal tedaviye yanıt verebilecek hasta kriterleri şunlardır:⁷ a) Dokuz yaş ve daha küçük hastalar, b) abse, iç bölgeye yerleşmiş ise, c) küçük boyutta ve abse içinde gaz yoksa, d) kronik sinüzit ve diş enfeksiyonu eşlik etmiyorsa, e) frontal sinüzite bağlı değilse f) optik sinir tutulumunun olmaması. Klinik izlem sırasında, ani görme kaybının gelişmesi, sistemik antibiyotik tedavisine rağmen görme fonksiyonunda ilerleyici bozukluk ve düzelmeyen oküler semptomlar, acil cerrahi müdahale gerektiren durumlardır.^{14,18,24,25} Ikeda ve ark., SPA tanısı koydukları 10 hastadan ikisine ciddi görme kaybı gelişmesi nedeni ile acil cerrahi drenaj yapmışlar.¹⁸ Cerrahi yöntem SPA'nın yerleşimine göre planlanmalıdır. Ikeda ve ark., medial yerleşimli SPA'da endoskopik sinüs cerrahisi (ESC)'ni, üstte lokalize olan SPA'da ise eksternal drenaj yöntemini uygulamışlar.¹⁸ Birinci olgumuzda superomedial yerleşimli, ciltten fluktuasyon veren, büyük bir abse olduğu için eksternal yaklaşımla, diğer olguda ise medial kısımda ve geride yerleşimli bir abse mevcut olduğundan ESC yöntemiyle abse drene edildi.

Sonuç olarak, SPA'da ciddi görme kaybı gelişmeden önce, tanı ve tedavide erken davranmanın görme keskinliğinin düzeltilmesinde son derece önemli olduğu görülmektedir.

KAYNAKLAR

1. Uysal Y, Hürmeriç V, Akin T, Bayraktar MZ, Tunçer K. [Clinical features and outcomes of treatment in our patients with orbital cellulitis]. *Gulhane Med J* 2007;49(2):81-6.
2. Kikkawa DO, Heinz GW, Martin RT, Nunery WN, Eiseman AS. Orbital cellulitis and abscess secondary to dacryocystitis. *Arch Ophthalmol* 2002;120(8):1096-9.
3. Chaudhry IA, Shamsi FA, Elzaridi E, Al-Rashed W, Al-Amri A, Al-Anezi F, et al. Outcome of treated orbital cellulitis in a tertiary eye care center in the middle East. *Ophthalmology* 2007;114(2):345-54.
4. Ferguson MP, McNab AA. Current treatment and outcome in orbital cellulitis. *Aust N Z J Ophthalmol* 1999;27(6):375-9.
5. Connell B, Kamal Z, McNab AA. Fulminant orbital cellulitis with complete loss of vision. *Clin Experiment Ophthalmol* 2001;29(4):260-1.
6. Garcia GH, Harris GJ. Criteria for nonsurgical management of subperiosteal abscess of the orbit: analysis of outcomes 1988-1998. *Ophthalmology* 2000;107(8):1454-6.
7. Yıldırım N. [Oculoplasty, Lacrimal System, Eyelid, Orbit]. In: Özçetin H, ed. [Orbital Diseases 2003]. Part 4. 1st ed. Bursa: Fikret Özsan Publisher; 2003. p.353-65.
8. Moloney JR, Badham NJ, McRae A. The acute orbit. Preseptal (periorbital) cellulitis, subperiosteal abscess and orbital cellulitis due to sinusitis. *J Laryngol Otol Suppl* 1987;12:1-18.
9. Rubinstein JB, Handler SD. Orbital and peri-orbital cellulitis in children. *Head Neck Surg* 1982;5(1):15-21.
10. Fearon B, Edmonds B, Bird R. Orbital-facial complications of sinusitis in children. *Laryngoscope* 1979;89(6 Pt 1):947-53.
11. Hartstein ME, Steinvurzel MD, Cohen CP. Intracranial abscess as a complication of subperiosteal abscess of the orbit. *Ophthalm Plast Reconstr Surg* 2001;17(6):398-403.
12. Morgan PR, Morrison WV. Complications of frontal and ethmoid sinusitis. *Laryngoscope* 1980;90(4):661-6.
13. Chandler JR, Langenbrunner DJ, Stevens ER. The pathogenesis of orbital complications in acute sinusitis. *Laryngoscope* 1970;80(9):1414-28.
14. Souliere CR Jr, Antoine GA, Martin MP, Blumberg AI, Isaacson G. Selective non-surgical management of subperiosteal abscess of the orbit: computerized tomography and clinical course as indication for surgical drainage. *Int J Pediatr Otorhinolaryngol* 1990;19(2):109-19.
15. Handler LC, Davey IC, Hill JC, Lauryssen C. The acute orbit: differentiation of orbital cellulitis from subperiosteal abscess by computerized tomography. *Neuroradiology* 1991;33(1):15-8.
16. Harris GJ. Subperiosteal abscess of the orbit: computed tomography and the clinical course. *Ophthalm Plast Reconstr Surg* 1996;12(1):1-8.
17. Harris GJ. Subperiosteal abscess of the orbit. Age as a factor in the bacteriology and response to treatment. *Ophthalmology* 1994;101(3):585-95.
18. Ikeda K, Oshima T, Suzuki H, Kikuchi T, Suzuki M, Kobayashi T. Surgical treatment of subperiosteal abscess of the orbit: Sendai's ten-year experience. *Auris Nasus Larynx* 2003;30(3):259-62.
19. Yalaz M. [Orbital and preseptal cellulitis]. *Türkiye Klinikleri J Surg Med Sci* 2006;2(42):87-93.
20. Brook I, Frazier EH. Microbiology of subperiosteal orbital abscess and associated maxillary sinusitis. *Laryngoscope* 1996;106(8):1010-3.
21. el-Silimy O. The place of endonasal endoscopy in the treatment of orbital cellulitis. *Rhinology* 1995;33(2):93-6.
22. Skedros DG, Haddad J Jr, Bluestone CD, Curtin HD. Subperiosteal orbital abscess in children: diagnosis, microbiology, and management. *Laryngoscope* 1993;103(1 Pt 1):28-32.
23. Suneetha N, Battu RR, Thomas RK, Bosco A. Management and outcome of various types of orbital abscess. *Ind J Ophthalmol* 2000;48(2):129-34.
24. Goodwin WJ Jr, Weinshall M, Chandler JR. The role of high resolution computerized tomography and standardized ultrasound in the evaluation of orbital cellulitis. *Laryngoscope* 1982;92(7 Pt 1):729-31.
25. Demirbay P, Koç F, Kargı Ş, Yücesan Ö, Ortaç S, Fırat E. [Bacterial orbital cellulitis]. *Türk Opht News* 2001;31:292-5.