

# Vikril Tüp İçindeki Hidroksi-Apatit ile Alveolar Kret Ögumentasyonu

## ALVEOLAR RIDGE AUGMENTATION BY USING VICRYL TUBE FILLED WITH HYDROXYL-APATITE

Timuçin BAYKUL\*, A. Ali SAĞLAM\*, Müge ÇINA\*\*

\* Yrd.Doç.Dr., Süleyman Demirel Üniversitesi, Diş Hekimliği Fakültesi, Ağız, Diş, Çene Hastalıkları ve Cerrahisi AD,

\*\* Arş.Gör., Süleyman Demirel Üniversitesi, Diş Hekimliği Fakültesi, Ağız, Diş, Çene Hastalıkları ve Cerrahisi AD, ISPARTA

### Özet

**Amaç:** Atrofik kretler sebebiyle, vikril tüp içindeki hidroksi-apatit ile ögumentasyon işlemi gerçekleştirilen 25 hastadan elde edilen klinik sonuçlar sunulacaktır.

**Materyal ve Metod:** Yaş ortalamaları 53.28 olan 17 kadın, 8 erkek, toplam 25 hastaya vikril tüp içindeki hidroksi-apatit ile ögumentasyon yapıldı.

**Bulgular:** Ameliyat sonrası erken dönemde ve 7 hastanın 28 aylık takipleri sonucunda hidroksi-apatit partiküllerinin migrasyonuna rastlanmadı. Materyallerin stabil olduğu gözlemlendi.

**Sonuç:** Elde edilen sonuçlar, bu tekniğin atrofik kretlerde ögumentasyon işlemi için iyi bir seçenek olduğu görüşünü desteklemektedir.

**Anahtar Kelimeler:** Atrofi, Vikril tüp, Hidroksi-apatit

T Klin Diş Hek Bil 2002, 8:140-143

### Summary

**Purpose:** The clinical results of the 25 patients augmented by using vicryl tube filled with hydroxyapatite granules because of severe alveolar ridge atrophy will be presented.

**Material and Method:** 17 men, 8 women, totally 25 patients with a mean age of 53.28 was performed augmentation by using vicryl tube filled with hydroxyapatite granules.

**Results:** In the post-operative early period and at the end of the 28 months follow-up period of the 7 patients no particle migration was seen. All the materials were identified as stabile.

**Conclusion:** The results of the study supports the idea that this technique is a good choice for the alveolar ridge augmentation.

**Key Words:** Atrophy, Vicryl tube, Hydroxyapatite

T Klin J Dental Sci 2002, 8:140-143

Alveolar kret ögumentasyonlarında, otojen kemik greftleriyle gerçekleştirilen geleneksel greftleme işlemleri belirgin rezorbsiyonlarla sonuçlanmıştır (1,2). Bu başarısızlıklar, kret ögumentasyonlarında alloplastik materyallerin kullanımını gündeme getirmiştir. Rezorbe olmayan hidroksi-apatit, atrofik kretlerde kaybedilen yükseklik ve hacmin yerine konmasını sağlayan bir ögumentasyon materyalidir (3,4,5). Baskı kuvvetlerine karşı koyabilmesi, alveolar kemiğe iyi tutunabilmesi, biyolojik uyumlu bir materyal oluşu, uzun dönem takiplerinde çok az miktarda rezorbsiyon izlenmesi ögumentasyonlarda hidroksi-apatitin gündemde kalmasını sağlamıştır (1,6,7). Ancak birçok araştırmacı, komşu dokulara difüzyon, submukozal ekstrüzyon, partiküllerin migrasyonu ile ilgili problemlerin protez oturma

sahasında olumsuzluklar yarattığını bildirmiştir (5,8,9). Özellikle partiküllerin migrasyonunu önlemek için; Kent, iliak kemik partikülleri (10), Bochlygyrus, fibrin yapıştırıcı karışımı (11), Lew, doku genişletici (12), Gonglof, kollajen tüp (13), Proper ise özel bir suture tekniği (14) kullanmışlardır. Harle ve Kreusch ise hidroksi-apatit partiküllerinin migrasyonunu önlemek için vikril tüp kullanımını önermiştir (7).

Bu makalede, vikril tüp içindeki hidroksi-apatit ile kliniğimizde yapılan alveolar kret ögumentasyonları ve klinik sonuçları sunulmaktadır.

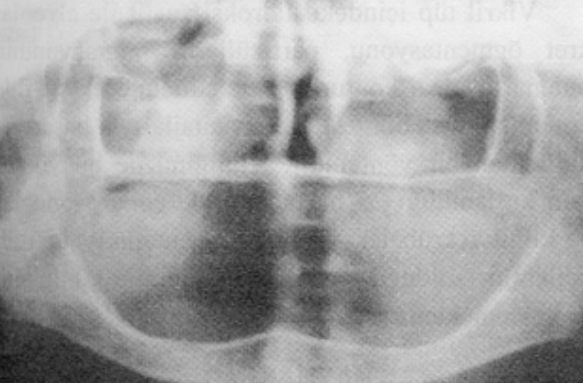
### Materyal ve Metod

Çalışmaya Süleyman Demirel Üniversitesi Diş Hekimliği Fakültesi Ağız, Diş, Çene Hastalıkları ve Cerrahisi ve Protetik Diş Tedavisi kliniklerine,

1999-2002 yılları arasında tam protezlerini kullanamamaktan şikayetçi 25 hasta dahil edilmiştir. Hastaların 17'si kadın (%68), 8'i erkek (%32) olup, yaş ortalamaları 53.28 dir. Hastaların yapılan klinik ve radyolojik muayenelerinde, maxiller veya mandibuler alveolar kretlerde aşırı rezorbsiyon, mevcut protezlerinde fonksiyon, retansiyon ve stabilizasyon kaybı tespit edilmiştir (Resim 1). Hastaların tamamına vikril tüp içindeki hidroksi-apatit ile ögmentasyon planlanmıştır.

### Teknik

Hidroksi-apatit partikülleri içeren, 0.5 mm çapında, 0.75 mg.'lık enjektörlerin etrafına vikril meş sarılarak tüp haline getirildi ve vikril süturlar ile dikildi. Oluşturulan tüplere 1.5 mg hidroksi apatit doldurularak tüplerin diğer uçları da vikril süturlar ile kapatıldı. Lokal anestezi altında, orta hat üzerinde, kret tepesinden vestibüler sulkusa doğru yaklaşık 1 cm uzunluğunda dikey bir insizyonu takiben, periost elevatörü yardımıyla, orta hattan distale uzanan, bilateral subperiosteal tüneller hazırlandı. Tünellerin distal uçlarına da 1 cm.'lik insizyonlar yapılarak hazırlanan tüpler hemostat yardımıyla yerleştirildi. İnsizyonlar 3.0 atravmatik ipek süturlar yardımıyla kapatıldı. Ameliyat öncesi hazırlanan splintler üst çeneye palatal vidalama, alt çeneye ise perimandibuler ligatür ile tespit edildi. Splintler 3. günde çıkartıldı. 9 hastaya ögmentasyonu takiben greftleme vestibüloplastisi işlemleri yapılarak ideal bir protez oturma sahası



**Resim 1.** Çalışmaya dahil edilen bir hastanın preoperatif radyografik görüntüsü.

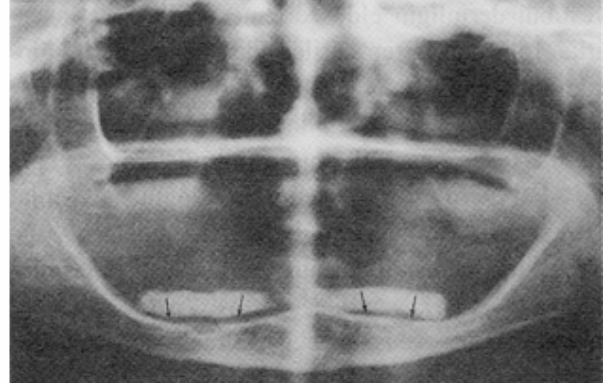
temin edildi. Hastaların ortalama takip süreleri 9.08 ay olup, 7 hasta 28 aydır takip edilmektedir.

### Sonuçlar

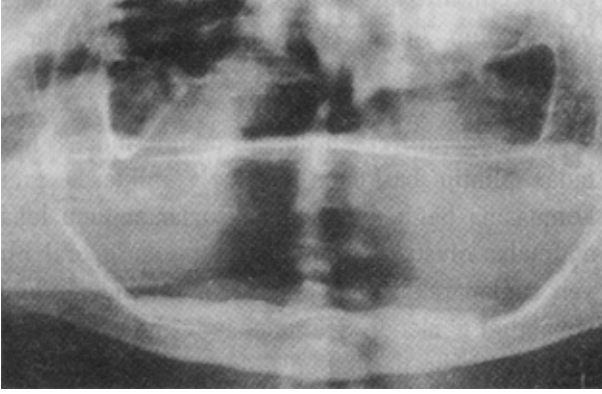
Postoperatif erken dönem takiplerinde, 8 hastada splintin baskısına ve fazla miktarda greft konmasına bağlı mukozal nekrozlar sonucu lokal açılmalar oluştu. Düzenli irrigasyonlarla oral hijyen sağlanarak açılan bölgelerin sekonder olarak kapandığı gözlemlendi. Sekonder iyileşme sürecinde 3 hastada birkaç partikülün atıldığı tespit edildi. Operasyondan hemen sonra yapılan radyografik kontrolde, kret tepesi ile tüpler arasında postoperatif ödem ve kret tepesindeki düzensizliklere bağlı olduğu düşünülen radyolüsent alan izlendi (Resim 2). Ancak devam eden kontrollerde, uygun hazırlanmış protezlerin kullanımıyla, vikril tüp içindeki hidroksi-apatitin kret yüzeyi ile uyum gösterdiği ve aradaki radyolüsent alanın tamamen kaybolduğu gözlemlendi (Resim 3). 28 aydır takip edilmekte olan hastaların kontrol radyografilerinde, materyallerle ilgili gözle görülür bir rezorbsiyon izlenmedi. Klinik kontrollerinde, materyallerin bimanuel muayenede stabil olduğu tespit edildi. 6 hasta protezlerinden memnun olduklarını bildirirken, 1 hasta protezini rahat kullanamadığını belirtti.

### Tartışma

Günümüze kadar süregelen çalışmalar, hidroksi-apatit partiküllerinin atrofik kretlerin



**Resim 2.** Aynı hastanın ameliyattan hemen sonraki radyografik görüntüsü. (Oklar: Kret tepesi ile greft materyali arasındaki radyolüsent alan)



**Resim 3.** Postoperatif 28. aydaki radyografik görüntü. (28. ay sonunda gözle görülür bir rezorbsiyon tespit edilmemiştir.)

rekonstrüksiyonunda etkili bir şekilde kullanılabilirliğini göstermiş ve birçok farklı teknik tanımlanmıştır (1,6,9,12). Bununla birlikte, partiküllerin migrasyonu, buna bağlı gelişebilen kontur bozuklukları bildirilmiş, bu dezavantajların ortadan kaldırılabilmesi için birçok seçenek denemiştir (8). Hidroksi-apatit partiküllerinin vikril tüp içinde ögumentasyonu, oluşması muhtemel migrasyonun önlenmesi, istenilen şekilde yerleştirilebilmesi ve ideal konturların sağlanması bakımlarından etkili kullanımı kanıtlanmış bir yöntemdir (7). Ortalama takip süresi 9.08 ay olan ve 7 hastanın 28 aydır takip edilmekte olduğu bu çalışmada, partikül migrasyonuna rastlanmamış, gözle görülür rezorbsiyon ve kontur bozukluğu izlenmemiştir.

Vikril tüp içinde hidroksi-apatit ögumentasyonun dezavantajı, her zaman yeterli vestibül derinliğin elde edilememesidir. Metin ve ark., 16 vaka içeren serilerinde lingual derinliğin tatminkar olduğunu ancak vestibül derinliğin yetersiz olduğu 3 hastada ikinci operasyonla vestibül derinleştirme yapıldığını bildirmişlerdir (15). Vestibül derinleştirme işlemlerinin, ögumentasyonla aynı seansta yapılmasının başarısız sonuçlar yarattığı, kas yapışıklıklarının serbestleştirilmesinin periosta zarar verebileceği ve uzun vadede rezorbsiyonlar oluşabileceği birçok çalışmada rapor edilmiştir (3,16,17). Mevcut çalışmada, vestibül derinleştirme işlemleri, materyalin periosta bütünlüğünü takiben ikinci bir ameliyatla gerçekleştirilmiştir. İki ayrı ameliyatın, hasta-

ların protetik tedaviye geçiş sürelerini uzattığını, ancak materyalin alveolar kemikle daha sağlıklı tutunduğunu düşünmekteyiz.

Hidroksi-apatit ögumentasyonlarından sonra görülen lokal açılmalar, bugüne kadar yapılan birçok çalışmada bildirilmiştir.(2,15,17,18). Genellikle ameliyat sonrası kullanılan splintlerin oluşturduğu dengesiz baskı ve mukoperiosteal yapının tolere edebileceğinden fazla hidroksi-apatit yerleştirilmesi lokal açılmalara sebep olur (7). Bir diğer faktör ise insizyon hattında konumlandırılan materyallerdir. Bu açılmalar, periyodik irrigasyonlarla oral hijyenin sağlanmasını takiben kapanmaktadır. Hidroksi-apatit partiküllerinin içinde bulunduğu vikril tüp 50-70 gün arasında rezorbe olmaktadır (19). Vikril tüpün varlığı, oluşan lokal açılmalarından sonra sekonder iyileşme gerçekleşene kadar partiküllerin atılımını da en aza indirmektedir. Çalışmamızda, lokal açılma görülen 8 hastadan 3 tanesinde ameliyat sonrası erken dönemde birkaç partikülün atıldığı tespit edilmiştir. Bu komplikasyonun oluşmasında, ögumentasyon esnasında vikril tüpte maniplasyonlara bağlı oluşan deformasyonların etkili olduğu görüşündeyiz.

Subperiosteal tünel tekniği ile mandibulada yapılan ögumentasyonlarda, mental sinirin disseksiyon sırasında zarar görmesine bağlı olarak duyu hasarı meydana gelebilir. Metin ve ark., iki vakalarında geçici duyu hasarı bildirmişlerdir (15). Serimizde, 4 vakada, mental sinirde geçici duyu hasarı oluşmuş, 2. ay kontrollerinde tamamen iyileştikleri gözlenmiştir.

Vikril tüp içindeki hidroksi-apatit ile alveolar kret ögumentasyonu, partiküllerin migrasyonunu önlemesi, ideal konturlar elde edilebilecek şekilde konumlandırılabilmesi gibi avantajlarıyla başarıyla kullanılan bir yöntemdir. Kliniğimizde bu yöntemin kullanıldığı 25 hastadan elde edilen sonuçlar ve klinik tecrübeler, yöntemin avantajlarıyla tercih edilebilir olduğu yönünde literatür bilgisini desteklemektedir.

#### KAYNAKLAR

1. El Deeb M, Tombach PC, Morstad AT, Kwon P: Long-term follow-up of the use of non-porous hydroxyapatite for augmentation of the alveolar ridge. J Oral Maxillofac Surg 49: 257, 1991

2. Ridley MT, Maxon KG: Resorption of rib graft to inferior border of mandible. *J Oral Surg* 36: 546, 1978
3. Güven O, Keskin A: Çağdaş Preprotetik Cerrahi. Ankara, Irmak Ltd. Şti. 1996, 88-122.
4. Haerle F: Augmentation in the atrophic maxilla with a flabby ridge. *J Oral Maxillofac Surg* 13: 209, 1985
5. Kent JN, Quinn HJ, Jarcho M: Augmentation of deficient alveolar ridges with nonresorbable hydroxyapatite alone or with autogenous cancellous bone. *J Oral Maxillofac Surg* 41: 629, 1983
6. Mercier P, Bellavance F, Cholewa J, Djokovic S: Long-term stability of atrophic ridges reconstructed with hydroxyapatite: A prospective study. *J Oral Maxillofac Surg* 54: 960, 1996
7. Haerle F, Kreusch T: Augmentation of the alveolar ridges with hydroxyapatite in a vicryl tube. *Int J Oral Maxillofac Surg* 20:144, 1991
8. Desjardins RP: Hydroxyapatite for alveolar ridge augmentation: indications and problems. *J Prosthet Dent* 54:374, 1985
9. Rothstein SS, Paris DA, Zacek MP: Use of hydroxyapatite for the augmentation of deficient alveolar ridges. *J Oral Maxillofac Surg* 42: 224, 1984
10. Kent JN, Quinn HJ, Jarcho M: Augmentation of deficient alveolar ridges with non-resorbable hydroxyapatite alone or with autogenous cancellous bone. *J Oral Maxillofac Surg* 41:629, 1983
11. Bochlogyros N, Henscher R, Becker R, Zimmermann E: Ein neues verfahren der implantation von hydroxyapatite. *Dtsch Z Mund Kiefer Gesichts Chir* 8:398, 1984
12. Lew D: A method for augmenting the severely atrophic maxilla using hydroxyapatite. *J Oral Maxillofac Surg* 43: 57, 1985
13. Gongloff RK, Whitlow W, Montgomery CK: Use of collagen tubes for implantation of hydroxyapatite. *J Oral Maxillofac Surg* 43:570, 1985
14. Propper HR: A technique for controlled placement of hydroxyapatite over mandibular ridges. *J Oral Maxillofac Surg* 43: 469, 1985
15. Metin M, Dolanmaz D, Aydoğan S, Keskin A: Atrofik kretlerin hidroksi-apatit yerleştirilmiş vikril tüp ile öğmentasyonu: 16 vaka takibi. *T Klin Diş Hek Bil* 7:10, 2001
16. Mercier P, Bellavance F: Low incidence of severe adverse effects after mandibular ridge reconstruction using hydroxyapatite. *Int J Oral Maxillofac Surg* 28: 273, 1999
17. Mercier P: Failures in ridge reconstruction with hydroxyapatite. *Oral Surg Oral Med Oral Pathol Oral Radiol Endod* 80: 389, 1995
18. Aydoğan S, Keskin A, Alkan A, Akal Ü.K: Vikril yüp içindeki hidroksi-apatit alveoler kretlerin öğmentasyonu (ön bildiri). *T Klin Diş Hek Bil* 4: 61, 1998
19. Sugar AW, Thielens P, Stafford GD, Willins MJ: Augmentation of the atrophic maxillary alveolar ridge with hydroxyapatite granules in a Vicryl (Ployglactin 910) knitted tube and simultaneous open vestibuloplasty. *Br J Oral Maxillofac Surg* 33: 93, 1995

---

**Yazışma Adresi:** Dr. Timuçin BAYKUL  
Süleyman Demirel Üniversitesi  
Diş Hekimliği Fakültesi  
Ağız, Diş, Çene Hastalıkları ve Cerrahisi AD,  
Doğu Kampüsü Çünür, ISPARTA  
timucinbaykul@yahoo.com