

# Travmatik Sublukse Katarakt ve Travmatik Midriyazisli Olguda Yapay Pupilla İçeren Göz İçi Lensi Yerleştirilmesi

## IMPLANTATION OF A BLACK DIAPHRAGM INTRAOCULAR LENS IN TRAUMATIC SUBLUXATED CATARACT AND TRAUMATIC MYDRIASIS

Dr. Selim DOĞANAY,<sup>a</sup> Dr. Hamdi ER,<sup>a</sup> Dr. Ahmet TAŞAR<sup>a</sup>

<sup>a</sup>Göz Hastalıkları AD, İnönü Üniversitesi Tıp Fakültesi, MALATYA

### Özet

Çalışmamızda travmatik midriyazis ve sublukse travmatik kataraktlı bir olgunun cerrahi olarak tedavisini sunmayı amaçladık. Altmış beş yaşında erkek hasta 1 yıl önce sağ gözüne künt travma geçirmiş. Travma sonrası görmesi giderek azalmış. Yapılan muayenesinde sağ gözde görme keskinliği el hareketleri düzeyinde idi. Biyomikroskopik muayenesinde travmatik midriyazis, sublukse matür katarakt ve ön kamarada vitreus mevcuttu. Olguya lensektomi, ön vitrektomi ve Morcher 67F model yapay pupilla içeren 18 diyoptrilik lens yerleştirilmesi ameliyatı yapıldı.

Olgumuzun ameliyat sonrası üçüncü ayda düzeltilmiş görme keskinliği 0.3 düzeyine çıktı. Fundus muayenesinde geçirdiği künt travmaya bağlı maküladada retina pigment epitel değişikliği ve kistoid maküla ödemi sekeli mevcuttu.

Travmatik sublukse katarakt ve travmatik midriyazisli olgular- da, lensektomi ile kombine Morcher yapay iris göz içi lensleri, bu olguların cerrahi olarak tedavisinde alternatif seçeneklerden biridir.

**Anahtar Kelimeler:** Lens implantasyonu, göz içi lens, göz travması, ekstraksiyon, katarakt

**Türkiye Klinikleri J Ophthalmol 2005, 14:45-47**

**A**niridi, travmatik midriyazis ve geniş iris defekleri kamaşma, fotofobi, gibi şikayetlere yol açarak hem görme keskinliğini azalmasına hem de görme kalitesinin düşmesine neden olurlar. Kozmetik olarak sorun oluşturan iris defektlerinin tedavisinde kapak cerrahisi,

### Abstract

We aimed to present a case of traumatic subluxated cataract and traumatic mydriasis treated surgically. A 65-year-old man sustained a blunt injury to the right eye a year ago. His visual acuity gradually decreased after blunt trauma. Visual acuity was hand motion in the right eye. Traumatic mydriasis and temporal subluxated mature cataract were detected in the slit-lamp examination. In addition, vitreous prolapsus was present in the anterior chamber. We performed lensectomy and anterior vitrectomy via scleral tunnel. Black diaphragm intraocular lens (Morcher aniridie IOL 18 D, Type 67F) was then implanted to the sulcus.

Three months after intraocular lens implantation, the best corrected visual acuity increased to 0.3. Fundus examination revealed retina pigment epithelial irregularity and cystoid macular edema secondary to previous blunt eye trauma.

Lensectomy combined with black diaphragm intraocular lens implantation (Morcher aniridie IOL, Type 67F) is an alternative treatment option in cases of traumatic subluxated mature cataract and traumatic mydriasis.

**Key Words:** Lens implantation, intraocular lens, eye injury, extraction, cataract

iridoplasti, renkli kozmetik kontakt lensler ve korneal dövme gibi yöntemler kullanılmaktadır.<sup>1-3</sup>

Biz bu çalışmamızda, travmatik kataraktla birlikte ileri derecede lens subluksasyonu, ön kamarada vitre ve geçirdiği travmadan dolayı büyük oranda irisi seçilemeyecek ölçüde midriyazisi mevcut bir olguda, yapay iris içeren 18 diyoptrilik göz içi lensi uygulamasını sunuyoruz (Morcher 67 F, aniridia implant).

### Olgu Sunumu

Altmış beş yaşındaki erkek hasta 1 yıl önce sağ gözünden künt travma geçirmiş. Bunu takiben

Geliş Tarihi/Received: 19.10.2004

Kabul Tarihi/Accepted: 13.04.2005

**Yazışma Adresi/Correspondence:** Dr. Selim DOĞANAY  
Zafer Mah. Gündoğdu Cad.  
Pınar Apt. No:44/2, 44160, MALATYA  
sdoganay@inonu.edu.tr

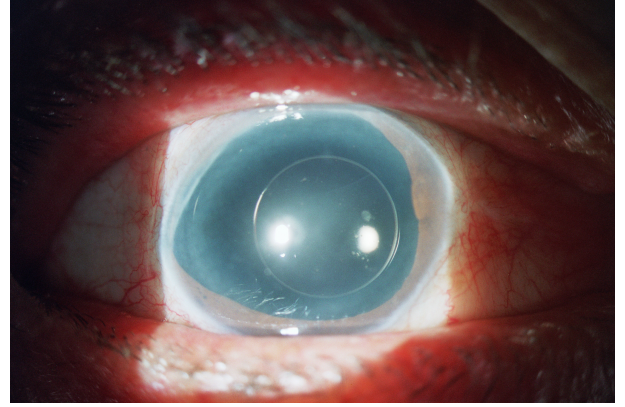
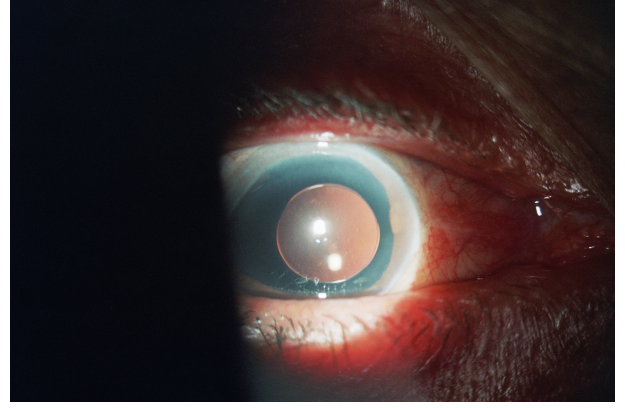
Copyright © 2005 by Türkiye Klinikleri

görme keskinliği giderek azalmış. Olgunun yapılan muayenesinde sağ gözde matür katarakt, fakodonezis, temporale belirgin lens subluksasyonu ve ön kamarada vitreus mevcuttu. Görme keskinliği el hareketleri düzeyinde bulundu. Fundus matür katarakt nedeni ile değerlendirilemedi ancak temporale belirgin subluksasyon ve travmatik midriyazisin belirgin olması nedeni ile nazalden çok az bir alandan fundus kırmızı refleksi alınıyordu. Göz içi basıncı 12 mm-Hg ölçüldü. B- scan ultrasonografi normal bulundu. Olgumuzun sol gözünün, nükleer katarakt dışında tüm muayene bulguları normaldi.

### Ameliyat tekniği

Retrobülber anesteziyi takiben üst kadrandan konjonktiva diseksiyonu yapılarak kanama odakları koterize edildi. Sklera sütür tespit yerleri saat 8 ve 2 kadrantları olarak planlandı. Bu bölgelerde limbusta L şeklinde olacak şekilde skleral flepler hazırlandı. Takiben limbusun 2 mm gerisinden lensin yerleştirilmesine izin verecek şekilde 10 mm lik skleral tünel kesi hazırlandı. Ön kamaraya girilmeden önce saat 6 kadrantından şeffaf korneal bir insizyon yapılarak ön kamara koruyucusu yerleştirildi ve sistem açıldı; 3.2 mm' lik keratom bıçakla ön kamaraya girilerek tünel genişletildi. Vektis kataraktöz lensin altına, spatül kataraktöz lensin üzerine gelecek şekilde lens bir sandviç gibi araya alınarak kapsül ile birlikte tünel kesiden göz dışına alındı. Takiben ön vitrektomi yapıldı ve 5 mm pupilla açıklığı içeren 18 diyoptrilik göz içi lensi saat 8 ve 2 hizasından, sütür düğümleri daha önce hazırlanan skleral flebin altına gelecek şekilde skleraya iki noktadan sütüre edildi. Lensin skleraya sütürasyonunda PC-9 prolene sütür kullanıldı. Skleral flepler 8-0 vikril, skleral tünel kesi 10-0 naylon ve konjonktiva 8-0 vikril sütürle anatomiye uygun olarak kapatıldı. Ameliyatın başlangıcında yerleştirilen ön kamara koruyucusu çıkartıldı ve bu bölgeye 1 adet 10-0 naylon sütür konuldu. Subkonjonktival gentamisin ve steroid karışımı enjekte edilerek ameliyata son verildi.

Ameliyatı takiben birinci günde; düzeltilmesiz görme keskinliği 0.1, kornea saydam, göz içi lensi pozisyonu ve ön kamarada derinliği normaldi. Ön kamarada minimal hücre reaksiyonu izleniyordu.



**Resim 1, 2.** Olgunun ameliyat sonrası üçüncü aydaki biomikroskopik görünümü

Göz içi basıncı 12 mm-Hg olarak ölçüldü. Ameliyat sonrası üçüncü aydaki son kontrolünde sağ gözün görme keskinliği - 0.50 -2.25 X 120° düzeltme ile 0.3 düzeyinde bulundu (Resim 1, 2). Fundus muayenesinde ise muhtemelen travmadan olduğunu düşündüğümüz foveolar refle kaybı, maküladaki retina pigment epitel düzensizliği ve geçirilmiş maküla ödemi sekeli bulgularına rastlandı. Görme keskinliğinin azlığı retinadaki bu bulgulara bağlandı.

### Tartışma

Konjenital aniridi, travmatik aniridi, travmatik geniş iris defektleri, travmatik midriyazis gibi durumlarda katarakt eşlik ediyorsa kataraktın tedavisi esnasında kaliteli bir görmenin sağlanabilmesi için iris defektlerinin de tedavi edilmesi gerekmektedir. Bu amaçla yapay iris içeren lenslerin dizaynı ilk olarak, Choyce' nin 1959 yılında ön kamara lensleri optiklerinin çevresini renkli bir diyafram olarak dizayn etmesi ile başlamıştır.<sup>4</sup>

Yapay iris içeren göz içi lensleri ilk olarak Avrupa'da 1991 yılında Reinhard ve arkadaşları tarafından konjenital aniridili bir olguda kullanılmıştır.<sup>5,6</sup> Bunu takiben 1996 yılında Rosenthal küçük bir insizyondan yapay iris implantlarını iris defekti, kronik midriyazisi ve kataraktı mevcut olgularda başarı ile uygulamıştır.<sup>7</sup>

Olgumuzda belirgin sublukse travmatik matür katarakt, travmatik midriyazis ve ön kamarada vitreus mevcuttu. Böyle bir olguya cerrahi yaklaşım ne olmalıdır şeklinde düşündüğümüzde üç seçenek karşımıza çıkmaktadır;

**Lensektomi ve ön vitrektomi:** Olgumuza böyle bir cerrahi yaklaşım planlandığında ameliyat sonrasında afaki ve travmatik midriyazis problemlerinin giderilmesi sorunu ortaya çıkacaktır.

Fako veya diğer cerrahi seçenekler kullanılarak lens ekstraksiyonu, skleraya tespit edilecek kapsül germe halkası (Cionni halkası), travmatik midriyazis için özel yapay iris halkalarının kapsül içine konması ve takiben kapsül içine uygun diyoptride göz içi lensinin yerleştirilmesi. Bu seçeneği ele aldığımızda; olguda belirgin lens subluksasyonu, fakodonesis ve ön kamarada vitre bulunması böyle bir cerrahinin başarı şansını oldukça azaltmaktadır.

Kataraktöz lensin kapsülü ile birlikte alınması, ön vitrektomi ve özel dizayn edilmiş yapay iris içeren uygun diyoptride göz içi lensinin skleraya tespit edilmesi. Biz olgumuzda bu seçeneğin en

uygun cerrahi girişim olacağını düşündük. Bununla beraber bu implantların en büyük dezavantajı büyük insizyon gerektirmesi, ameliyat sırasında skleral kollaps ve ekspulsif kanama riskinin yüksek olmasıdır. Bu yüzden ameliyat sırasında ön kamara basıncını stabil tutmak amacı ile olgumuzda hem skleral tünel kesinin hem de ön kamara koruyucusunun avantajlarını kullandık.

Travmatik katarakt, belirgin sublukse lens, ön kamarada vitre ve travmatik midriyazisli olguların tedavisinde lensektomi, ön vitrektomi ve yapay iris içeren göz içi lenslerinin skleraya tespit edilmesinin cerrahi olarak en iyi seçenek olduğunu düşünmekteyiz.

#### KAYNAKLAR

1. Alger LG. The cause and treatment of poor vision in aniridia. *Am J Ophthalmol* 1945; 28:730-735.
2. Burris TE, Holmes-Higgin DK, Silvestrini TA. Lamellar intrastromal corneal tattoo for treating iris defect (artificial iris). *Cornea* 1998; 17:169-173.
3. Remky A, Redbrake C, Wenzel M. Intrastromal corneal tattooing for iris defect (letter). *J Cataract Refract Surg*. 1998; 24:1285-1287.
4. Choyce P. Intraocular lenses and implants. London, HK Lewis, 1964; 27-32, 162-178.
5. Sundmacher R, Reinhard T, Althaus C. Black diaphragm intraocular lens in congenital aniridia. *Ger J. Ophthalmol* 1994; 3:197-201.
6. Sundmacher R, Reinhard T, Althaus C. Black diaphragm intraocular lens for correction of aniridia. *Ophthalmic Surg* 1994; 25:180-185.
7. Osher RH, Burk SE. Cataract surgery combined with implantation of an artificial iris. *J Cataract Refract Surg* 2003; 25:1540-7.