

Bir Olgu Nedeniyle Purtscher Retinopatisi: Tanı, Tedavi ve Prognozun İrdelenmesi

Tomris ŞENGÖR*, Osman KAPLANER**, Ahmet ALANYALI***, Kaan UZUN****, Hikmet ARALP

ÖZET

PTT Hastanesi göz kliniğine trafik kazasına bağlı göğüs tıvması sonrası gelişen görme azlığı nedeniyle başvuran 62 yaşındaki erkek hastada her iki gözünde travmatik anjiyopati (Purtscher Retinopati) tipi retinopati ve vizyon azalması saptanmıştır. Gerekli tetkik ve tedavileri yapılan hastada 4 aylık takip sonucu hemoraji ve eksüdaların giderek azaldığı, vizyonda sağ gözde 4/10'dan 9/10'a, sol gözde 2 mps.den 1/10'e artış olduğu fakat görme alanı defektlerinin devam ettiği saptanmıştır. Bu makalede tipik özellikleri ile karşımıza çıkan bir Purtscher retinopatisi tanı, tedavi ve prognoz yönünden gözden geçirilmiştir.

Anahtar Kelimeler: Travmatik anjiyopati, Purtscher retinopati

T Klin Oftalmoloji 1996, 5: 387-392

SUMMARY

PURTSCHER RETINOPATHY, A CASE REPORT:

INTERPRETATION OF THE DIAGNOSIS, THE TREATMENT AND THE PROGNOSIS

A 62 year-old man involved in a traffic accident with decreased vision had been referred to PTT Hospital Eye Clinic and he had the diagnosis of bilateral traumatic angiopathy (Purtscher type) with close examination and therapy; after 4 months the specific fundus findings decreased and ceased, vision gradually increased from 4/10 to 9/10 in the right eye and from 2 mfc to 1/10 in the left. Perimetric findings continued with a little change. In this article, we discussed the diagnosis, therapy and prognosis of Purtscher retinopathy.

Keywords: Traumatic angiopathy, Purtscher retinopathy

T Klin J Ophthalmol 1996, 5 : 387-392

Geliş Tarihi: 24.01.1996

Giriş

Purtscher ilk defa 1910 yılında iki olguda, 1912 yılında da 5 olguda kafa travması sonucu oküler fundusta meydana gelen değişiklikleri içeren ve "Travmatik Retinal Anjiyopati" olarak isimlendirdiği bir patolojiye dikkatleri çekti (1,2)

1915 yılında Stahli (3), 1923 yılında Voght (4) ve daha sonraki yıllarda Schneider (5) ile Stokes (6) ani göğüs travması geçirmiş hastaların oküler funduslarında tespit ettikleri benzeri değişiklikleri yayınladılar.

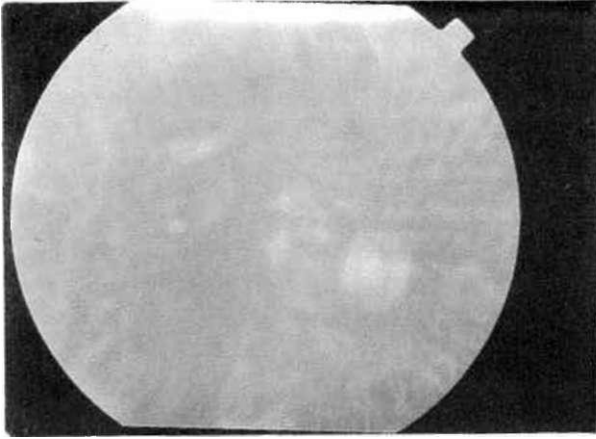
Op.Dr.PTT Hastanesi Göz Kliniği Şef Muavini
" Op.Dr.PTT Hastanesi Göz Kliniği
*** Op.Dr.PTT Hastanesi Göz Kliniği Başasistanı
.... Op.Dr.PTT Hastanesi Göz Kliniği Asistanı
****Op.Dr.PTT Hastanesi Göz Kliniği Şefi, İSTANBUL

Yazışma Adresi: Tomris ŞENGÖR

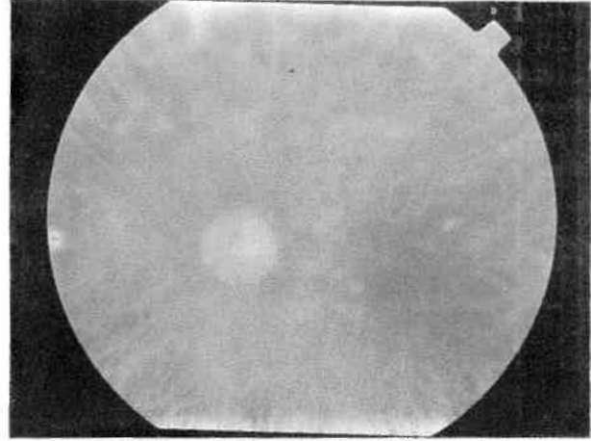
Kayışdağı Cad.

Yeniöl Sok. No: 3 D:6

Göztepe-İSTANBUL



Resim 1. Sağ göz: Erken dönem fundus görünümü



Resim 2. Sol göz: Erken dönem fundus görünümü

Purtscher retinopati, vücudun herhangi bir yerinde oluşan mekanik travmadan sonra oküler fundusta meydana gelen patolojik değişiklikleri ifade eder. Travmatik anjiyopati genellikle göğüs travmalanından sonra oluşmakla beraber şiddetli kafa travması, posttravmatik yağ embolizmi, yağ embolizmi ile giden pankreatitis tablosu, uzun kemik kırıkları sonrası; emniyet kemeri travmalarının oluşturduğu minör göğüs kompresyonlarında, yeni doğan periyodunda doğumlardan sonra, retrobulber anestezi sonrası, dövülmüş çocuk sendromunda meydana gelebildiği rapor edilmiştir (7-13).

Oküler belirtiler tek ya da çift taraflı olabilmektedir. Vizyon kaybı ani ve ağırdır ancak ilk 24 saatte fundus bulguları ortaya çıkmayabilir. Travmayı takiben ilk birkaç saat ile birkaç gün içinde makülayı da etkileyebilen bir retinal ödem gelişir. Sinir lifleri tabakasında enfarktılara bağlı olarak özellikle arka kutupta yoğunlaşan yumuşak eksüda kümeleri en belirgin fundus bulgusudur. Ayrıca sinir lifleri tabakasında, hatta preretinal yerleşimli hemorajilere rastlanabilir. Optik disk normal görülebilmekle beraber sıklıkla disk ödemi de tabloya eşlik edebilir. Başlangıçta sıklıkla santral skotom ve yumuşak eksüda alanlarına uyan görme alanı kayıpları saptanabilir (14-17).

Purtscher retinopatide fundus flöresein anjiyografi (FFA) bulguları değişik olmakla beraber koroidal floresansta bloke olma, retinal arterioler tıkanma, kapiller non-perfüzyon sahaları ve perivenöz boyanma tespit edilir (7,18).

Travmatik anjiyopatide patofizyoloji tam olarak aydınlanmamış olmakla beraber lezyonların arterioler veya venöz retinopati sonucu olduğu ileri sürülmüştür (19-22).

Retinopatinin görülebilir bulguları değişik sü-

relerde kaybolmakla beraber vakaların yarısında azalmış santral vizyon ve santral skotom kalıcı olabilmektedir (15-17, 23-26).

Embolik olayların tedavisi son derece zor olmakla beraber, steroid tedavisinin faydalı olduğunu bildiren yayınlar mevcuttur (25,27).

Olgu Sunumu


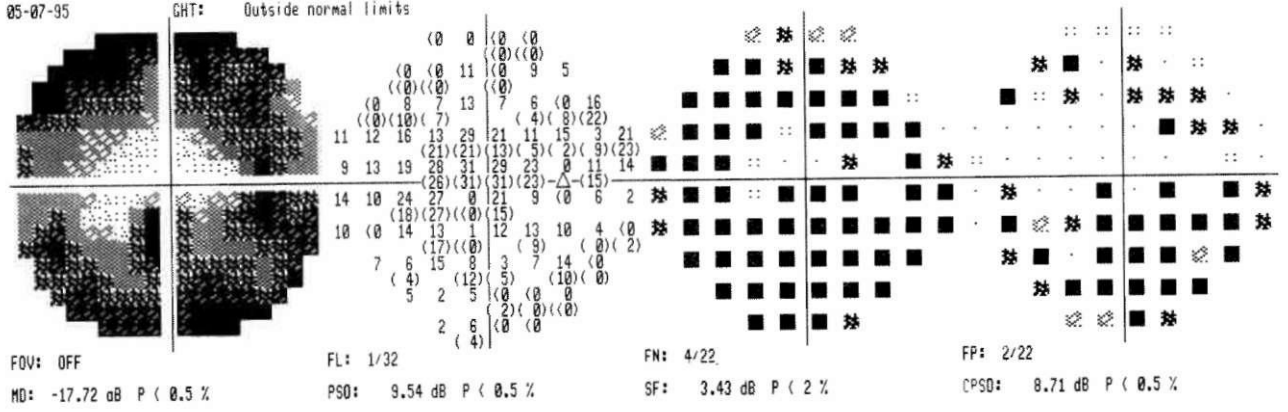
62 yaşında erkek hasta kliniğimize, 22. 3. 1995 tarihinde geçirdiği kaza sonrası hemen gelişen her iki gözde görme azalması nedeniyle başvurdu. Öyküsünden 9. 3. 1995 tarihinde motosikletle trafik kazası geçirdiği, bu esnada uğradığı göğüs travması nedeniyle sağ 4.,5.ve 6. kotlarında kırık olduğu.bu yönden Samsun'da hemo-pnömotoraks tanısıyla takip ve tedavi edildiği öğrenildi.

Kazadan 13 gün sonra kliniğimizde yapılan muayenesinde; görme keskinliği sağ gözde +0.50 ile 4/10, sol gözde ise 2 mps düzeyinde idi.

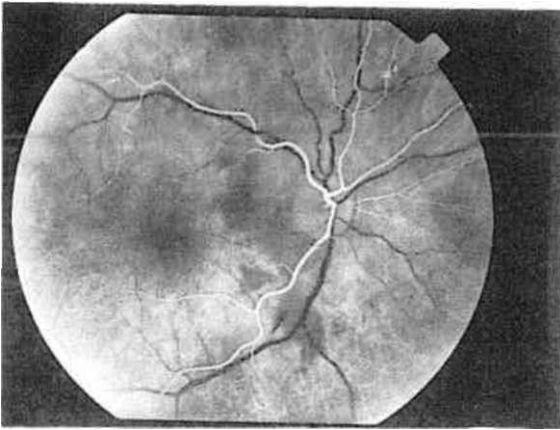
Oftalmoskopik muayenede,sağ fundusta papilla normal, papillomaküler bölgede ve arka kutupta yaygın ve çok sayıda yumuşak eksüdalar, tek tek mum alevi şeklinde hemorajiler saptandı. Sol gözde papilla soluk olup arka kutupta peripapiller alanda yoğunlaşan yumuşak eksüdalar ile tek tük sinir lifi tabakasına lokalize hemorajiler mevcuttu (Resim-1, Resim-2).

Hastanın Humphrey 740 otomatik görme alanı cihazıyla yapılan görme alanı muayenesinde; her iki gözde genel bir hassasiyet kaybı yanında, sağda parasantralden santrale uzanan skotomlar dikkati çekti. Sol gözde ise santral skotom, parasantral skotomlar fundus bulguları ile uyum gösteriyordu (Şekil 1).

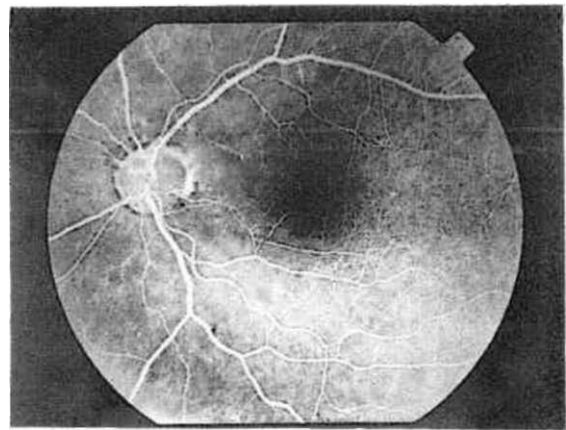
BİR OLGU NEDENİYLE PURTSCHER RETİNOPATİSİ: TANI, TEDAVİ VE PROGNOZUN İRDELENMESİ



Şekil 1. Erken dönem görme alanları



Resim 3. Sağ göz: Erken dönem FFA bulguları

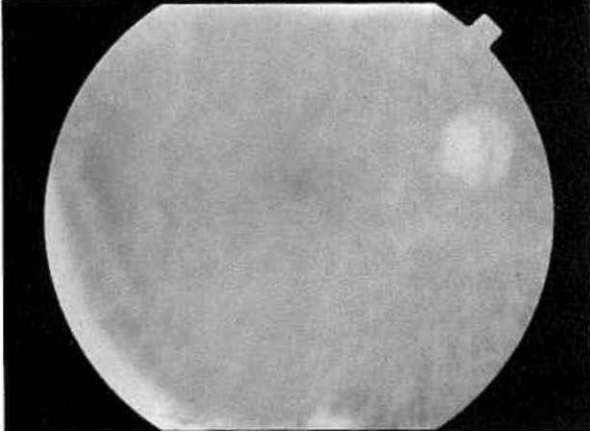


Resim 4. Sol göz: Erken dönem FFA bulguları

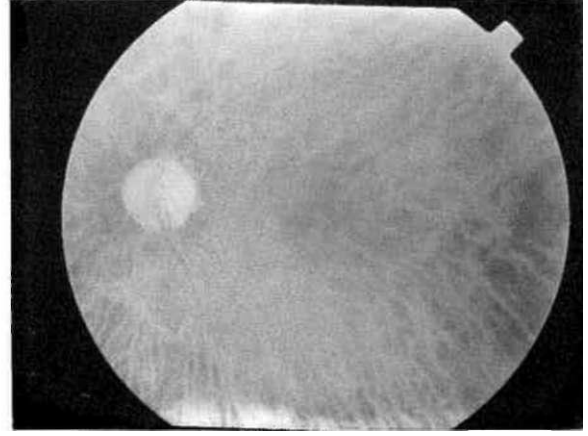
Çekilen FFA'da her iki gözde peripapiller koroidal dolma defekti, arteryo-venöz fazda gecikme, yumuşak eksüdalara uyan bölgelerde zemin floresansında gölgeleme, hemorajilere ait hipofloresan sahalar sap-

tanmıştır (Resim-3, Resim-4).

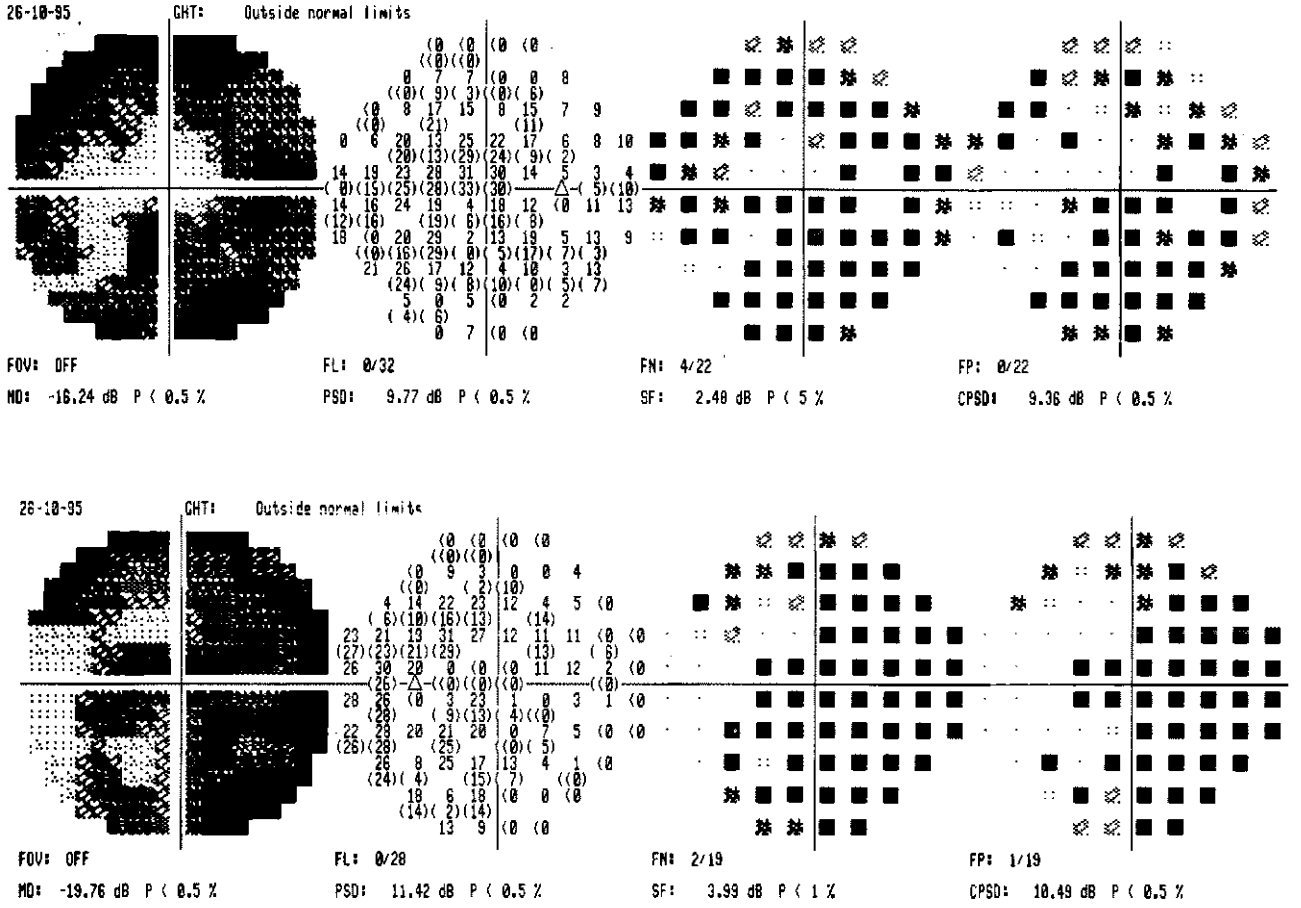
Genel vücut travması+hemo-pnöforaks+kot kırığı tanılarıyla takip edilen hastaya enfeksiyon riski de göz önünde bulundurularak 48 mg. prednisolon sod-



Resim 5. Sağ göz: Geç dönem fundus görünümü



Resim 6. Sol göz: Geç dönem fundus görünümü

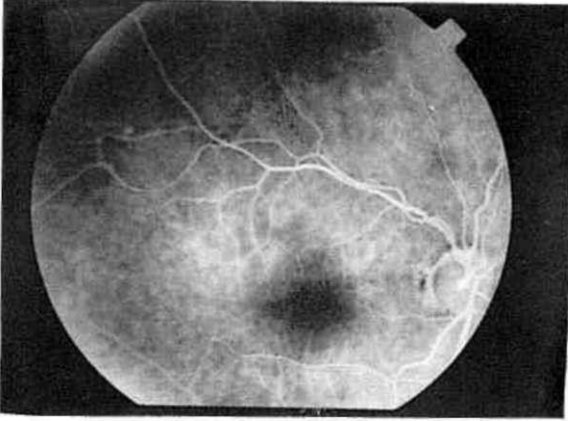


Şekil 2. Geç dönem görme alanları

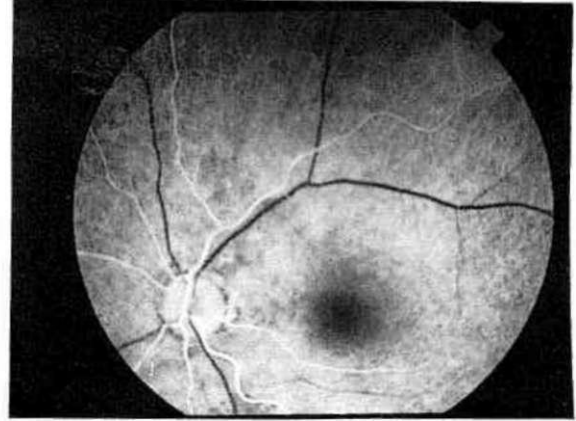
yum fosfat başlanmış ve sistemik bulgular da göz önünde bulundurulmuş ve azaltılarak kesilmiştir.

Hastanın 3 ve 6 ay sonraki kontrollerinde, görmenin sağda 8/10 ve solda 1/10 düzeyine yükseldiği, göz

dibi bulgularının düzeldiği, (Resim-5, Resim-6, Şekil-2) fakat görme alanı defektlerinin değişkenlik göstermekle beraber devam ettiği saptandı. FFA bulguları normal sınırlarda bulundu. (Resim-7, Resim-8)



Resim 7. Sağ göz: Geç dönem FFA bulguları



Resim 8. Sol göz: Geç dönem FFA bulguları

Tartışma

Purtscher retinopati birçok yönler ile çeşitli araştırmacılar tarafından değerlendirilmiş; travmatik bir anjiyopati olduğu 1910 yılında Purtscher tarafından da vurgulanmış olmakla beraber patofizyolojisi kesin olarak anlaşılmış değildir. Lezyonların arteriyel veya venöz bir retinopatiye eşlik edebilecekleri düşünülmektedir.

Arteriyel formda; meydana gelen yağ, kan ve hücre agregatları ile oluşan emboli retinada iskemiyi neden olur. Deneysel olarak meydana getirilen retina mikroembolizasyonunda izlenen anjiyografik patern, Purtscher retinopati ile paralellik göstermektedir. Venöz formda ise; ani göğüs kompresyonu ile venöz basınçta ani yükselme, retinal venlerde reflüye ve basınç artışına ve takiben eksüdasyona neden olur. Deneysel bulgular da bunu desteklemektedir (16,18-21).

Bizim hastamızda trafik kazasına bağlı oluşan göğüs travması, hemo-pnömotoraks ve kot kırıkları venöz sisteme bağlı gelişen patofizyolojik mekanizma ile uyumlu gözükmektedir. Tanı koymada, göğüs travması yanında fundustaki tipik yumuşak eksüda kümelerinin varlığı ve ani vizyon düşüklüğü destekleyici rol oynamıştır. Bunun yanında FFA'da koroidal vasküler dolaşım bozukluğunu gösteren dolma defektleri ile retinal dolaşımdaki yavaşlama yine travmatik anjiyopatiyi düşündürmektedir. Purtscher retinopatide anjiyografik değişikliklerin, yumuşak eksüda ve hemorajiler dışında, ilk 1 hafta içinde tamamen normale döndüğü de hatırlanacak olursa, yakalanan anjiyografik değişiklikler destekleyici nitelik taşımaktadırlar. Görme alanı bulguları santrale lokalize iskemik bir patoloji ile ilişkili olup, sof gözde daha santral lokalizasyon gösteren sensitivite

kayıpları ile optik sinir solukluğu paralel gitmektedir.

Prognozu etkileyen faktörlerin başında iskeminin düzeyi gelmekte olup, travmatik retinopatide hastaların çeşitli tedavi biçimlerine verdikleri cevap çok yüz güldürücü olmamaktadır. Antikoagülanlar ve kortikosteroidler, eşlik eden travmatik patolojiler nedeniyle kontrendike olabilmektedirler. Yüksek doz steroid tedavisinin hücre membran stabilizasyonuna yaptığı, destekleyici etki nedeniyle kullanılabilmesi rapor edilmekle beraber, bizim hastamızda majör bir göğüs travması mevcut olduğundan daha düşük bir doz ve kontrollü bir steroid kullanımı tercih edilmiştir.

Hastamızda fundus bulguları zaman içinde normale dönmekle beraber, görme alanı bulgularının sebat etmesi iskemik patolojiyi desteklemektedir. Görmede sağ gözdeki belirgin artış; irreversible değişiklik gelişmemiş nöron fonksiyonlarında bir miktar geri dönüşün varlığını göstermiştir. Sol gözde santralde yer alan skotom optik sinirdeki iskemik olayın derinliği nedeniyle belirgin değişiklik göstermemiş; 6. ayda yapılan muayenede optik sinirin daha fazla soluklaşması kesin irreversible değişiklik olarak değerlendirilmiştir.

Sonuç

Tipik bulguları ve klinik patemi ile karşımıza çıkan bir travmatik anjiyopati "Purtscher retinopati olgusu", 1910'lardan beri çeşitli araştırmacılar tarafından yayınlanan olgular zincirine ilave edilerek; tanı, tedavi ve prognoz yönünden yeniden gözden geçirilmiştir.

Kaynaklar

1. Purtscher O. Angiopathia retinae traumatica: lymphorrhagies des Augengrundes. Graefes Arch Clin Exp Ophthalmol 1912;82:347-71
2. Purtscher O. Noch unbekannte Befunde nach Schadeltrauma bei Deustch. Opht Qes 1910; 36:294
3. Stahl j. Zur Kenntnis der Angiopathia retinae traumatica. Klin Monatsbl 1915;55:300
4. Voght A. Weitere Beobachtungen über Purtschersche Femschadigung der Netzhaut. Schweiz Med Wehnschr 1923;4:945
5. Schneider R. Purtschersche Femschadigung Netzhaut nach Thoraxkompression. Klin Monatsbl 1924;72:116
6. Stokes WH. Unusual retinal vascular change in traumatic injury of the chest. Arch Ophthalmol 1932;7:101
7. Beckingsale AB, Rosenthal et al. Early fundus fluorescein angiographic findings and sequelae in traumatic retinopathy: Case report. Br J Ophthalmol 1983;67:119-123
8. Kelly JS. Purtscher's retinopathy related to chest compression by safety belts. Am J Ophthalmol 1972;74:278-293
9. Lemagne JM, Michiels X, Causenbroeck SV, et al. Purtscherlike retinopathy after retrobulber anesthesi. Am J Ophthalmol 1990;97:859-861
10. Thomas LG, Romson NP. Purtscher retinopathy in the battered child syndrome. Am J Dis Child 1975;129:1335
11. Sezen F. Retinal hemorages in newborn infants. Br J Ophthalmol 1970;55:248-253
12. Blocli AB, Johnson WM, Gross MD, et al. Purtscher's like retinopathy after childbirth. Ophthalmology 1990; 97: 1654-9.
13. Kincoid MC, Green WR, Knox DL, Mohle C. A clinicopathological case report of retinopathy of pancreatitis Br J Ophthalmol 1982;68:219-22
14. Atmaca L. Travmalarda arka segment deęişiklikleri. VII. Ulusal Oftalmoloji Kursu (Göz travmaları) Bülteni, Ankara 1987;83.
15. Madsen PH. Traumatic retinal angiopathy. Acta Ophthalmol (Copenh) 1965;43:776-786
16. Kelley JS. Traumatic chorioretinopathies. In: Ryan SJ, Schachat AP, Murphy RB, et al, editors. Retina. St Louis: Mosby, 1989;2:761-762
17. Roden D, Fitzpatrick G. O'Donoughe H, et al. Purtscher's retinopathy and fat embolism. Br J Ophthalmol 1989;73:677-679
18. Schatz H, Burton TC, Yannuzzi LA, Rabb MF. Interpretation of fundus fluorescein angiography. St Louis: Mosby,1978;102.
19. Duane TD. Valsalva hemorhagic retinopathy. Trans Am Ophthalmol Soc 1972;70:298-311.
20. Marr WG, Marr E. Some observations on Purtscher's diseases: Traumatic retinal angiopathy. Am J Ophthalmol 1962;54:693-705
21. Purtscher O. Zur Kenntnis der Angiopathia Retinae Traumatica. Klin Manatsbl F Augenh 1916;56:244
22. Ryan JS. Retina. St Louis: Mosby 1989;2:761-5.
23. Duane T. Retinopathy and distant extraocular trauma. In: Duane T, Jaeger EA, editors. Clinical Ophthalmology. Philadelphia: Harper & Row 1985;3(32): 1-4
24. Uludoęan G, Şengör T, Erker H. Bir Purtscher retinopati olgusu. Tr J Ophthalmol 1993;2:378-380
25. Atabay C, Kansu T, Nurlu G. Late visual recovery after intravenous methylprednisolons treatment of Purtscher's retinopathy. Ann Ophthalmol 1993; 25 :330-333
26. Akyol F, Koçaş M, Altın A, Çakmaklı Z. Bilateral Purtscher retinal anjiopatili bir olgu sunumu T Oft Gaz 1991;22:510-513.
27. Küçümen BS, İçaęasioęlu A, Kubaloęlu A, Yılmaz ÖF. Bir olgu dolayısıyla Purtscher'in travmatik retinal anjiopatisi. T Oft Gaz 1991;21:527-529.