

# Pterijium Cerrahisinde Farklı Tekniklerin Karşılaştırılması

## COMPARISON OF DIFFERENT SURGICAL TECHNIQUES OF PTERYGIUM MANAGEMENT

Pelin ATMACA\*, Necdet A. BEKİR\*\*, Meltem BÜLBÜL\*

\* Uz.Dr., Gaziantep Üniversitesi Tıp Fakültesi Göz Hastalıkları AD,

\*\* Prof.Dr., Gaziantep Üniversitesi Tıp Fakültesi Göz Hastalıkları AD, GAZİANTEP

### Özet

**Amaç:** Pterijium tedavisinde nüksün en düşük olduğu, en etkin ve güvenilir cerrahi yöntemin belirlenmesi.

**Gereç ve Yöntem:** Haziran 1990-Eylül 1999 tarihleri arasında Gaziantep Üniversitesi Tıp Fakültesi Göz Hastalıkları Anabilim Dalı'nda pterijium tanısıyla ameliyat edilen 90 hastanın 104 gözü çalışma kapsamına alındı. Hastalar uygulanan cerrahi yönetime göre 4 gruba ayrıldı: Grup I: Eksizyon, Grup II: Eksizyon+otokonjonktivoplasti, Grup III: Eksizyon+mitomisin-C, Grup IV: Eksizyon+mitomisin-C+otokonjonktivoplasti.

**Bulgular:** 104 gözün 40'ına eksizyon, 33'üne eksizyon+otokonjonktivoplasti, 20'sine eksizyon+mitomisin-C, 11'ine de eksizyon+otokonjonktivoplasti+mitomisin-C uygulandı. Nüks oranları eksizyondan sonra %62.5, eksizyon+otokonjonktivoplasti sonrası %36.4, eksizyon+mit-C sonrası %10, eksizyon+mitomisin-C+otokonjonktivoplasti 'den sonra ise %18.2 olarak bulundu. Eksizyondan sonra nüks görülme oranı, diğer 3 gruptan istatistiksel olarak daha yüksek saptandı ( $p<0.001$ ). Ancak, diğer 3 grup arasında fark bulunmadı ( $p>0.05$ ). Nüks süresi ortalama 4.4 ay olup, gruplar arasında fark saptanmadı. Grup I'de granülom ve kornea perforasyonu, Grup II'de granülom, Grup III'de granülom, sklerada incelme ve dellen komplikasyonları görüldü. Grup IV'de ise komplikasyon görülmedi. Sklerada incelme, %45 oranında ve sadece mitomisin-C uygulanan grupta görüldü.

**Sonuç:** Tedavi sonrası nüks oranları göz önüne alındığında, primer pterijiumlarda bile eksizyona ilave yardımcı bir yöntem kullanılması gerektiği sonucuna varıldı. Yardımcı yöntemler morbidite ve komplikasyonlar açısından değerlendirildiğinde, otokonjonktivoplastinin tercih edilecek yöntem olduğu düşünüldü.

**Anahtar Kelimeler:** Pterijium, Otokonjonktivoplasti, Mitomisin-C, Nüks

T Klin Oftalmoloji 2002, 11:212-218

### Summary

**Purpose:** To identify the most reliable and efficacious surgical treatment modality in pterygium management.

**Material and Methods:** The study comprises 104 eyes of 90 patients with pterygium, who were operated on using different surgical techniques at the Ophthalmology Department of Gaziantep University, between June 1990 and September 1999. Four groups were designed according to the surgical modality performed: Group I: Excision, Group II: Excision+conjunctival autografting, Group III: Excision+mitomycin-C, Group IV: Excision+mitomycin-C+conjunctival autografting.

**Results:** Out of the 104 eyes, 40 received excision, 33 received excision+conjunctival autografting, 20 received excision+mitomycin-C and 11 received excision+mitomycin-C+conjunctival autografting. The recurrence rates were found to be 62.5%, 36.4%, 10% and 18.2% respectively. The recurrence rate of the excision group was significantly higher than the other 3 groups in which adjunctive techniques were used ( $p<0.001$ ). However no significant difference was seen in the other 3 groups ( $p>0.05$ ). The mean time of recurrence was found to be 4.4 months, with no statistically significant difference among the groups. Complications observed after excision were corneal perforation and granulomas. Granulomas were seen after excision+conjunctival autografting, whereas granulomas, scleral melting and dellen occurred after excision+mitomycin-C. No such complications were seen in the last group. Scleral melting was seen only in the excision+mitomycin-C group, with 45% incidence.

**Conclusion:** Taking into consideration the rate of recurrence following treatment, it was concluded that an adjunctive method is necessary in addition to excision even in primary pterygium. When adjunctive methods were analysed in terms of morbidity and complications, conjunctival autografting was considered a preferred method.

**Key Words:** Pterygium, Conjunctival autografting, Mitomycin-C, Recurrence

T Klin J Ophthalmol 2002, 11:212-218

Çoğu zaman önemsiz bir hastalıkmiş gibi görünen pterijium, aslında yarattığı iritasyon ve kozmetik şikayetlerle, görme keskinliğinde azalmaya yol açması ve ameliyat sonrası komplikasyonları nedeniyle, hem hastalar hem de hekimler için önemli bir problem teşkil eder. Kırsal kesimde yaşayan nüfusun çok olması ve içinde bulunduğumuz iklim kuşağı nedeniyle pterijium, ülkemizde de oldukça yaygındır.

Pterijium, bulbus konjonktivasından korneaya yatay ve üçgen şeklinde uzanan fibrovasküler dokudur. Tedavisi gerekli olgularda cerrahidir. Ancak cerrahi sonrası en çok karşılaşılan sorun, nüksür. Bu nedenle otokonjonktivoplasti, mitomisin-C,  $\beta$ -ışınlanması, tiotepa uygulamaları, amnion zarı transplantasyonu gibi eksizyona yardımcı yöntemler geliştirilmiştir (1-4).

Bu çalışmada pterijium tedavisinde nüksün en düşük olduğu, en etkin ve güvenilir cerrahi yöntemi belirlemek amacıyla, pterijiumlu olgulara güncel tedavi yöntemlerinden eksizyon, otokonjonktivoplasti ve mitomisin-C uygulanmış ve sonuçları karşılaştırılmıştır.

### Gereç ve Yöntem

Haziran 1990 - Eylül 1999 tarihleri arasında Gaziantep Üniversitesi Tıp Fakültesi Göz Hastalıkları Anabilim Dalı'nda, pterijium tanısıyla ameliyat edilen 90 hastanın 104 gözü çalışma kapsamına alındı. Yüzdört gözün 94'ü (%90.4) primer, 10'u (%9.6) nüks pterijium idi. Cerrahiden sonra gelişen, korneayı tutan fibrovasküler doku nüks olarak kabul edildi. Ancak nüks pterijiumda cerrahi endikasyonumuz fibrovasküler dokunun limbustan en az 2 mm ilerlemiş olmasıydı. Ameliyat edilen bütün pterijiumlar nazal yerleşimliydi.

Hastalar, uygulanan cerrahi yöntemine göre 4 gruba ayrıldı: 104 gözün 40'ına (%38.5) eksizyon (eks.), 33'üne (%31.7) eksizyon+otokonjonktivoplasti (otokonj.), 20'sine (%19.2) eksizyon+mitomisin-C (mit-C), 11'ine de (%10.6) eksizyon+mitomisin-C+otokonjonktiva-plasti (eks.+otokonj+mit-C) uygulandı.

**Grup I- Eksizyon:** Steril şartlarda göz hazırlandıktan sonra kapak spekulumu takıldı. Damla ile yüzeysel anestezi ve gereken olgulara da

pterijium başı ve gövdesi altına 0.2 ml %2'lik lidokain hidroklorür ile konjonktiva altı anestezi uygulandı. Pterijium başı 15 no'lu bistüri ile kornea yüzeyinden limbusa kadar yüzeysel keratektomi ile disseke edildi. Pterijium dokusu, pterijiumla ilişkili konjonktiva, Tenon kapsülü ve nedbe dokusu Wescott makasıyla kesilerek çıkarıldı. Gereken alanlara ıslak koter uygulandı. Sklera çıplak bırakıldı. Göz 24 saat kapatıldı.

### Grup II- Eksizyon+otokonjonktivoplasti:

Bu olguların büyük çoğunluğuna retrobulber anestezi, bir kısmına ise yüzeysel anestezi uygulandı. Yukarıda tarif edildiği gibi pterijium eksizyonu yapıldıktan sonra, üst temporal konjonktivaya epinefrinli lidokain enjekte edildi. Açıkta kalan skleranın boyutlarında, Tenon içermeyen konjonktiva grefti en son limbus tarafı kesilecek şekilde hazırlandı. Graft epitel üstte olacak ve limbus tarafı gene limbusa gelecek şekilde açık skleranın üzerine yerleştirildi. 10-0 monofilaman naylon ile konjonktivaya ve episkleraya dikildi. Göz kapatıldı.

### Grup III- Eksizyon+mitomisin-C uygulaması:

Yüzeysel anestezi ile pterijium eksizyonu tamamlandıktan sonra, sponja emdirilmiş 0.4 mg/ml mitomisin-C çıplak sklera üzerine 3 dakika uygulandı. 30 cc izotonik sodyum klorür çözeltisi ile yaklaşık 3 dakika boyunca yıkandıktan sonra, sklera açık bırakılarak göz kapatıldı.

**Grup IV- Eksizyon+otokonjonktivoplasti+mitomisin-C uygulaması:** Retrobulber anestezi ile eksizyonu takiben uygulanan mitomisin-C'den sonra Grup II'de tarif edilen teknikle otokonjonktivoplasti uygulandı ve göz kapatıldı.

Bütün hastalar ameliyat sonrası 2 hafta, günde 4 kez antibiyotikli damla; 1 hafta, günde 2 kez antibiyotikli merhem ve 3 hafta, günde 4 kez steroidli damla kullandı.

Kontroller aksi bir durum olmadıkça ameliyat sonrası 1, 7, 14 ve 30. günlerde, ikinci, üçüncü, dördüncü ve altıncı aylarda ve yıllık olarak yapıldı. Kontrollerde görme keskinliği ve göz tansiyonu ölçüldü; kornea ve skleranın iyileşmesi, greftin beslenmesi ve uyumu değerlendirildi. Sütürler 7. günde alındı.

**Tablo 1.** Tedavi gruplarında nüks oranları ve süreleri

	Grup I Eksizyon		Grup II Eks+Otokonj		Grup III Eks+Mit- C		Grup IV Eks+Otokonj + Mit-C		TOPLAM		P
	N	%	N	%	N	%	N	%	N	%	
Nüks*	25	62,5	12	36,4	2	10,0	2	18,2	41	39,4	<0,001
Nüks Süresi** (Ay)	4,2±1,5		4,9±2,8		2,5±0,7		4,5±2,1		4,4±2,0		>0,05

\*Ki-kare testi

\*\* Tek yönlü varyans analizi

Olguların bir kısmı retrospektif, bir kısmı da prospektif olarak incelendi.

Elde edilen verilerin değerlendirilmesinde tek yönlü varyans analizi, Student-t, Mann-Whitney U, Ki-kare ve Fisher exact testleri kullanıldı.

### Bulgular

Çalışmaya alınan 90 hastanın 49'u kadın, 41'i erkek idi. En küçük yaş 20, en büyük yaş 80 olup, yaş ortalaması 52.7 yıl olarak bulundu. Tedavi grupları arasında yaş ve cinsiyet açısından istatistiksel olarak anlamlı fark saptanmadı ( $p>0,05$ ).

Bu çalışmada ameliyattan son takibe kadar geçen süre en az 4, en fazla 96.8 ay olup, ortalama 23.7 ay idi.

Nüks oranları eksizyondan sonra %62.5, eksizyon+otokonjonktivoplasti sonrası %36.4, eksizyon+mit-C sonrası %10, eksizyon+mit-C+otokonjonk'dan sonra ise %18.2 olarak bulundu (Tablo 1).

Eksizyon sonrası nüks oranı, yardımcı yöntem kullanılan diğer 3 gruptan daha yüksek bulundu ve bu oran istatistiksel olarak anlamlı idi ( $p<0,001$ ). Diğer 3 grup arasında ise, nüks görülme oranında anlamlı bir fark saptanmadı ( $p>0,05$ ).

Ortalama nüks süresi 4.4 ay idi ve tedavi grupları arasında nüks sürelerine göre anlamlı fark tesbit edilmedi ( $p>0,05$ ) (Tablo 1).

Nüks oluşumu, hasta yaşı ve takip süresi ile ilişkili bulunmadı ( $p>0,05$ ) (Tablo 2).

Takip süresinde ortaya çıkan komplikasyonlar Tablo 3'de görülmektedir. Eksizyondan sonra 4 gözde (%10) granülom oluştu. Granülom, çoğunlukla 2-4. haftalar arasında gelişti. İkinci kez pterijium eksizyonu yapılan 1 gözde (%2.5) ameli-

**Tablo 2.** Nüks durumuna göre yaş ve takip süreleri.

	Nüks Yok	Nüks Var	P
Yaş	54,6±13,6	49,9±13,5	>0,05
Ameliyat-Son Takip (Ay)	22,9±23,4	25,1±24,3	>0,05

Student-t testi

yat sonrası 3. günde kornea perforasyonu görüldü. Eksizyon+otokonjonktivoplasti sonrası 3 gözde (%9) granülom gelişti. Eksizyon+mit-C sonrası 4 gözde (%20) granülom, 9 gözde (%45) sklerada incelme ve 3 gözde (%15) dellen oluşumu gözlemlendi. Geniş ve ileri derecede sklera incelmeleri olan 1 hastaya başka bir merkezde donör sklera transplantasyonu yapıldı. Bu grupta oluşan granülomların Grup I'deki gibi 2-4. haftalarda oluştuğu ancak tıbbi tedaviye daha dirençli olduğu ve kendiliğinden gerileme süresinin daha geç olduğu gözlemlendi. Eksizyon+mit-C+otokonj. sonrası komplikasyon görülmedi.

Ameliyat sonrası görülen komplikasyonlar incelendiğinde, granülom oluşumu açısından gruplar arasında istatistiksel olarak anlamlı fark saptanmadı ( $p>0,05$ ). Sklerada incelme ve dellen ise, Eksizyon+mit-C grubunda diğer gruplardan daha yüksek oranda bulundu ( $p<0,001$  ve  $p<0,01$ ) (Tablo 3).

### Tartışma

Başarılı bir pterijium tedavisi üç ana hedefe yönelik olmalıdır: Pterijium dokusunu en etkin ve güvenilir yöntemle çıkarmak, görme keskinliğini arttırmak ve nüksü önlemektir.

Nüks oluşumunda pterijiumun tipi, hastaların yaşı, kişisel özellikleri, yaşadıkları ortam, uygula-

**Tablo 3.** Tedavi gruplarında komplikasyonlara göre dağılım

	Grup I Eksizyon		Grup II Eks+Otokonj		Grup III Eks+Mit C		Grup IV Eks+Otokonj + Mit C		TOPLAM		P
	N	%	N	%	N	%	N	%	N	%	
Granülom	4	10,0	3	9,1	4	20,0	0	0,0	11	10,6	>0,05
Sklerada incelme	0	0,0	0	0,0	9	45,0	0	0,0	9	8,7	<0,001
Dellen	0	0,0	0	0,0	3	15,0	0	0,0	3	2,9	<0,01
Kornea perforasyonu	1	2,5	0	0,0	0	0,0	0	0,0	1	1,0	-----*

\* Olgu sayısının az olması nedeniyle istatistiksel analiz yapılamadı  
Ki-kare ve Fisher exact testleri

nan cerrahi teknik, cerrahın el becerisi ve ameliyat sonrası uygulanan tıbbi tedavi gibi pek çok etken rol oynamaktadır. Literatürde benzer çalışmalar için bile bildirilen çok farklı nüks oranlarının bu değişkenler etkisiyle olduğu düşünülmektedir.

Çalışmamızda gruplar arasında, hastaların yaşı ve cinsiyeti açısından anlamlı bir fark olmamakla birlikte, nüks oluşumunda rol oynadığı düşünülen bazı etkenleri (hastaların yaşadıkları ortam, birden fazla cerrahın olması ve beceri farklılığı), gruplar arasında sabitleştirmek mümkün olmadı.

Literatürde eksizyon sonrası nüks oranları farklılık göstermekle birlikte, çoğunluk istenmeyecek kadar yüksektir (Tablo 4) (1, 5-7). Bu oranlar, özellikle de yardımcı yöntemler kullanılarak yapılan çalışmaların sonuçlarından oldukça yüksektir.

Çalışmamızdaki eksizyon sonrası nüks oranı, literatürde bildirilenlerle uyumludur.

1985'de Kenyon'ın çalışmasından sonra yaygınlaşan otokonjonktivoplastinin hangi mekanizmayla nüksü azalttığı henüz kesin olarak bilinmemekle birlikte transplante edilen konjonktivada limbus kök hücrelerinin bulunmasının, episkleral doku içermemesinin ve açıkta kalan eksizyon alanını tam kapatarak kalan anormal dokuların çoğalmasını ve ilerlemesini önlemesinin etkili olduğu düşünülmektedir (8). Görmeyi tehdit eden komplikasyonların olmayışı ve bununla birlikte nüksü önlemede diğer yardımcı yöntemler kadar başarılı olması, bu yöntemin üstünlükleridir. Otokonjonktivoplasti ile yapılmış olan çalışmaların büyük çoğunluğunda retrobulber anestezi kullanılmış ve bu, yöntemin bir dezavantajı olarak bildirilmiştir. Ancak çalışmamızda konjonktiva altı anestezi uygulanan olgularda, buna bağlı herhangi

**Tablo 4.** Bazı çalışmalarda bildirilen eksizyon sonrası nüks oranları

Araştırmacı	Nüks (%)
Frucht-Pery, 1994	45
Chen, 1995	88
Rubinfeld, 1997	65
Lam, 1998	75
Bu çalışma	62.5

**Tablo 5.** Eksizyon ve otokonjonktivoplasti uygulanan çalışmalarda bildirilen nüks oranları

ARAŞTIRMACI	Nüks Oranı (%)
Kenyon, 1985	5.3
Simona, 1990	35
Allan, 1993	6.5
Riordan-Eva, 1993	14
Chen, 1995	39
Prabhasawat, 1997	5
Figueiredo, 1997	16
Bu çalışma	36.4

bir problemle karşılaşmadığı gibi, gözün hareketli olması cerrah açısından kolaylık bile sağlamıştır. Chen ve arkadaşları da çalışmalarında konjonktiva altı anestezi uygulamışlardır (1).

Tablo 5'de otokonjonktivoplasti ile yapılan çeşitli çalışmalarda nüks oranları görülmektedir (1, 8-13). Çalışmamızda otokonjonktivoplastiden sonra görülen nüks oranı, literatürdeki çoğu çalışmadan daha yüksek olmakla birlikte, sonucumuza benzerlik gösteren çalışmalar da vardır.

Mitomisin-C, ilk kez 1963'de pterijium tedavisinde kullanılmış olmasına rağmen, ancak 1988'den sonra yaygınlaşmıştır. Literatürde,

**Tablo 6.** Mitomisin-C uygulanan çalışmalarda uygulanış şekli, dozu ve nüks oranları

Araştırmacı	Yöntem	-	Doz (mg/ml)	Nüks oranı (%)
Hayasaka, 1988	Ameliyat sonrası	-	0.4	7
Mahar ve Nwohora, 1993	Ameliyat sonrası	-	0.4	0
Akova, 1994	Ameliyat sonrası	-	0.4	12.5
Cano-Parra, 1995	Ameliyat sırasında	-	0.1	3.3
Frucht-Pery, 1996	Ameliyat sırasında	-	0.2	4
Mastropasqua, 1996	Ameliyat sırasında	-	0.2	12.5
Panda, 1997	Ameliyat sırasında	-	0.02	12
Bu çalışma	Ameliyat sırasında	-	0.4	10

**Tablo 7.** Eksizyon sonrası otokonjonktivoplasti veya mit-C uygulanan çalışmalarda nüks oranları

Araştırmacı	Nüks oranı (%)		
	Eksizyon	Eks+Otokonj	Eks + Mit C
Chen	88	39	38
Mahar	-	25.9	9.4
Singh	73	6.6	0
Şentürk	70	3.8	2.3
Bu çalışma	62.5	36.4	10

mitomisin-C'nin 0.1 ile 0.01 mg/ml arasında çeşitli dozları, değişik sürelerle kullanılmış, ancak etkin ve güvenilir en düşük doz ve süre henüz kesinlik kazanmamıştır. Yapılan çalışmalarda, dozla nüks oranı arasında anlamlı bir ilişki bulunmamıştır. Mitomisin-C ile yapılan çeşitli çalışmalarda nüks oranları Tablo 6'da görülmektedir (14-20). Görüldüğü gibi, çalışmamızdaki mitomisin-C sonrası nüks oranı, diğer çalışmaların sonuçları ile benzerlik göstermektedir.

Literatürde, otokonjonktivoplasti ile otokonjonktivoplasti+mitomisin-C'yi karşılaştıran bir çalışma bulunmaktadır. Wong ve arkadaşları (21) bu çalışmada bir gruba otokonjonktivoplasti, diğer gruba ise otokonjonktivoplasti ve mitomisin-C uygulamışlar; ilk grupta nüks oranını %26, ikinci grupta ise %7 bulmuşlardır. Ancak örnek sayısı az olduğundan iki grup arasında istatistiksel olarak anlamlı bir fark bulunmamıştır. Bizim çalışmamızda bu oranlar sırasıyla %36.4 ve %18.2'dir. Bu oranlar da, istatistiksel olarak anlamlı fark göstermemektedir.

Başar ve arkadaşları (22), eksizyon+konjonktival greft kaydırma+ameliyat sonrası 0.2 mg/ml mitomisin-C damlası uyguladıkları 16

pterijiumlu olguyu ortalama 6.3 ay takip etmişler; nüks ve komplikasyon saptamamışlardır.

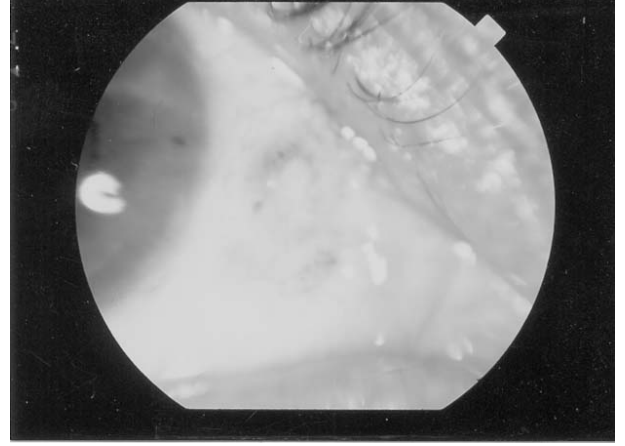
Literatürde pterijium eksizyonunu takiben otokonjonktivoplasti veya mitomisin-C uygulanan çalışmalarda nüks oranları Tablo 7'de görülmektedir (1, 15, 23, 24). Chen ve arkadaşları (1), 3 gruba kıyasladıkları çalışmalarında, otokonjonktivoplasti ile mitomisin-C'nin etkinliklerini benzer ve tek başına eksizyona oranla oldukça düşük bulmuşlardır. Mahar (15), otokonjonktivoplasti ile nüks oranını mitomisin-C'den yaklaşık 2.5 kat daha fazla bulmasına rağmen, bu değer istatistiksel olarak anlamlı bulunmamıştır. Singh (23) ise, nüks oranını eksizyondan sonra %73, otokonjonktivoplastiden sonra %6.6, mitomisin-C' den sonra ise %0 olarak saptamıştır. Şentürk ve arkadaşları (24), nüks oranını eksizyondan sonra %70, otokonjonktivoplastiden sonra %3.8 ve mitomisin-C'den sonra ise %2.3 bulmuşlardır. Çalışmamızda ise, nüks görülme oranları eksizyondan sonra %62.5, eksizyon ve otokonjonktivoplastiden sonra %36.4, eksizyon ve mitomisin-C'den sonra ise %10 olarak bulunmuştur. Bu beş çalışmada da, eksizyon sonrası nüks oranları diğer 2 yönteme göre istatistiksel olarak anlamlı düzeyde yüksek bulunmuştur.

Yapılmış olan hemen bütün çalışmalarda, eksizyondan sonra nüks oranının yardımcı yöntemlerin nüks oranından oldukça fazla olduğu dikkat çekmektedir. Sanchez-Thorin (25), literatürde mitomisin-C ve otokonjonktivoplasti ile yapılmış pterijium çalışmalarının meta-analizini yapmış ve şu sonuca varmıştır:

- Sadece eksizyon yapılan çalışmalarda görülen nüks oranı, ameliyat sırasında veya sonrasında mitomisin-C uygulanan çalışmalara oranla en az 9 kat fazla bulunmuştur. Bu oran, eksizyon ve otokonjonktivoplasti sonuçları kıyaslandığında ise, en az 1.8 katıdır. Bu nedenle, çıplak sklera tekniğinin, çalışmalarda kontrol grubu olarak bile uygulanmaması gerektiği, bunun Helsinki bildirgesine aykırı olacağı savunulmaktadır.

Yöntem seçiminde nüks oranı kadar, komplikasyon ve morbidite oranlarına da dikkat etmek gerekir. Literatürde mitomisin-C'nin oldukça güvenilir olduğunu gösteren çalışmalar çoğunluktadır. Otokonjonktivoplasti ile kıyaslayarak yapılan bazı çalışmaların sonucunda mitomisin-C'nin daha basit ve hesaplı olduğu, daha az komplikasyona ve nükse yol açtığı ve diğer yardımcı yöntemlere üstün olduğu bildirilmiştir (15, 23). Bununla birlikte, ikincil glokom, kornea ödemi, kornea perforasyonu, korneaskleral incelme, endoftalmi, korektopi, iritis, ani oluşan katarakt, sklera kalsifikasyonu, çok şiddetli fotofobi ve ağrı gibi literatürde bildirilmiş komplikasyonlar sayıca az olsa da, tedavinin güvenilirliğini olumsuz yönde etkilemekte ve böyle selim bir hastalıkta bu riskleri almak doğru mudur sorusunu akla getirmektedir.

Çalışmamızda ise, sklerada incelmeyen görül- düğü tek grup eksizyon+mitomisin-C uygulanan grup olup, bu oran %45'dir. Bu oran, literatürde bildirilenlerden oldukça yüksektir. Sklerada incelmeyen önemli bir nedeni de koter uygulamasıdır. Çalışmamızda her gruptaki olguya gerektiği kadar koter uygulanmış olmasına karşın, bu komplikasyonun sadece mitomisin-C grubunda görülmesi düşündürücüdür. Bu nedenle, belki de mitomisin-C uygulanan olgulara koter uygulamasından kaçınmak gerekir. Hayasaka ve arkadaşları (14), ameliyat sonrası 0.4 mg/ml mitomisin-C'den sonra %11 oranında sklerada incelme saptamış ve



**Resim 1.** Donör sklera nakli yapılan olguda, ameliyat öncesi sklerada incelme.

ameliyattan 2 yıl sonra bile görülebildiğini bildirmişlerdir. Sklerada incelme çoğu zaman konservatif yaklaşımla düzelir ancak çalışmamızdaki bir olguda olduğu gibi düzelmediğinde, neden olabileceği başka komplikasyonları önlemek için donör sklera nakli yapılması gerekebilir (Resim 1).

Çalışmamızda dellen oluşumu da, sadece mitomisin-C grubunda görüldü. Bütün olgular tıbbi tedaviye iyi yanıt verdi ve ortalama 2 hafta içinde iyileşti.

Granülom oluşumu her tip cerrahi sonrasında görülebilir. Çalışmamızda eksizyondan sonra %10, otokonjonktivoplastiden sonra %9, mitomisin-C'den sonra %20 ve mitomisin-C+otokonjonktivoplasti'den sonra %0 olarak bulundu. Tedavi grupları arasında sıklık açısından anlamlı bir fark saptanmadı. Ancak mitomisin-C grubunda görülen granülomların topikal steroid ve nonsteroid antiinflamatuvar ajanlara daha dirençli oldukları ve daha uzun sürede iyileştikleri gözlemlendi. Pterijium cerrahisi sonrası granülom görülme oranı literatürde farklı sayılarda bildirilmiştir. Bu çalışmalar incelendiğinde, granülomun hangi yöntemle daha sık görüldüğü sonucuna varmak mümkün değildir.

Biz bu çalışmamızda, primer pterijiumda bile yardımcı yöntem kullanılması gerektiği sonucuna vardık. Yardımcı yöntem seçiminde ise, komplikasyonlar ve morbidite göz önüne alındı-

ğında otokonjonktivoplastinin tercih edilecek yöntem olduğunu düşündük. Ancak, otokonjonktivoplasti ile mitomisin-C'nin etkinlik ve güvenilirliğini karşılaştırabilmek için, hastaların yaşadıkları ortam ve cerrahın el becerisi gibi değişkenlerin en aza indirildiği, yeterli olgu sayısı içeren (her grupta en az 200), randomize, kontrollü klinik çalışmalar yapılmalıdır.

### KAYNAKLAR

- Chen PP, Ariyasu RG, Kaza V, LaBree LD, McDonnell PJ. A randomized trial comparing mitomycin C and conjunctival autograft after excision of primary pterygium. *Am J Ophthalmol* 1995; 120:151-60.
- Şimşek T, Günalp İ, Atilla H. Comparative efficacy of  $\beta$ -irradiation and mitomycin-C in primary and recurrent pterygium. *Eur J Ophthalmol* 2001; 11:126-32.
- Mirza GE, Ekinciler ÖF, Erklıç K. Pterijum rekürrensini önlenmesinde thiotepanın uzun süredeki sonuçları. *TOD XXII. Ulus Kong Bül* 1988; Konya, Cilt 2:807-10.
- Shimazaki J, Shinozaki N, Tsubota K. Transplantation of amniotic membrane and limbal autograft for patients with recurrent pterygium associated with symblefaron. *Br J Ophthalmol* 1998; 82:235-40.
- Frucht-Pery J, Ilsar M, Hemo I. Single dosage of mitomycin C for prevention of recurrent pterygium: preliminary report. *Cornea* 1994; 13:411-3.
- Rubinfeld RS, Stein RM. Topical mitomycin-C for pterygia: is single application appropriate? *Ophthalmic Surg Lasers* 1997; 28:662-9.
- Lam DSC, Wong AKK, Fan DSP, Chew S, Kwok PSK, Tso MOM. Intraoperative mitomycin C to prevent recurrence of pterygium after excision. *Ophthalmology* 1998; 105:901-5.
- Riordan-Eva P, Kielhorn I, Ficker LA, Steele AD, Kirkness CM. Conjunctival autografting in the surgical management of pterygium. *Eye* 1993; 7:634-8.
- Kenyon KR, Wagoner MD, Hettinger ME. Conjunctival autograft transplantation for advanced and recurrent pterygium. *Ophthalmology* 1985; 92:1461-70.
- Simona F, Tabatabay CA, Leuenberger PM. Resultats preliminaires de la technique d'excision du pterygion avec autogreffé conjonctivale. *Klin Monatsbl Augenheilkd* 1990; 196:295-7.
- Allan BDS, Short P, Crawford GJ, Barrett GD, Constable IJ. Pterygium excision with conjunctival autografting: an effective and safe technique. *Br J Ophthalmol* 1993; 77:698-701.
- Prabhasawat P, Barton K, Burkett G, Tseng S. Comparison of conjunctival autografts, amniotic membrane grafts, and primary closure for pterygium excision. *Ophthalmology* 1997; 104:974-85.
- Figueiredo RS, Cohen EJ, Gomes JA, Rapuano CJ, Laibson PR. Conjunctival autograft for pterygium surgery: how well does it prevent recurrence? *Ophthalmic Surg Lasers* 1997; 28:99-104.
- Hayasaka S, Noda S, Yamamoto Y, Setogawa T. Postoperative instillation of low-dose mitomycin C in the treatment of primary pterygium. *Am J Ophthalmol* 1988; 106:715-8.
- Mahar PS, Nwahora GE. Role of mitomycin-C in pterygium surgery. *Br J Ophthalmol* 1993; 77:433-5.
- Akova YA, Onat M, Aslan BS, Altıntaş A, Demirok A, Duman S. Primer ve nüks pterijumda topikal mitomisin kullanımının etkinliği. *Türk Oftalmoloji Gazetesi* 1994; 24:199-201.
- Cano-Parra J, Diaz-Llopis M, Maldonado MJ, Vila E, Menezo JL. Prospective trial of intraoperative mitomycin C in the treatment of primary pterygium. *Br J Ophthalmol* 1995; 79:439-41.
- Frucht-Pery J, Siganos CS, Ilsar M. Intraoperative application of topical mitomycin C for pterygium surgery. *Ophthalmology* 1996; 103:674-7.
- Mastropasqua L, Carpineto P, Ciancaglini M, Gallenga EP. Long term results of intraoperative mitomycin C in the treatment of recurrent pterygium. *Br J Ophthalmol* 1996; 80:288-91.
- Panda A, Das GK, Tuli SW, Kumar A. Randomized trial of intraoperative mitomycin C in surgery for pterygium. *Am J Ophthalmol* 1998; 125:59-63.
- Wong VA, Law FCH. Use of mitomycin C with conjunctival autograft in pterygium surgery in Asian-Canadians. *Ophthalmology* 1999; 106:1512-15.
- Başar E, Mirzataş Ç, Hadjipour H. Primer pterijumda kombine tedavi. *TOD XXVI. Ulus Kong Bül* 1993; Bursa, Cilt I:33-6.
- Singh G, Wilson MR, Foster CS. Long-term follow-up study of mitomycin eye drops as adjunctive treatment for pterygia and its comparison with conjunctival autograft transplantation. *Cornea* 1990; 9:331-4.
- Şentürk HA, Şendilek B, Sunay E, Erbil H. Pterijum tedavisinde üç yöntem: Topikal mitomisin-C, konjonktival greftleme ve çıplak sklera tekniği. *TOD XXVII. Ulus Kong Bül* 1994; İzmir, Cilt II:833-6.
- Sanchez-Thorin JC, Guillermo R, Yelin JB. Meta-analysis on the recurrence rates after bare sclera resection with and without mitomycin-C use and conjunctival autograft placement in surgery for primary pterygium. *Br J Ophthalmol* 1998; 82:661-5.

**Geliş Tarihi:** 22.12.2001

**Yazışma Adresi:** Dr.Pelin ATMACA  
Gaziantep Üniversitesi Tıp Fakültesi  
Göz Hastalıkları AD, GAZİANTEP

¶*Türk Oftalmoloji Derneği XXXV. Ulusal Kongresi'nde sözlü bildiri olarak sunulmuştur.*