

Prekanseröz ve Malign Konjunktiva Tümörlerinin Ayırıcı Tanısı ve Tedavi Yaklaşımları

The Differential Diagnosis and the Treatment Approaches of Precancerous and Malignant Conjunctival Tumors

Dr. Yasemin A. KATIRCIOĞLU,^a
Dr. Dilek GÖKHARMAN,^b
Dr. Hüseyin ÜSTÜN,^c
Dr. Sunay DUMAN^a

^aGöz Kliniği,
^bRadyoloji Kliniği,
^cPatoloji Kliniği,
Ankara Eğitim ve Araştırma Hastanesi,
Ankara

Geliş Tarihi/Received: 18.08.2008
Kabul Tarihi/Accepted: 06.02.2009

*Bu çalışma, Türk Oftalmoloji Derneği
40. Ulusal Oftalmoloji Kongresi
(28 Ekim-1 Kasım 2006, Antalya)'nde
serbest bildiri olarak sunulmuştur.*

Yazışma Adresi/Correspondence:
Dr. Yasemin A. KATIRCIOĞLU
Ankara Eğitim ve Araştırma Hastanesi,
Göz Kliniği, Ankara,
TÜRKİYE/TURKEY
yaslankatircioglu@yahoo.com

ÖZET Amaç: Prekanseröz ve malign konjunktiva tümörlerinin ayırıcı tanısını ve tedavi yaklaşımlarını değerlendirmek. **Gereç ve Yöntemler:** Kliniğimiz Tümör Bölümüne 1994-2007 yılları arasında başvuran ve takip veya tedaviyi kabul eden 50 konjunktiva tümörü olgusu çalışmaya dahil edildi. Yirmi dokuz (%58)'ü kadın, 21 (%42)'i erkek olan olguların yaş ortalaması 46.73 (2.5-82 yıl) idi. **Bulgular:** Tüm olguların 10 (%20)'ü fotoğraf ile takibe alındı. Ayırıcı tanı için 23 konjunktiva tümörlü olgunun 23 gözüne impresyon sitolojisi uygulandı. Otuz dört (%68) olguya 'no touch' teknik ile total eksizyon ve kriyo uygulandı. Üç (%6) olguya total eksizyon + kriyo + amniyon membran grefti, 1 (%2) olguya total eksizyon + kriyo + ağız mukoza grefti, 5 olguya insizyonel biyopsi yapıldı. Göz içi tutulumu nedeni ile 1 (%2) olguya modifiye enükleasyon + radyoterapi, 1'ine egzenterasyon gerçekleştirildi. Skuamöz hücreli neoplazi olan 4 (%10) olguda nüks tespit edildi. **Sonuç:** Prekanseröz ve malign konjunktiva tümörlerinin ayırıcı tanısı zor olup ancak patoloji ile kesin tanı konulabilir. Konjunktiva tümörlerinde uzun süreli takip yerine total eksizyon + ilave tedavi yapmak ve patoloji ile kesin tanıya gitmek uygun bir yöntemdir.

Anahtar Kelimeler: Konjunktiva tümörleri, ayırıcı tanı, tedavi

ABSTRACT Objective: The aim of this study was to evaluate differential diagnosis and treatment approaches of precancerous and malignant conjunctival tumors. **Material and Methods:** Fifty cases with conjunctival tumors referring to tumor department of our clinic between 1994-2007 were included in this study. Of these patients, 29 (58%) were female and 21 (42%) were male. Their mean age was 46.73 (2.5-82 years). **Results:** Ten (20%) of the cases were followed with photography. Twenty-three cases with conjunctival tumors underwent impression cytology for differential diagnosis. Thirty-four (68%) cases underwent total excision and cryotherapy with 'no touch' technique. Three (6%) cases had total excision + cryotherapy + amnion membrane graft, 1 (2%) case underwent total excision + cryotherapy + mouth mucosa graft. Due to the involvement of the intraocular, 1 (2%) case underwent modified enucleation + radiotherapy and 1 exenteration. Four (10%) cases with squamous cell carcinoma were determined recurrence. **Conclusion:** Differential diagnosis of precancerous and malignant conjunctiva tumors is quite difficult and definitive diagnosis can be made only with pathological examination. Therefore total excision and supplemental treatment may be more beneficial instead of long term follow up.

Key Words: Conjunctiva tumors, differential diagnosis, treatment

Türkiye Klinikleri J Ophthalmol 2009;18(3):145-50

Konjunktivadan köken alan tümörler, dermolipom gibi benign olanlarından orbitayı tutan leomiyosarkom ve hayatı tehdit eden malign melanoma kadar çok geniş bir spektruma sahiptir.¹

Konjunktivanın benign, prekanseröz ve malign tümörlerinin ayırıcı tanısı güçtür.¹ Bu lezyonların ayırımında faydalı bir yöntem olan impresyon

sitolojisi ile konjunktivanın intraepitelyal neoplazilerinde displazi tespit edilebilir. Ancak karsinoma in situ ve skuamöz hücreli karsinom (SHK) ayırımı yapılamaz ve tümörlerin çoğunda kesin tanı sadece patoloji ile konulabilir.^{2,3}

Prekanseröz ve malign konjunktiva tümörlerinde ilave tedavi olmaksızın sadece eksizyon yapıldığı zaman kısa süre sonra nüks ile karşılaşılabılır. Konjunktiva malign melanomu gibi tümörlerde bu yaklaşım ile metastaz riski artar.⁴ Özellikle ihmal edilen olgularda göz içi veya orbita yayılımı nedeni ile modifiye enükleasyon veya orbital egzenterasyon gerekebilir.⁵

Bu çalışmada kliniğimiz tümör bölümüne başvuran prekanseröz ve malign konjunktiva tümürlü 50 olgunun ayırıcı tanı ve tedavi yaklaşımları değerlendirildi.

GEREÇ VE YÖNTEMLER

Kliniğimiz Tümör Bölümüne 1994-2007 yılları arasında başvuran ve takip veya tedaviyi kabul eden 50 konjunktiva tümörü olgusu çalışmaya dahil edildi. Yirmi dokuz (%58)'ü kadın, 21 (%42)'i erkek olan hastaların yaş ortalaması 46.73 (2.5-82 yıl) idi.

Olguların ön tanıları; 23 (%46)'ü nevüs, 15 (%30)'i konjunktival intraepitelyal neoplazi, 4 (%8)'ü SHK, 5 (%10)'i malign melanom, 2 (%4)'si primer edinsel melanozis ve 1'i (%2) papillom idi.

Tüm olguların anamnezi alındı ve düzeltilmiş görme keskinliği, biyomikroskopi ve fundus muayenesi ile ayrıntılı oftalmolojik muayeneleri yapıldı. Biyomikroskopide lezyonun büyüklüğü, damarlanması, çevre dokulara invazyonu, sklera üzerinde hareketliliği, pigmentasyonu, büyüme öyküsü, kornea, forniks ve kapak konjunktivası tutulumu değerlendirildi. Ayırıcı tanı için olguların 23'üne impresyon sitolojisi uygulandı. Cerrahi uygulanan tüm olgulara, olası metastaz tespiti için, preaurikular veya submandibular lenf bezlerinin muayenesi, rutin kan tetkikleri, beyin ve akciğer bilgisayarlı tomografisi (BT), abdomen ultrasonu yapıldı. Orbita yayılımını tespit etmek için orbital BT ve manyetik rezonans görüntüleme (MRG) yapıldı.

Konjunktiva tümörünün tanı ve yayılımını değerlendirmek için ameliyat mikroskobu yerine daha fazla detay alabildiğimiz yarıklı lamba biyomikroskobu tercih edildi. Tedavide olgularımızın ön tanısı, büyüklüğü, yayılımına göre fotoğraf ile takip, eksizyonel biyopsi, kriyoterapi, radyoterapi, modifiye enükleasyon, orbital egzenterasyon veya bu metotların kombinasyonları uygulandı.

Dört saat kadranı veya daha küçük limbal tümörlerde total eksizyon + kriyo uygulandı. Total eksizyon 'standart cerrahi teknik' ile yapıldı. Bu teknik ile eksizyon sırasında ilk olarak korneal epiteliektomi yapıldı. Daha sonra 'no touch' tekniği ile konjunktiva tümörü en az 4-5 mm sağlam doku ile birlikte eksize edildi. Bundan sonra tüm serbest kenarlara ve tümör tabanına kriyoterapi yapıldı. Sklera invazyonu mevcut ise parsiyel lameller sklerektomi uygulandı. Tümör kenarının 2 mm dışından 0.2 mm (skleranın yaklaşık %20 kalınlığı) derinliğinde skleral flep kaldırılarak eksizyon yapıldı. Dev egzofitik konjunktiva malign melanomu olan olgumuzda sklera invazyonu nedeni ile parsiyel lameller sklerektomi uygulandı.

Dört saat kadranından büyük limbal tümörlere, kapak konjunktivasını tutan tümörlerde, göz içi veya orbita tutulumu şüphesi olan tümörlerde ilk olarak insizyonel biyopsi yapıldı. Bu tümörlerde biyopsi sonucu malign konjunktiva tümörü olarak gelen olgulara yayılımına göre uygun cerrahi planlandı. Kriyo uygulamasından sonra açıkta kalan bölgenin büyüklüğüne göre primer kapama veya amniyon membran grefti uygulandı. Antibiyotik, kortizon ve suni göz yaşı damlaları damlatıldı ve 48 saat normal kapama uygulandı.

BULGULAR

Ayırıcı tanı için 23 konjunktiva tümürlü olgumuzun 23 gözüne impresyon sitolojisi yapıldı. Hastalara öncelikle damla ile topikal anestezi uygulandıktan sonra, alt forniksdeki göz yaşı birikimi kurulama kağıdı ile kurulandı. Önceden hazırlanmış olan 5 x 5 mm ebatlarında asimetric şekilli selüloz asetat filtre kağıdı pütürlü yüzeyi lezyon bölgesinde bulbus konjunktivası üzerine gelecek

şekilde yerleştirildi. Künt uçlu bir forseps yardımı ile filtre kağıdı üzerine hafifçe baskı uygulandı. Dikkatli bir şekilde geri alındıktan sonra %96 etil alkol içerisinde fikse edilip boyama yapılana kadar buharlaşmayı önlemek amacı ile + 4°C'de muhafaza edildi. Boyama işlemi öncesi distile su ile rehidrate edildi. Filtre kağıtları periodik asit-schiff (PAS) ile boyanıp ışık mikroskobu ile nükleus /sitoplazma oranı, hiperkromatizm, anizositozis, anizokori dikkate alınarak incelendi. Ön tanısı konjunktival intraepitelial neoplazi olan 18 olgunun impresyon sitolojisinde displazi tespit edildi. İmpresyon sitolojisi sonuçları displazi geldiği için aynı olgulara eksizyonel biyopsi yapıldı ve patoloji sonuçları 15'inde karsinoma in situ olarak geldi (Resim 1). Olguların ikisi SHK ve 1'i inflamatuvar reaksiyon olarak rapor edildi. Ön tanısı nevüs olan 5 pigmentli konjunktiva lezyonunun impresyon sitolojilerinin birinde atipik melanosit ve 4'ünde epitel hücreleri tespit edildi. Bu beş olguya eksizyonel biyopsi yapıldı ve patoloji sonuçları atipik melanosit mevcut olan olguda malign melanom, diğerlerinin ise nevüs idi. İmpresyon sitolojisinin malign lezyonlar için pozitif tahmin değeri %94.7, benign lezyonlar için özgüllüğü %80 ve doğruluk oranı %95.6 olarak bulundu.

Olgularımıza uygulanan cerrahi tedaviler Tablo 1'de verildi. Konjunktiva tümörlerinin eksizyonu lokal veya genel anestezi ile mikroskop altında yapıldı. Olgulara 'Frozen biyopsi incelemesi' uygulanmadı.

Yaygın konjunktiva ve kornea tutulumu ile birlikte göz içi veya orbita yayılımı olan 5 olguya insizyonel biyopsi yapıldı. Olguların insizyonel biyopsi sonuçları; 4'ü konjunktiva malign melanomu, 1'i SHK ve 1'inde leomiyosarkom idi. Pterijyum ön tanısı ile iki kez eksizyon yapılan 70 yaşında erkek olgu, kapak aralığında tüm konjunktiva ve korneayı tutan kitle ile başvurdu. Görme ışık hissi düzeyinde idi. Göz hareketleri içe ve dışa bakışta kısıtlı idi. Orbita BT'sinde 2 x 1.5 x 1.6 cm boyutlarında konjunktiva ve korneayı tutan kitle tespit edildi. İnsizyonel biyopsi sonucu leomyosarkom gelen olguya modifiye enükleasyon yapıldı. Cerrahi sırasında iç rektusta tutulum tespit edildi ve 10 mm'lik kısmı eksize edildi. Serbest sağlam konjunktiva ke-

narına prob ile kriyo uygulandı. Patoloji sonucu konjunktiva leomiyosarkomu olarak geldi. Orbita bölgesine total doz 6600 cGy radyoterapi yapıldı. Cerrahiden sonra 3 ay arayla takip edilen olguda, iki yıl içinde nüks görülmedi (Resim 2).

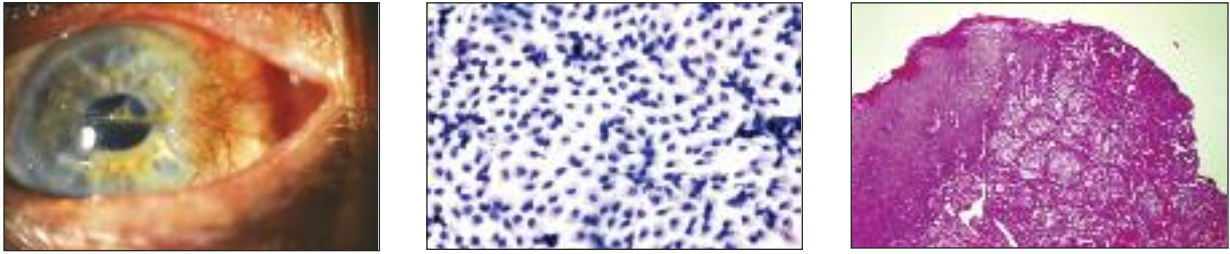
SHK tanısı ile eksizyon + kriyo yapılan olgumuzda nüks görüldü. Aynı olguya tekrar eksizyon yapıldı ve ilave tedavi olarak stronsiyum 90 uygulandı. Son kontrolde aynı olguda orbita tutulumu tespit edilerek egzenterasyon uygulandı.

Konjunktivada pigmentli tümör nedeni ile eksizyon ve kriyo uyguladığımız bir olgunun patoloji sonucu primer edinsel melanozis olarak geldi. Aynı olgu 1 yıl sonra kapak konjunktivası ve forniksleri de tutan yaygın pigmentli tümör ile başvurdu. Yapılan insizyonel biyopsi sonucu malign melanom olarak geldi. Hasta egzenterasyonu kabul etmediği için eksizyon + kriyo + amniyon membran grefti uygulandı ve patoloji sonucu malign melanom olarak geldi. Olgunun 6 ay sonraki kontrolünde nüks mevcut değildi. Ancak submandibuler ve preaurikuler lenf bezlerine metastaz tespit edildi. İnsizyonel biyopsi sonucu konjunktiva malign melanom gelen 3 olgu tedaviyi kabul etmedi ve çalışma kapsamına alınmadı.

Cerrahi tedavi uygulanan 40 olgumuzun patoloji sonuçları Tablo 2'de gösterildi. Olgularımız ortalama 16.86 ay (2-132 ay) takip edildi. Skuamöz hücreli neoplazi olan 4 olguda (%10) nüks tesbit edildi. Nüksler ortalama 6.5 ayda (2-12 ay) meydana geldi. Nüks eden olguların ikisi konjunktival intraepitelial neoplazi ve diğer ikisi skuamöz hücreli karsinom idi.

TARTIŞMA

Göz tümörleri arasında konjunktivaya ait olanlar kolaylıkla görülebildiği için erken dönemde tesbit edilir ancak bunların klinik özellikleri sıklıkla benzerlik gösterdiği için ayırıcı tanıda ileri tetkiklere başvurulur.¹ Ayırıcı tanıda yarıklı lamba biyomikroskobisi veya daha ileri tetkikler olan impresyon sitolojisi ve insizyonel biyopsi yapılır.⁶ İmpresyon sitolojisi ile filtre kağıdı büyüklüğünde geniş bir alandan örnekleme yapılır ve morfolojik olarak da iyi sonuç alınır.^{2,3}



RESİM 1: Karsinoma in situ olgumuzun klinik görünümü, impresyon sitolojisi ve histopatolojik görünümü (impresyon sitolojisi PASx100; doku kesiti HEx40).

Konjunktiva sürüntüsü morfolojik olarak bozukluğa neden olabilir. İnsizyonel biyopsi ile küçük bir alan değerlendirilmiş olur.² Konjunktival intraepitelyal neoplazi şüphesi ile impresyon sitolojisi yapılan olgularımızda displazi tespit edildi. İmpresyon sitolojisinde displazi görülmesi olgunun premalign lezyon, malign lezyon veya inflamasyon olduğunu düşündürür. İmpresyon sitolojisi ile karsinoma in situ ve SHK ayırımı yapılamaz. Bu yöntem benign ve malign pigmentli lezyonlarının ayırımında da başarılıdır. İmpresyon sitolojisinde nevüs ve atipik hücreli primer edinsel melanozis gibi prekanseröz pigmentli lezyonlarda yüzeyde atipik melanosit yoktur ancak malign melanom da atipik melanosit görülür.^{2,3} Çalışmamızda benign veya prekanseröz malign tümör ayırımında %95.6 oranında başarı elde edildi.³ Paridaens ve ark., konjunktiva impresyon sitolojisi ile pigmentli lezyonların ayırıcı tanısında %73 oranında başarılı sonuçlar bildirmişlerdir.⁷

Konjunktiva tümörlerinin ayırıcı tanı ve uygun cerrahi seçiminde dikkatli bir muayene önemlidir. Konjunktiva tümör tedavileri fotoğraf ile takip, insizyonel biyopsi, eksizyonel biyopsi, kriyoterapi,

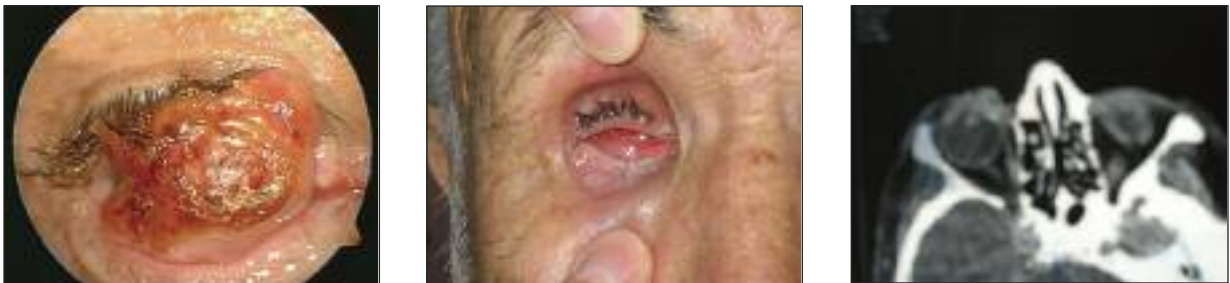TABLO 1: Olgulara uygulanan tedaviler.

Tedavi	Cerrahi Sayısı	%
TE, K	34	68
TE, K, AMG	3	6
TE, K, AgMG	1	2
ME, RT	1	2
E	1	2

TE: Total eksizyon, K: kriyo, AMG: Amniyon membran grefti, AgMG: Ağız mukozası grefti, ME: Modifiye enükleasyon, RT: Radyoterapi, E: Egzenterasyon.

kemoterapi, radyoterapi, modifiye enükleasyon, orbital egzenterasyon veya bu metotların farklı kombinasyonlarından meydana gelir.⁶⁻⁸ Alışılmış klinik görünümü olan premalign ve malign tümörler uzun süre takip edilmez ve hemen eksizyon yapılır.¹ Tedavide amaç tümörün etkilediği konjunktiva, kornea ve sklera dokularının geniş olarak eksizyon edilmesidir. Yaygın göz içi veya orbita tutulumu tespit edilen skuamöz hücreli veya malign melanom şüphesi olan tümörlerde öncelikle tanıyı kesinleştirmek için insizyonel biyopsi yapılır.^{6,8}

Tümör eksizyonundan sonra ilave tedavi olarak uygulanan kriyoterapi, konjunktiva serbest ke-



RESİM 2: Leomyosarkom olgumuzun ameliyat öncesi ve sonrası görünümü, ameliyat öncesi orbita tomografisi.

TABLO 2: Cerrahi tedavi uygulanan olgularımızın patoloji sonuçları.

Tanı	n	%
Konjunktiva intraepitelyal neoplazisi	14	35
Nevüs	13	26
Malign melanom	6	12
Skvamöz hücreli karsinom	5	10
Leomiyosarkom,	1	2
Papillom	1	2

narlarına ve eksize edilen tümör tabanına uygulanır.⁹ Kriyoterapinin avantajı mikroskopik tümör hücrelerinin elimine edilmesi, SHK ve malign melanom olgularında tümörün nüksünün önlemesidir. Eksizyondan sonra kriyoterapi uygulanan konjunktiva malign melanomlarında tümör nüksünün azaldığı görülür.^{5,6,10} Kriyoterapinin atipik melanositlere selektif bir duyarlılığı vardır.¹¹

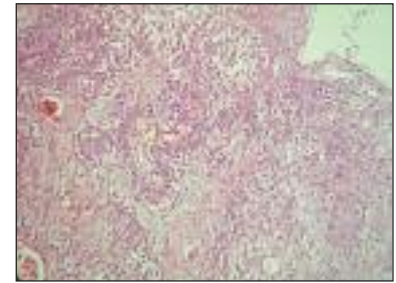
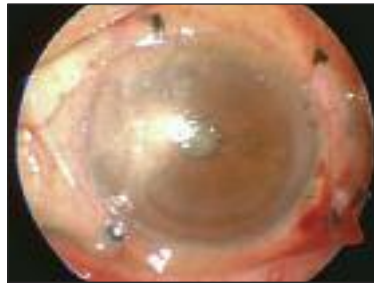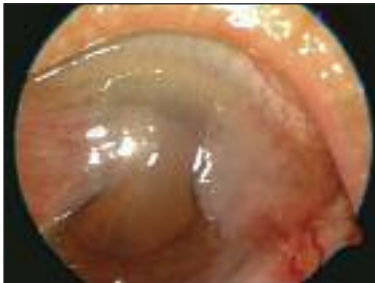Reaktif pterijyum ile skuamöz hücreli neoplaziyi ayırmak güçtür.¹² Her ikisinin oluşumunda ultraviyole-B radyasyona maruz kalmanın rolü vardır. Pterijyumda invazyon, büyüme veya damarlanma varsa malign değişim düşünülür.¹²⁻¹⁵ İç ve dış pterijyumu olan olgumuzda her iki tarafa eksizyon + kriyo uygulandı. Temporaldeki lezyonunun patoloji sonucu SHK olarak geldi (Resim 3). Diğer bir olgumuz, pterijyum ön tanısı ile eksizyon yapıldıktan sonra konjunktivayı kapak aralığı boyunca ve tüm korneayı tutan kitle nedeni ile kliniğimize başvurdu. Aynı olguya modifiye enükleasyon ve kriyo, radyoterapi uygulandı, patoloji sonucu konjunktiva leomiyosarkomu olarak geldi (Resim 2).

Limbal tümörler kornea epiteline, skleradan ön kameraya veya yumuşak dokulardan orbita içine yayılabilir. Bundan dolayı sıklıkla tümör nüksü şansını azaltmak için sklera tutlumu olan olgularda parsiyel lameller sklerokeratokonjunktivektomi uygulanır.⁶ Dev egzofitik malign melanom olgumuzda kornea ve sklera yayılımı olduğu için sklerokeratokonjunktivektomi + kriyo uygulandı.

Konjunktiva tümörünün eksizyonundan sonra genellikle primer olarak defekt kapatılır ancak büyük defektlerin kapatılmasında bukkal mukoza, konjunktival otogreft veya amnion membranı kullanılır.⁶ Amnion membran transplantasyonu (AMT) konjunktivanın yüzey rekonstrüksiyonu ve tümörün cerrahi eksizyonundan ortaya çıkan büyük yüzey defektlerinin rekonstrüksiyonunda faydalı bir tekniktir. AMT'nin avantajları donör bölgede morbidite problemi olmaması, iyi kozmetik sonuç elde edilmesi ve enfeksiyon riskinin az olmasıdır.¹⁶⁻¹⁸ Eksizyondan sonra primer olarak kapatılmayan tüm olgularımızda AMT uygulandı.

Limbus dışında bulbus, forniks veya kapak konjunktivasından köken alan konjunktiva malign tümörlerinin orbita invazyonu veya bölgesel lenf bezlerine metastaza eğilimi vardır.¹⁸ Özellikle konjunktiva malign melanomunda ilk metastaz, bölgesel lenf bezlerine olur.⁴ Yaygın forniks ve bulbus konjunktivası tutulumu olan konjunktival malign melanom olgumuzda eksizyondan 6 ay sonra bölgesel lenf bezlerine metastaz tespit edildi.

Prekanseröz ve malign konjunktiva tümörlerinin ayırıcı tanısı zordur ve ancak patoloji ile kesin

**RESİM 3:** Temporal pterijyuma benzeyen skuamöz hücreli karsinom ameliyat öncesi ve sonrası görünümü, patolojisi (HE, x100).

tanı konulabilir. Bu nedenle bu olgularda uzun süreli takip yerine total eksizyon ve ilave tedavi uygulamak daha uygun bir tedavi yöntemidir. Bu yaklaşım malign konjunktiva tümörlerinde nüks ve metastaz

riskini azaltır. İnvazyon, damarlanma ve temporal yerleşim gösteren pterjiyumların konjunktiva malign tümörü olabileceği akla getirilerek eksizyondan sonra patolojik tetkik yapılması gereklidir.

KAYNAKLAR

- Grossniklaus HE, Green WR, Luckenbach M, Chan CC. Conjunctival lesions in adults. A clinical and histopathologic review. *Cornea* 1987;6(2):78-116.
- Dart J. Impression cytology of the ocular surface research tool or routine clinical investigation? *Br J Ophthalmol* 1997;81(11):930.
- Gazyağcı AS, Katircioğlu YA, Budak K, Özer E, Duman S. [Impression cytology in the diagnosis of conjunctival tumors]. *MN Ophthalmology* 2003;10(1):41-4.
- De Potter P, Shields CL, Shields JA, Menduke H. Clinical predictive factors for development of recurrence and metastasis in conjunctival melanoma: a review of 68 cases. *Br J Ophthalmol* 1993;77(10):624-30.
- Shields CL, Shields JA, Gündüz K, Cater J, Mercado GV, Gross N, et al. Conjunctival melanoma: risk factors for recurrence, exenteration, metastasis, and death in 150 consecutive patients. *Arch Ophthalmol* 2000;118(11):1497-507.
- Shields JA, Shields CL, De Potter P. Surgical management of conjunctival tumors. *The 1994 Lynn B. McMahan Lecture. Arch Ophthalmol* 1997;115(6):808-15.
- Paridaens AD, McCartney AC, Curling OM, Lyons CJ, Hungerford JL. Impression cytology of conjunctival melanosis and melanoma. *Br J Ophthalmol* 1992;76(4):198-201.
- Shields JA, Shields CL, Suvamamani C, Tantisira M, Shah P. Orbital exenteration with eyelid sparing: indications, technique, and results. *Ophthalmic Surg* 1991;22(5):292-7.
- Shields CL. Conjunctival melanoma. *Br J Ophthalmol* 2002;86(2):127.
- Tunc M, Char DH, Crawford B, Miller T. Intraepithelial and invasive squamous cell carcinoma of the conjunctiva: analysis of 60 cases. *Br J Ophthalmol* 1999;83(1):98-103.
- Jakobiec FA, Iwamoto T. Cryotherapy for intraepithelial conjunctival melanocytic proliferations. Ultrastructural effects. *Arch Ophthalmol* 1983;101(6):904-12.
- Lee GA, Hirst LW. Ocular surface squamous neoplasia. *Surv Ophthalmol* 1995;39(6):429-50.
- Ramasamy B, Quah SA, Wishart MS, Hiscott P. Temporal pterygium: benign or not? *Br J Ophthalmol* 2005;89(11):1533-4.
- Dolezalova V. Is the occurrence of a temporal pterygium really so rare?. *Ophthalmologica* 1977;174(1):88-91.
- Sevel D, Sealy R. Pterygia and carcinoma of the conjunctiva. *Trans Ophthalmol Soc U K* 1969;88:567-78.
- Katircioğlu YA, Budak K, Salvarlı S, Duman S. Amniotic membrane transplantation to reconstruct the conjunctival surface in cases of chemical burn. *Jpn J Ophthalmol* 2003;47(5):519-22.
- Paridaens D, Beekhuis H, van Den Bosch W, Remeyer L, Melles G. Amniotic membrane transplantation in the management of conjunctival malignant melanoma and primary acquired melanosis with atypia. *Br J Ophthalmol* 2001;85(6):658-61.
- Yağcı A. Conjunctival Tumors. *Türkiye Klinikleri J Surg Med Sci* 2006;2(27):6-12.
- Paridaens AD, Minassian DC, McCartney AC, Hungerford JL. Prognostic factors in primary malignant melanoma of the conjunctiva: a clinicopathological study of 256 cases. *Br J Ophthalmol* 1994;78(4):252-9.