

# Çocuklarda Nadir Görülen Jejunal Mezenterik Kistik Lenfanjiom

## JEJUNAL MESENTERIC CYSTIC LYMPHANGIOMA IN CHILDREN: CASE REPORT

Dr. Zekeriya İLÇE,<sup>a</sup> Dr. Beşir ERDOĞMUŞ,<sup>b</sup> Dr. Arif ASLANER,<sup>c</sup> Dr. Burhan YAZICI<sup>b</sup>

<sup>a</sup>Çocuk Cerrahisi AD, <sup>b</sup>Radyoloji AD, <sup>c</sup>Genel Cerrahi AD, Abant İzzet Baysal Üniversitesi Düzce Tıp Fakültesi, DÜZCE

### Özet

Kistik Lenfanjiom çocuk ve genç erişkinlerde görülen nadir, konjenital selim bir kitledir. Sıklıkla baş-boyun, nadiren karında görülür. Kistik lenfanjiomun jejunal yerleşimi oldukça nadirdir. Klinik, bası bulgularına yada oluşan komplikasyonlara (enfeksiyon, torsiyon, rüptür, kanama) bağlıdır. Temel tedavi prensibi klinik bulgu vermeyen olgularda takip, klinik bulgu veren olgularda ise kitlenin tamamen çıkarılmasıdır. Yedi yaşında erkek hasta 2 yıldır süren ve son zamanlarda belirginleşen karın ağrısı ve şişliği, kusma şikayetleri ile başvurdu. Yapılan fizik muayende karnı tamamen dolduran kitle saptandı. Radyolojik incelemelerde kitlenin kistik olduğu görüldü. Ameliyatla kitle tamamen çıkarıldı. Patolojik incelemesi Kistik lenfanjiom olarak değerlendirildi. Bir yıllık takip süresince klinik şikayete ve ultrasonografide kitle bulgusuna rastlanmadı. Jejunal kistik lenfanjiomlar iyi huylu, konjenital kitlelerdir. Kitle tamamen çıkarıldığında başarılı sonuç elde edilebilmektedir.

**Anahtar Kelimeler:** Çocuk, jejunal kistik lenfanjiom, bilgisayarlı tomografi, ultrasonografi

Türkiye Klinikleri J Pediatr 2006, 15:80-82

### Abstract

Cystic Lymphangioma is a rare congenital malformation of children and teenagers. It is usually encountered in the head, neck and rarely in the abdomen. Jejunal Cystic Lymphangioma is very rare. Clinic presentation depends on compression signs and complications (infection, torsion, rupture and bleeding). Treatment principle is follow-up in asymptomatic cases and complete resection of lesion in symptomatic cases. Jejunal cystic lymphangioma is a rare, benign congenital lesion. Total resection of the lesion is curative. Seven-year old male child, suffered from abdominal pain for two years was admitted to our clinic. He complained from abdominal distention, vomiting and fever which have been occurred recently. Physical examination revealed a mass, radiological investigations showed that it was cystic, completely encroaching abdominal cavity. The mass was completely excised during operation. Pathological examination showed cystic lymphangioma. Neither clinic complaints nor abdominal mass were recurred for 1 year after operation.

**Key Words:** Child, jejunal cystic lymphangioma, computed tomography, ultrasonography

**K**arın kistik lenfanjiomu (KL) özellikle çocuk yaş grubunda görülen nadir bir konjenital malformasyondur. Lenfanjiomlar selim tümörlerdir. İnsidansı 4: 1 000 000'dir.<sup>1</sup> Karın içi yerleşimli lenfanjiom erkeklerde kızlardan daha sıktır (3:1-5:2).<sup>2,3</sup> Embriyolojik gelişim aşamasında barsaklar ve retroperitoneal lenf dokusu ile ana lenf damarlarının devamlılığının bozulmasına bağlı oluşan patolojilerdir.<sup>2</sup> Karın içi lenfanjiomlar genellikle mezenter, omentum ya da retroperitoneal

yerleşimlidir.<sup>1,2</sup> Karın içi lenfanjiomlarında klinik; süregelen karın ağrısı, kitlenin basısı, torsiyonu ve kanamasına bağlı olarak değişmektedir. Makalemizde süregelen karın ağrısı, son zamanlarda ortaya çıkan kusma ve karın şişliği şikayeti ile başvuran, incelemelerde karnı tamamen dolduran jejunal KL olgusu sunuldu. Olgu literatür eşliğinde tartışıldı.

### Olgu Sunumu

Yedi yaşında erkek hasta kliniğimize, 2 yıldır süren ve son iki aydır belirginleşen karın ağrısı son zamanlarda ortaya çıkan karında şişlik, kusma ve ateş yakınmaları ile başvurdu. Yapılan fizik muayenede karında ksifoid'in hemen altından başlayan pelvise kadar uzanan, neredeyse tüm karnı dolduran kitle saptandı. Laboratuvar incelemesinde; Htc'in:

Geliş Tarihi/Received: 29.04.2005 Kabul Tarihi/Accepted: 14.11.2005

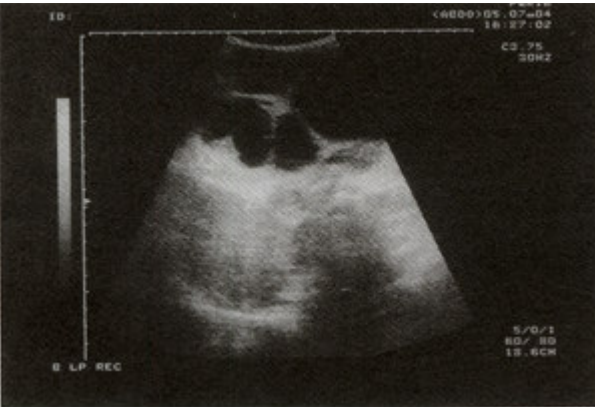**Yazışma Adresi/Correspondence:** Dr. Zekeriya İLÇE  
Abant İzzet Baysal Üniversitesi Düzce Tıp Fakültesi,  
Çocuk Cerrahisi AD, Konuralp, DÜZCE  
zekeriyaice@hotmail.com

Copyright © 2005 by Türkiye Klinikleri

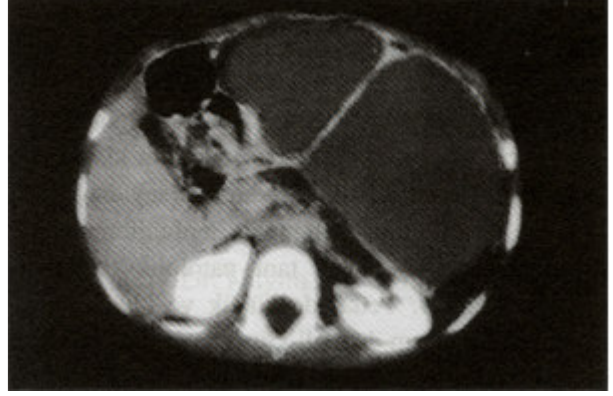
%27 olması dışında patolojik bulgu yoktu. Ayakta direk batın grafisinde barsak ansları tamamen sağ kadrana itilmişti. Karın ultrasonografisinde karın içerisinde en büyüğü 15x16 cm boyutunda çok sayıda anekoik septalı kistler ve yer yer ekojen solid alanlar içeren kitle görünümü izlendi (Resim 1). Karın bilgisayarlı tomografisinde pankreas komşuluğunda başlayıp pelvise kadar uzanım gösteren sol kadranı daha fazla kaplayan, barsakları sağa iten karın içi organlarla ilişkisi saptanmayan yaklaşık 16X15X10cm boyutlarında yer yer solid komponentler içeren septalı kistik dansitede lezyon izlendi (Resim 2). Kitlenin ileri derecede büyük olması, karın ağrısı ve bası bulgularının bulunması nedeni ile ameliyat kararı alındı. Ameliyat sırasında Treitz bağının yaklaşık 10 cm distalinden başlayan tüm batını dolduran en büyükleri 18x20 ve 8x10 cm boyutlarında çok sayıda kistik kitle saptandı (Resim 3). Kitlenin enükleasyonunun mümkün olmaması nedeni ile kitle ile beraber yaklaşık 10 cm lik barsak kısmı da rezekt edildi. Jejun-jejunostomi yapılarak ameliyat tamamlandı. Kistin histopatolojik incelenmesi 'şiloz kist (kistik lenfanjiom) olarak değerlendirildi. Olgu, ameliyattan 7 gün sonra klinik şikayetsiz olarak taburcu edildi. Ameliyat sonrası 3. ay ve 1. yılda yapılan fizik muayene ve karın ultrasonografisinde patoloji bulgu saptanmadı.

### Tartışma

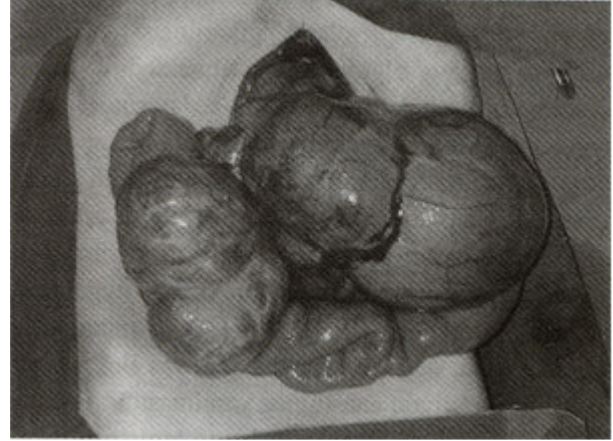Lenfanjiomlar benign lezyonlar olup sıklık sırası ile baş- boyun, toraks, pelvis ve karın içinde yer-



**Resim 1.** Kitlenin ultrasonografik görüntüsü; Karın ultrasonografisinde çok sayıda septasyon ve solid komponentler içeren anekoik kistik kitle.



**Resim 2.** Kitlenin bilgisayarlı tomografik görünümü; Karın bilgisayarlı tomografisinde barsak anslarını sağa iten, septasyonlar ve solid komponentler içeren kistik yoğunlukta hipodens lezyon.



**Resim 3.** Kitlenin ameliyat sırasındaki görünümü; Treitz bağının yaklaşık 10 cm distalinden jejunum mezosundan başlayan en büyükleri yaklaşık 18x20 ve 8x10 cm boyutlarında çok sayıda kistik kitle.

leşirler. Karın içinde ise en sık retroperitoneal yerleşimli olup, nadiren periton içinde yerleşirler. Periton içinde genellikle ince barsak mezosu ve omentumda yerleşir. Periton içinde yerleşen kistik lenfanjiomlarda klinik, kitlenin çapı ve oluşturacağı komplikasyonlara göre değişmektedir. Hastalar süregelen karın ağrısı, basıya bağlı barsak tıkanıklık bulguları (karın ağrısı, kusma), kistin enfeksiyonu, torsiyonu, periton içine açılması ile akut karın kliniği ile başvururlar.<sup>1,4</sup> Çoğu kez kitle küçük olduğu için klinik bulgu vermez ve başka nedenlerle tetkik edilirken USG'de tesadüf olarak bulunur. Bazen de kanamaya bağlı anemi bulguları ile başvurabilir-

ler.<sup>1,2,4</sup> Periton içindeki kistik lenfanjiomların tanısında yardımcı laboratuvar metodu bulunmamaktadır. Ancak radyolojik görüntüleme yöntemleri (USG, BT) kullanılmaktadır.<sup>2,5</sup> Karın içi kistik görüntüler mezenterik, duplikasyon, yada omentum kistleri ile karışabilmektedir. Kistik kitlenin çok sayıda olması ve solid kısımlarının bulunması lenfanjiom lehine değerlendirilebilir. Kesin tanı patolojik değerlendirmeye bağlıdır. Tedavide küçük ve klinik bulgu vermeyen olguların düzenli klinik muayene ve USG ile takibi önerilmektedir.<sup>2</sup> Son yıllarda özellikle baş boyun olmak üzere karın içi lenfanjiomların tedavisinde kitle içine bazı kimyasal ajanların (OK-432, Bleomisin ve İnterferon gibi) uygulanması ile başarı sonuçlar bildirilmektedir.<sup>5-8</sup> Karın içi yerleşimli olgularda bu uygulama perkutan yapılmaktadır.<sup>8</sup> Bu uygulama genellikle çok küçük klinik bulgu vermeyen yada cerrahi olarak çıkarılması mümkün olmayan yaygın olgularda önerilmektedir.<sup>8</sup> Karın içinde yerleşimli lenfanjiomların tedavisinde genel uygulama klinik bulgu veren, tek yada birkaç loblu kitlelerin cerrahi olarak çıkarılmasıdır.<sup>1,8</sup> Kitlenin laparoskopik olarak çıkarılması ile ilgili özellikle erişkinlerde başarılı sonuçlar bildirilmektedir.<sup>9</sup> Ancak çocuk yaş grubunda yaygın olarak uygulanan yaklaşım kitlenin laparotomi ile mümkünse enükleasyonu, değil ise barsak mezosu ile beraber çıkarılıp rezeksiyon anastomoz yapılmasıdır. Burada dikkat edilmesi gereken konu kistin tamamen çıkarılmasıdır. Aksi takdirde kitlenin tekrarı söz konusudur.<sup>2,10</sup> Olgumuzda kitlenin ileri derecede büyük olması nedeni ile laparotomi tercih edilmiştir. Kitlenin enükleasyonu mümkün olmamıştır. Bu nedenle barsak mezosu ile beraber çıkarılıp rezeksiyonu anastomoz yapılmıştır. Bir yıllık takibimizde klinik şikayet saptanmamış, USG incelemesinde de patolojik görüntü saptanmamıştır.

## Sonuç

Sürekli karın ağrısı şikayeti olan çocuk hastalarda dikkatli fizik muayene ve USG incelenmesi ile KL erken tesbit edilebilir. Böylece oluşabilecek komplikasyonlar önlenir. Tedavide temel prensip ise kitlenin tamamen çıkarılmasıdır.

## KAYNAKLAR

1. Steyaert H, Guitard J, Moscovici J, Juricic M, Vaysse P, Juskiewenski S. Abdominal cystic lymphangioma in children: Benign lesions that can have a proliferative course. *J Pediatr Surg* 1996;31:677-80.
2. Konen O, Rathaus V, Dlugy E, Freud E, Kessler A, Shapiro M, Horev G. Childhood abdominal cystic lymphangioma. *Pediatr Radiol* 2002;32:88-94.
3. Kindblom LG, Angervall L. Tumors of lymph vessels. *Contemp Issues Surg Pathol* 1991;18:163.
4. Kok KY, Mathew VV, Yapp SK. Lymphangioma of the smallbowel mesentery: Unusual cause of intestinal obstruction. *J Clin Gastroenterol* 1997;24:186-7.
5. Sichel JY, Udassin R, Gozal D, Koplewitz BZ, Dano I, Eliashar R. OK-432 therapy for cervical lymphangioma. *Laryngoscope*. 2004;114:1805-9.
6. Muir T, Kirsten M, Fourie P, Dippenaar N, Ionescu GO. Intralesional bleomycin injection (IBI) treatment for haemangiomas and congenital vascular malformations. *Pediatr Surg Int* 2004;19:766-73.
7. Takahashi A, Ogawa C, Kanazawa T, Watanabe H, Suzuki M, Suzuki N, Tsuchida Y, Morikawa A, Kuwano H. Remission induced by interferon alfa in a patient with massive osteolysis and extension of lymph-hemangiomas: A severe case of Gorham-Stout syndrome. *J Pediatr Surg* 2005;40:E47-50.
8. Sung EA, Jae YB, Hak HK, Jong-chul S, Hyun YA, Dong-chul K, Kyo-Young. Prenatal Sonographic and MR imaging finding of extensive fetal lymphangioma: A case report. *Korean J Radiol* 2003;4:260-3.
9. Vara-Thorbeck C, Toscano Mendez R, Herrainz Hidalgo R, Mata Martin JM, Vara-Thorbeck R. Laparoscopic resection of a giant mesenteric cystic lymphangioma. *Eur J Surg* 1997;163:395-6.
10. Singh S, Maghrabi M. Small bowel obstruction caused by recurrent cystic lymphangioma. *Br J Surg* 1993;80:1012.