

# Konjenital Sitomegalovirus Pnömonisi ve Gansiklovir Tedavisi

## CONGENITAL CYTOMEGALOVIRUS PNEUMONIA AND GANCICLOVER THERAPY

Dr.Tamer GÜNEŞ\*, Dr.Mustafa AKCAKUŞ\*, Dr.Neşide ÇETİN\*\*,  
Dr.Selma GÖKAHMETOĞLU\*\*\*, Dr.Naci TOPALOĞLU\*\*\*\*

\* Yrd.Doç., Erciyes Üniversitesi Tıp Fakültesi Pediatri Kliniği,

\*\* Prof., Erciyes Üniversitesi Tıp Fakültesi Pediatri Kliniği,

\*\*\* Yrd.Doç., Erciyes Üniversitesi Tıp Fakültesi Mikrobiyoloji Kliniği,

\*\*\*\* Arş.Gör., Erciyes Üniversitesi Tıp Fakültesi Pediatri Kliniği, KAYSERİ

### Özet

**Amaç:** Konjenital sitomegalovirus enfeksiyonuna bağlı pnömoni, yenidoğan döneminde nadiren görülmekte, ancak mekanik ventilasyon desteği gerektirecek kadar şiddetli olabilmektedir. Bu semptomatik yenidoğanların tedavisinde antiviral ajanlar nadiren kullanılmaktadır.

**Olgu Sunumu:** Bu yazıda konjenital sitomegalovirus pnömonisi tanısı alıp 14 günlük gansiklovir tedavisi ile düzelen, prematüre bir bebek sunulmuştur.

**Sonuç:** Gansiklovir tedavisinin ağır konjenital sitomegalovirus pnömonisinde iyi bir tedavi seçeneği olduğu düşünülmektedir.

**Anahtar Kelimeler:** Konjenital sitomegalovirus pnömonisi, Yenidoğan, Gansiklovir

T Klin Pediatri 2003, 12:196-198

### Summary

**Purpose:** Pneumonia is an uncommon complication of congenital cytomegalovirus infection. Such symptomatic infants are rarely treated with antiviral drugs.

**Case Report:** We report a case of congenital cytomegalovirus pneumonia in a premature infant. The infant was successfully treated with ganciclovir for 14 days.

**Result:** Ganciclovir appears to be a useful therapeutic option in severe congenital cytomegalovirus pneumonia.

**Key Words:** Congenital cytomegalovirus pneumonia, Newborn, Ganciclovir

T Klin J Pediatr 2003, 12:196-198

Konjenital sitomegalovirus (CMV) enfeksiyonu tüm canlı doğumların yaklaşık %1'inde görülür. Bu infantların yaklaşık %10'unda doğumda veya doğumdan kısa bir süre sonra CMV enfeksiyonuna bağlı olduğu düşünülen klinik bulgular ortaya çıkabilir. Sitomegalovirusun neden olduğu hasarın büyük kısmı intrauterin gerçekleştiği için bu semptomatik infantların çok azı antiviral tedaviden faydalanmaktadır (1).

Semptomatik vakalarda intrauterin büyüme geriliği, hepatosplenomegali, sarılık, trombositopeni, hemolitik anemi, myokardit, pnömoni, koryoretinit, mikrosefali, hidrosefali, beyin-omurilik sıvısı anormallikleri ve intrakraniyal kalsifikasyon gibi tüm sistemleri etkileyen bulgular görülebilir (2).

Bu makalede CMV enfeksiyonuna bağlı pnömoni tanısı ile kliniğimizde izlenen ve gansiklovir tedavisi uygulanan bir prematüre bebek sunulmuştur.

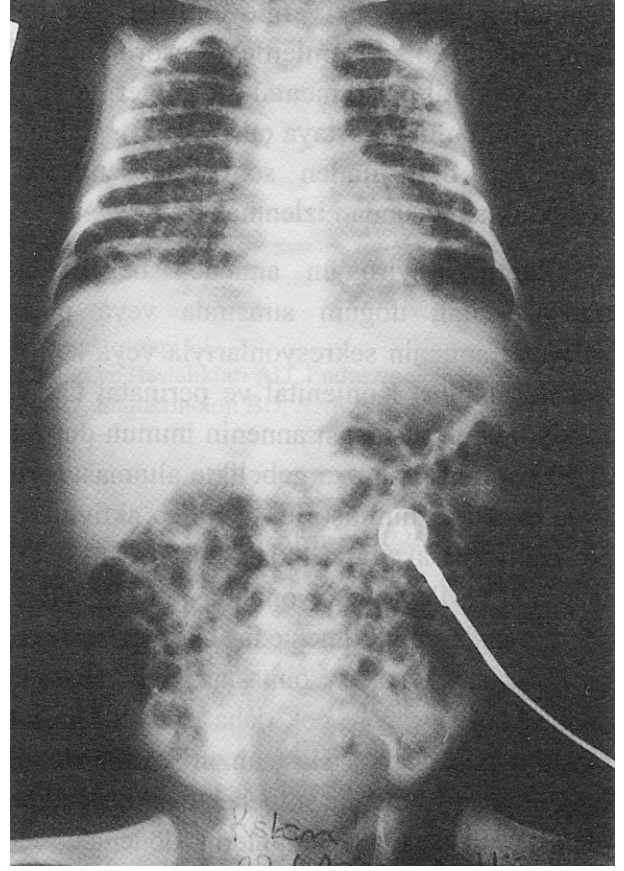
### Vaka Takdimi

Bir saatlik kız bebek solunum sıkıntısı şikayeti ile getirildi. Öyküsünden 34 yaşındaki annenin dördüncü gebeliğinden miadından bir ay önce mükerrer vajinal kanamadan dolayı sezaryen ile doğurtulduğu öğrenildi. Anne gebelikte enfeksiyon ile ilgili şikayet tanımlamıyordu. Antibiyotik kullanımı ve erken membran rüptürü hikayesi de yoktu. Soygeçmişinde özellik saptanmadı.

Fizik değerlendirme ve skorlamada tahmini gebelik süresi 35 hafta belirlenmiş olup, ateş 36

°C, nabız 160/dk, kan basıncı 55/ 30 mmHg, solunum sayısı 78/dk idi. Ağırlık 2370 g (50 persentil), boy 45 cm ( 25-50 persentil), baş çevresi 29 cm (<10 persentil) bulundu. Ekstremitte uçları daha belirgin olmak üzere tüm vücudu siyanotik idi. Takipneik ve göğüste retraksiyonları olan bebekte dinlemekle bilateral ince ralleri duyuldu. Karaciğer midklavikular hatta 2 cm ele geliyordu. Bebeğin göz muayenesi normal olarak değerlendirildi.

Laboratuvar incelemelerinde; hemoglobin 16.7 g/dl, beyaz küre sayısı 31400/mm<sup>3</sup>, trombosit sayısı 197000/mm<sup>3</sup> idi ve periferik kan yaymasında %70 lenfosit, %24 nötrofil, %6 monosit saptandı. İdrar incelemesi normal idi. Kan gazı takiplerinde hipoksemisi ve hiperkapni gözlemlendi. Karaciğer ve böbrek fonksiyon testleri normal olarak değerlendirildi. Göğüs grafisinde bilateral kaba, granüler, interstisiyel yaygın infiltrasyonları vardı (Şekil 1). Neonatal bakteriyel pnömoni ön tanısı ile kan kültürü alınarak sefotaksim ve amikasin başlandı. Antimikrobiyal tedavi, mekanik ventilatör ile solunum desteği ve surfaktan tedavisine rağmen bebeğin takipnesinin devam etmesi, CO<sub>2</sub> retansiyonunun devam etmesi ve göğüs grafisi bulgularının düzelmemesi üzerine intrauterin enfeksiyon olabileceği düşünüldü. Sitomegalovirus IgG >18 U/L ve IgM pozitif saptandı. Kanda indirekt immunofloresan yöntemi ile çalışılan CMV antijeni ve idrarda inklüzyon cisimciği pozitif bulundu. Bunun üzerine çalışılan CMV-DNA (hibrid yakalama-Digene, USA) testi pozitif bulundu. Anneden çalışılan CMV IgM ve CMV IgG spesifik antikorları da pozitif idi. Beyin-omurilik sıvısı incelemesinde hücre yoktu, protein 194 mg/dl, şeker 38 mg/dl idi. Kraniyal tomografisinde intrakraniyal kalsifikasyona rastlanmadı. Postnatal 15. günde solunum sıkıntısı ve anormal radyolojik bulguların sebat etmesi ve CMV testlerinin pozitif bulunması nedeni ile 5 mg/kg, iki dozda intravenöz infüzyon ile gansiklovir başlandı ve 14 gün boyunca devam edildi. Tedavinin üçüncü gününde bebeğin takipnesi, retraksiyonları ve oksijen ihtiyacı azalmaya başladı. Tedavi boyunca klinik ve radyolojik bulguları giderek düzelen, oksijen desteğine ihtiyacı kalmayan bebek 2 aylık iken taburcu edildi. Vakamızda tedavi süresince ilaca bağlı yan etki



Şekil 1. Gansiklovir tedavisi öncesi akciğer grafisi (bilateral kaba, granüler, interstisiyel yaygın infiltrasyonlar).

gözlenmedi. Bir ay sonraki kontrolünde kanda CMV antijeni negatif bulundu. Hasta halen ayda bir yapılan kontrollerle izlenmektedir. Bebeğin en son sekiz aylık iken yapılan muayenesinde nörolojik gelişimi normal olmakla beraber baş çevresi normalin alt sınırında büyüme göstermekte idi. Göz muayenesinde koryoretinit saptanmadı.

### Tartışma

Konjenital CMV enfeksiyonu tüm canlı doğumların yaklaşık %1'inde görülmektedir. Bu bebeklerin sadece %10'unda yenidoğan döneminde intrauterin büyüme geriliği, mikrosefali, korioretinit, hepatosplenomegali, trombositopeni, pnömoni veya ensefalit gibi klinik bulgular saptanır. Hastamızda da mevcut olan mikrosefali en sık görülen bulgulardandır (3). İntrauterin enfekte olan bebeklerin önemli bir kısmı (%85-90) yenidoğan

döneminde semptom vermeyebilirler. Bu bebeklerde ilerleyen dönemlerde sensorinöral işitme kaybı, serebral palsy, mental-motor gerilik ve optik atrofi gibi bulgular ortaya çıkabilir (4). Vakamızda yenidoğan döneminden sonra gelişebilecek bu bozukluklar açısından izlenmektedir.

Sitomegalovirus'un anneden bebeğe geçişi transplasental, doğum sırasında veya postnatal periyotta annenin sekresyonlarıyla veya kan ürünleri ile olabilir. Konjenital ve perinatal CMV enfeksiyonunun insidansı annenin immun durumuna, enfeksiyonun ilk kez o gebelikte alınması (primer) veya önceden alınmış olup yeniden aktive olmasına bağlı olarak farklılıklar gösterir (4). Primer maternal CMV enfeksiyonunda fetusa geçiş %31-45 arasında bildirilmektedir. Primer enfeksiyon, virusun gebelikte aktive olmasına bağlı gelişen CMV enfeksiyonlarına göre çok daha şiddetli klinik tablo oluşturmaktadır (5). Hastamızın annesinde CMV IgM'in pozitif bulunması, bebekte antijeneminin var olması enfeksiyonun intrauterin dönemde ve son trimesterde transplasental yolla alındığını düşündürmektedir. Ayrıca annede CMV IgM pozitifliğinin bulunması enfeksiyonun primer maternal enfeksiyona bağlı olduğunu akla getirmektedir (1).

Sitomegalovirusa bağlı pnömonide semptomlar sıklıkla postnatal dördüncü haftadan sonra görülmekle beraber, erken dönemde de ortaya çıkabilir (1). CMV'a bağlı pnömoni olguları özellikle kemik iliği transplantasyonlarından sonra ve kemo-terapi alan immun sistemi baskılanmış onkoloji hastalarında daha sık görülmektedir (6).

Konjenital CMV enfeksiyonlarında mortalite %4 ile %37 arasında rapor edilmiştir (7). Enfeksiyonun tedavisinde iododeoxyuridine, fluorodeoxyuridine, cytosine arabinoside ve adenine arabinoside gibi pek çok antiviral ajan denenmiştir (1,7). Günümüzde özellikle Gansiklovir üzerinde durulmaktadır. Gansiklovir yan etkileri nisbeten daha az olan bir antiviral ajandır. Geçici nötropeni ve trombositopeni en sık görülen yan etkileridir. Nörolojik semptomlar, ateş, anemi, kusma gibi yan etkiler de bildirilmiştir (2). Vakamızda tedavi süresince ilaca bağlı yan etki gözlenmedi. Gansiklovir özellikle immun

yetmezlikli hastalardaki CMV enfeksiyonlarında sıklıkla kullanılmaktadır. Ancak yenidoğan döneminde kullanımı konusunda deneyimler sınırlıdır.

Bu hastaya konjenital CMV pnömonisi tanısı konulmasına rağmen retinal hasar veya santral sinir sistemi tutulumu gibi ilaç kullanımı endikasyonları yoktu. Ancak bebeğin hayatını tehdit eden boyutlarda solunum sistemi hastalığının olması ve diğer sistemlere ait bulguların ileri dönemlerde ortaya çıkması ihtimali göz önünde tutularak gansiklovir tedavisi başlandı.

Yenidoğan döneminde uzun süren ve antimikrobiyal tedaviye yanıt vermeyen pnömonilerde klamidya, kandida ve diğer viral enfeksiyonların yanısıra CMV enfeksiyonu da düşünülmelidir. Yenidoğanlarda görülen CMV'e bağlı pnömoni olgularında gansiklovirin güvenli ve etkili olduğu düşünülmektedir.

#### KAYNAKLAR

1. Hocker JR, Cook LN, Adams G, Rabalais GP. Ganciclovir therapy of congenital cytomegalovirus pneumonia. *Pediatr Infect Dis J* 1990;9:743-5.
2. Reigstad H, Bjerknes R, Markestad T, Myrnel H. Ganciclovir therapy of congenital cytomegalovirus disease. *Acta Paediatr* 1992 ;81:707-8.
3. Pass RF. Cytomegalovirus infection. *Pediatr in Rev* 2002; 23: 163-70.
4. Gaytant MA, Steegers E, Semmekrot BA, Merkus H, Galama J. Congenital Cytomegalovirus Infection: Review of the Epidemiology and Outcome *Obstet Gynecol Surv* 2002; 57: 245-55.
5. Mussi-Pinhata MM, Yamamoto AY, Figueiredo LT, Cervi MC, Duarte G. Congenital and perinatal cytomegalovirus infection in infants born to mothers infected with human immunodeficiency virus. *J Pediatr* 1998 ;132:285-90.
6. Carrol ED, Campbell ME, Shaw BN, Pilling DW. Congenital lobar emphysema in congenital cytomegalovirus infection. *Pediatr Radiol* 1996; 26: 900-2.
7. Sommer SE, Emanuel D, Groeger JS, Carlon GC. Successful management of CMV pneumonia in a mechanically ventilated patient. *Chest* 1991; 100: 856-58.
8. Nigro G, Scholz H, Bartmann U. Ganciclovir therapy for symptomatic congenital cytomegalovirus infection in infants: A two-regimen experience. *J Pediatr* 1994; 124: 318-22.

**Geliş Tarihi:** 30.09.2002

**Yazışma Adresi:** Dr.Tamer GÜNEŞ

Erciyes Üniversitesi Tıp Fakültesi  
Çocuk Sağlığı ve Hastalıkları AD  
38039, KAYSERİ