

# Tanınız nedir?

Dr.Murat ELLİ\*, Dr.A. Aysima AKTÜRK\*

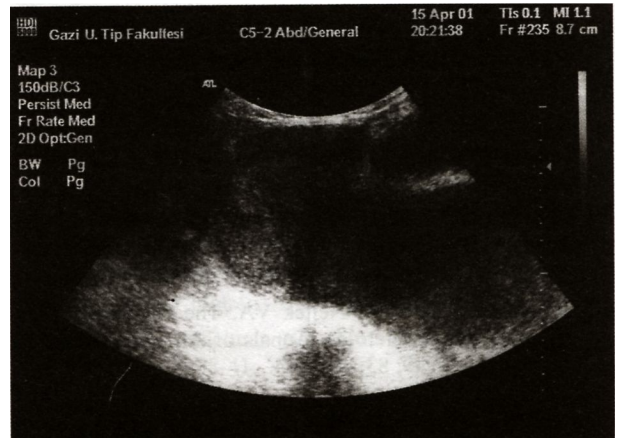
\*Gazi Üniversitesi Tıp Fakültesi Çocuk Sağlığı ve Hastalıkları AD, ANKARA

On iki yaşındaki kız hasta, çocuk acil polikliniğine karın alt bölgesinde ağrı ve kusma yakınması ile getirildi. İki aydır aralıklarla olan karın ağrısı iki gündür devamlı olmuş. Sistem sorgusunda başka yakınması yoktu. Menarş tanımlamıyordu. Özgeçmişinde ve soygeçmişinde özellik saptanmadı. Fizik incelemede genel durumu iyi, somatik gelişimi yaşına uygundu. Karında suprapubik bölgede 4X3 cm boyutlarında düzgün yüzeyli, hareketli, ağırlı kitle palpe edildi. Karaciğer ve dalak kot altında ele geliyordu. Traube açıldı ve lenf nodu büyüklüğü saptanmadı. Diğer sistem incelemeleri doğaldı.

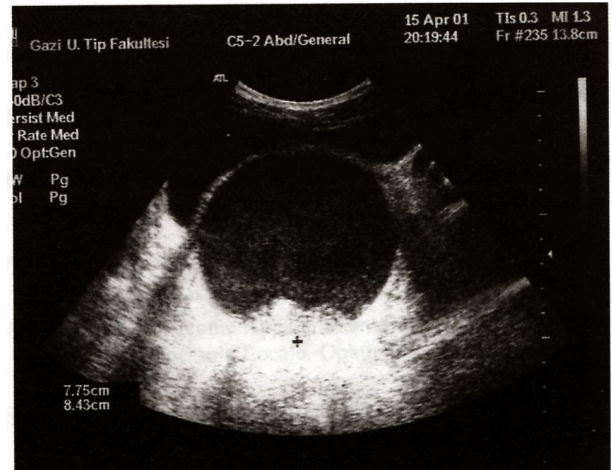
Laboratuar incelemelerinde tam kan sayımı, kan periferik yayması ve tam idrar incelemelerinde patoloji görülmedi. Yapılan karın ultrasonografi-sinde; mesane arkasında uterus lojunda 8X10 cm boyutlarında düzgün kenarlı kistik kitle görüldü (Şekil-1,2).

**Geliş Tarihi:** 30.01.2002

**Yazışma Adresi:** Dr.Murat ELLİ  
Gazi Üniversitesi Tıp Fakültesi  
Çocuk Sağlığı ve Hastalıkları AD  
ANKARA  
drmuratelli@hotmail.com



Şekil 1.



Şekil 2.