

Uzak ve Doğrudan İskemik Önkoşullamanın Karaciğerin Reperfüzyon Hasarı Üzerindeki Etkilerinin Karşılaştırılması

Comparison of the Effects of the Remote and Direct Ischemic Preconditioning in the Liver Ischemia-Reperfusion Injury

Dr. Elvan ŞAHİN,^a
Dr. Çimen OLGUNER,^b
Dr. Hakan Alp BODUR,^c
Dr. Uğur KOCA,^b
Dr. Pınar TUNCEL,^d
Dr. Murat ÖRMEN,^d
Dr. Özgül SAĞOL,^e
Dr. Baki AYDOĞAN,^f
Dr. Deniz ÖZZEYBEK,^b
Dr. Sedat KARADEMİR,^g
Dr. Ömer ŞAHİN,^h
Dr. Ozan ÖZKAYA^b

^aErgani Devlet Hastanesi, Diyarbakır
^bAnesteziyoloji ve Reanimasyon AD,
^cÇ Hastalıkları AD, ^dBiyokimya AD,
^ePatoloji AD, ^fGenel Cerrahi AD,
Dokuz Eylül Üniversitesi
Tıp Fakültesi, İzmir
^gKilis Devlet Hastanesi, Kilis
^hKızıltepe Devlet Hastanesi, Mardin

Geliş Tarihi/Received: 29.05.2008
Kabul Tarihi/Accepted: 11.09.2008

*Bu çalışma,
16. Uluslararası Yoğun Bakım
Sempozyumu (27-29 Nisan 2007)'nda
bildiri olarak sunulmuştur.*

Yazışma Adresi/Correspondence:
Dr. Uğur KOCA
Dokuz Eylül Üniversitesi Tıp Fakültesi,
Anesteziyoloji ve Reanimasyon AD,
İzmir,
TÜRKİYE/TURKEY
ugur.koca@deu.edu.tr

ÖZET Amaç: Reperfüzyon hasarını azaltmak amacıyla kullanılan yöntemlerden biri iskemik önkoşullama. Bu deneysel çalışmada, doğrudan ve uzak iskemik önkoşullamanın, sıçanlarda oluşturulan karaciğer iskemisi reperfüzyon hasarı üzerindeki etkileri karşılaştırıldı. **Gereç ve Yöntemler:** Her birinde yedi denek bulunan dört grup oluşturuldu. Kontrol grubundaki sıçanların batinları açıldı ve bu sıçanlar, protokol süresince başka işlem yapılmadan bekletildi. İskemi-reperfüzyon (İR) grubunda 25 dakika total karaciğer iskemisi sonrası 120 dakika reperfüzyon gerçekleştirildi. Uzak iskemik önkoşullama ve iskemik-reperfüzyon (UİÖK + İR) grubunda, arka bacağa uygulanan üç döngümlük iskemik önkoşullama ve iskemik-reperfüzyon (DİÖK + İR) grubunda ise tek döngümlük karaciğer iskemik önkoşullamasından sonra karaciğer iskemisi reperfüzyonu gerçekleştirildi. Tüm gruplarda sıçanların anestezi süresi eşit tutuldu; işlem sonunda sıçanlar öldürüldü; karaciğer enzimleri için kan, malondialdehid düzeyleri ve histopatolojik inceleme için karaciğer doku örnekleri alındı. **Bulgular:** Serum aspartat aminotransferaz (AST) düzeyleri, kontrol grubunda diğer gruplara kıyasla ($p < 0.001$) ve UİÖK + İR grubunda İR ve DİÖK + İR gruplarına kıyasla ($p < 0.001$) anlamlı derecede düşük saptandı. Serum alanin aminotransferaz (ALT) düzeyleri, kontrol grubunda diğer gruplara kıyasla ($p < 0.001$) ve UİÖK + İR grubunda İR ($p = 0.002$) ve DİÖK + İR ($p < 0.001$) gruplarına kıyasla anlamlı derecede düşük saptandı. Kontrol grubundaki doku malondialdehid düzeyi ($p = 0.002$) ve karaciğer histolojik hasar puanı ($p < 0.001$) DİÖK + İR grubuna göre anlamlı düzeyde düşük bulundu. **Sonuç:** Bu çalışmada, uzak iskemik önkoşullamanın, AST-ALT seviyeleri ve karaciğer histolojik hasar puanını, doğrudan iskemik önkoşullamaya göre azalttığı gösterilmiştir. Bu iki önkoşullama yöntemi arasındaki etkinlik ve etki mekanizmaları farklarının deneysel ve klinik çalışmalarla karşılaştırılması gerektiği kanaatine varılmıştır.

Anahtar Kelimeler: Karaciğer; iskemik önkoşullama; reperfüzyon hasarı

ABSTRACT Objective: Ischemia reperfusion (IR) injury can cause severe organ failures. Remote and direct ischemic preconditioning can be used to prevent ischemia-reperfusion injury. Present study compares the effects of remote and direct ischemic preconditioning in the rat model of hepatic ischemia-reperfusion injury. **Material and Methods:** Four groups, each including seven rats were included. In the sham group only laparotomy was performed. In the ischemia reperfusion group 25 minutes of total hepatic ischemia was induced followed by 120 minutes of reperfusion. The leg was subjected to three cycles of ischemic preconditioning (IP) before hepatic ischemia reperfusion in the remote IP + IR group. One cycle of hepatic ischemic preconditioning was performed before hepatic ischemia reperfusion in the direct IP+IR group. The length of the experiment was the same in all groups. At the end of the experiment blood and liver samples were collected. **Results:** Levels of serum aspartate transaminase (AST) and alanine transaminase (ALT) were significantly lower in the sham group compared to other groups ($p < 0.001$). Levels of serum AST and ALT in the remote IP + IR group were significantly lower than in the direct IP + IR ($p < 0.001$, $p < 0.001$, respectively) and IR groups ($p < 0.001$, $p = 0.002$, respectively). Hepatic tissue malondialdehyde level and the histological score of liver injury were significantly lower than in the direct IP + IR group ($p < 0.001$, $p = 0.002$, respectively). **Conclusion:** Present study showed that when serum AST-ALT levels and hepatic histological score are considered, remote ischemic preconditioning protects the liver from ischemia reperfusion injury better than direct ischemic preconditioning. The effects and mechanisms of these two preconditioning methods must be compared in clinical and experimental studies.

Key Words: Liver; ischemic preconditioning; reperfusion injury

Klinik olarak iskemi reperfüzyon (İR) hasarı sıklıkla transplantasyon, iskemik serebrovasküler olay, miyokard infarktüsü, şok/resüsitasyon ve turnike uygulamaları sonrasında görülmektedir.¹ Karaciğer ile ilgili cerrahi girişimler (*Pringle* manevrası: Hepatik arter ve portal venin klempanajı) ve karaciğer transplantasyonu (organ rezeksiyonundan reanastomoz yapılana kadar geçen soğuk iskemi süresi) gibi birçok durumda geçici olarak kan akımının durması ile iskemi, kan dolaşımının tekrar sağlanması ile de reperfüzyon oluşmaktadır.

İskemik periyod süresince dokuda toksik serbest oksijen radikalleri üretilir. Reperfüzyon sırasında serbest oksijen radikalleri ve süperoksit radikalleri endotelial hasar, artmış mikrovasküler permeabilite ve doku ödemeine neden olmaktadır.^{2,3} Ayrıca, aktive olan adezyon molekülleri ve sitokinler sistemik inflamatuvar yanıtı başlatabilir. Bu olay "İR hasarı" olarak adlandırılmaktadır.³

Serbest radikallerin en zararlı etkisi lipid peroksidasyonudur. Serbest oksijen radikalleri lipid peroksidasyonunu başlatarak hücre hasara neden olur. Hücre membranlarının hasarlanması hepatositlerin homeostazını bozarak apoptozis veya nekroza neden olmaktadır.⁴⁻⁶

Karaciğer reperfüzyonu sırasında oluşan splanknik konjesyon sonucu bağırsak ve dalaktan salınan proinflamatuvar maddelerin sistemik dolaşıma karışması ile karaciğer ve akciğer hasarı tetiklenmektedir.⁷ Ayrıca, sistemik inflamatuvar yanıt sendromu veya çoklu organ yetmezliği ortaya çıkabilmektedir.

Karaciğerde uygulanan iskemik önkoşullamanın (İÖK), hepatositler ve sinüzoidal endotel hücrelerinde reperfüzyonla ortaya çıkan inflamatuvar yanıtı baskıladığı öne sürülmektedir. Bu işlemin hepatoselüler ve endotelial hücre hasarında azalma; adenosin trifosfat (ATP), karaciğer kan akımı ve mikrosirkülasyon artışının yanı sıra hepatik intraselüler oksijenizasyon ile de ilişkili olduğu gösterilmiştir.⁸

Karaciğer için önerilen direkt İÖK yönteminin, portal ven ve hepatik arterin 10 dakika klempanesini takip eden 10 dakika reperfüzyon

olduğu bildirilmiştir.^{9,10} Ekstremitte İÖK'da ise üç döngü 10' ar dakika iskemi-reperfüzyon periyodunun etkin olduğu gösterilmiştir.^{3,11}

Bu deneysel karaciğer İR modelinde, karaciğere uygulanan direkt İÖK ile alt ekstremiteye uygulanan (uzak) İÖK'nın karaciğer İR hasarına etkilerinin karşılaştırılması amaçlandı.

GEREÇ VE YÖNTEMLER

Çalışma, Dokuz Eylül Üniversitesi Tıp Fakültesi Deneysel Hayvanı Araştırmaları Etik Kurulu izni alındıktan sonra, 28 adet erişkin erkek Wistar-Albino rat (200-300 g) kullanılarak Dokuz Eylül Üniversitesi Multidisipliner Deneysel Hayvanları Laboratuvarında gerçekleştirildi. Çalışma, "National Academy Press (Washington, D.C. 1996) Institute of Laboratory Animal Resources, Guide for the Care and Use of the Laboratory Animals" prensipleri doğrultusunda yapılarak hayvan hakları korundu.


Anestezi, intraperitoneal ketamin hidroklorür 80 mg/kg (Ketalar, Eczacıbaşı, İstanbul, Türkiye) ve 5 mg/kg ksilazin hidroklorid (Rompun, Bayer, İstanbul, Türkiye) ile sağlandı, gerektiğinde dozlar tekrarlandı.

Protokolünün şematik görünümü Şekil 1'de verilen çalışmada dört grup oluşturuldu:

Sham grubu- (n=7): Laparotomi sonrası hepatik pedikül görüldükten sonra müdahale yapılmaksızın 210 dakika anestezi altında bekletildi.

İskemik-reperfüzyon grubu (İR)- (n=7): Laparotomi sonrasında karaciğere 25 dakika total iskemi sonrasında 120 dakika reperfüzyon uygulandı.

Uzak iskemik önkoşullama + iskemi reperfüz-



ŞEKİL 1: Çalışma gruplarının şematik görünümü.

İ: İskemi, R: Reperfüzyon, İR: İskemik-reperfüzyon, UİÖK+İR: Uzak iskemik önkoşullama ve iskemi-reperfüzyon, DİÖK+İR: Direkt iskemik önkoşullama ve iskemi-reperfüzyon.

yon grubu (UİÖK + İR)- (n= 7): Sol arka bacağa üç döngü, 10 dakika iskemi ve 10 dakika reperfüzyon uygulandı, 5 dakika sonra İR grubundaki işlemler tekrarlandı.

Direkt iskemik önkoşullama + iskemi reperfüzyon grubu (DİÖK + İR)- (n= 7): Bu grupta karaciğere 10 dakika iskemi 10 dakika reperfüzyon uygulandıktan 5 dakika sonra İR grubundaki işlemler tekrarlandı.

Deneklerin vücut sıcaklıklarını 36.8-37.5°C arasında tutmak amacıyla çalışma süresince operasyon masası ısıtıldı, ortam sıcaklığı sabit tutuldu. Tüm gruplarda toplam çalışma süreleri eşit tutuldu, çalışma sonunda anestezi altında doku örnekleri alındı ve biyokimyasal tetkikler için total kan hacimleri sağ atriyum aracılığı ile toplanarak sakri-fiye edildi. Kan örnekleri santrifüj edilip -20°C'de saklandı. Doku örnekleri sıvı nitrojende dondurularak -80°C'de depolandı. Karaciğer dokusunda malondialdehid (MDA) düzeyleri ve histolojik olarak karaciğer hasarı, plazmada aspartat aminotransferaz (AST) ve alanin aminotransferaz (ALT) düzeyleri değerlendirildi.

DENEYSEL UZAK İSKEMİK ÖNKOŞULLAMA YÖNTEMİ

Sol arka bacak kasık bölgesinden elastik bandaj (1 cm eninde ve 30 cm boyunda) ile çepeçevre basınç uygulanarak üç döngü halinde 10 dakikalık iskemi oluşturuldu, takiben 10 dakika reperfüzyona izin verildi.¹¹ Kan akımının kesilmesi lazer akım ölçer (Laser Flo BPM2, Vasamedic, ABD) ile doğrulandı.

DENEYSEL İSKEMİ - REPERFÜZYON VE DİREKT İSKEMİK ÖNKOŞULLAMA YÖNTEMİ

Supin pozisyonda orta hat abdominal kesi ile batına girildi, mikro damar klempi ile hepatik pedikül sıkıştırılarak karaciğere giden portal ven ve arter akımı engellendi. Direkt önkoşullama amacıyla 10 dakika iskemi, 10 dakika reperfüzyon gerçekleştirildi. Sonrasında uzun iskemi olarak 25 dakikalık klempaj ve ardı sıra 120 dakika boyunca reperfüzyon sağlandı.

BİYOKİMYASAL PARAMETRELERİN ÖLÇÜMÜ

Kan alımını takiben serum örneği, kan pıhtılaştık-

tan sonra 3000 rpm'de 10 dakika santrifüj edilme-siyle elde edildi, serum örnekleri ölçümler yapı-lana kadar -20°C'de saklandı. Serum AST, ALT seviyeleri, Dokuz Eylül Üniversitesi Tıp Fakültesi Hastanesi Biyokimya Laboratuvarında Cobos İn-tegra 800 (Roche, ABD) cihazı kullanılarak ölçüldü. Değerler U/L olarak verildi.

KARACİĞER DOKUSUNDA "HIGH PERFORMANCE LIQUID CHROMATOGRAPHY" YÖNTEMİ İLE MALONDİALDEHİD ÖLÇÜMÜ

Doku homojenizatı hazırlamak için alınan karaciğer dokusu %0.9'luk sodyum klorür (NaCl) ile yıka-nıp, kurulandı. Yüz mg doku örneği 900 mL %1.15 KCl'de homojenize edildi. Santrifüj sonrası 2.8 mmol/L BHT, %8.1 SDS, 8 g/L TBA + asetik asit ka-rışımı ile işlemlenen örnekler 95°C'de 1 saat bekle-tilip buz üzerinde soğutuldu. Ortama butanol: piridin (15:1) eklendi, 1 dakika vorteksenerek ka-rıştırıldı. Renkli üst (organik) faz küçük tüplere alındı ve 10.000 rpm'de 5-10 dakika santrifüj edil-di. 150-4.6 mm, C18 100-5 (Macherey-Nagel) özel-liklere sahip kolon kullanıldı. Mobil faz için: KH₂PO₄, 0.6805 g/500 mL %30 metanol (0.01 M), K₂HPO₄, 0.8709 g/500 mL %30 metanol (0.01 M) içerecek biçimde hazırlandı. Mobil fazın akış hızı 0.8 mL/dakika, enjeksiyon hacmi 5 mL, kolon fırı-nı sıcaklığı 30°C olacak şekilde hazırlandı. Floresan detektörün eksitasyon dalga boyu 515 nm, emisyon dalga boyu ise 553 nm olarak ayarlandı. Değerler mmol/g yaş doku olarak verildi.

KARACİĞER HÜCRE HİSTOPATOLOJİSİNİN DEĞERLENDİRİLMESİ

Karaciğer örnekleri Dokuz Eylül Üniversitesi Tıp Fakültesi Hastanesi Patoloji Laboratuvarında ince-lendi. %10'luk formalinde fikse edilmiş ve parafine gömülmüş olan karaciğer örneklerinden 5 µm'lik kesitler alınarak, hematoksilen eozin ile boyandı. Karaciğer doku örnekleri hepatosit hasarı yönün-den incelendi. Hücre histolojisindeki değişimler konjesyon, nekroz, sitoplazmik vakualizasyon ve eozinofili, nükleer piknozis ve inflamatuvar hücre yoğunluğu yönünden, bir patolog tarafından kör olarak ışık mikroskopunda (Olympus DP70, Japonya) değerlendirildi. Değerlendirmede Dokuz Eylül Üniversitesi Tıp Fakültesi Patoloji Anabilim Dalı

tarafından geliştirilen Karaciğer Histolojik Hasar Skoru (KHHS) kullanıldı. KHHS; 0: Hasar yok ya da minimal hasar, 1: Hafif hasar, 2: Orta hasar, 3: Şiddetli hasar şeklinde derecelendirildi.¹² Skorumla tüm gruplarda yedişer örnek üzerinden yapıldı.

İSTATİSTİKSEL ANALİZ

Parametrelerin değerleri ortalama \pm standart sapma olarak verildi. Kruskal-Wallis varyans analizi grup ortalamalarının karşılaştırılması için kullanıldı. Kruskal-Wallis varyans analizi ile anlamlılık saptandığında, anlamlılığın nereden kaynaklandığını saptamak için Bonferroni düzeltmesi ile Mann-Whitney U testi kullanıldı. $p < 0.0125$ istatistiksel olarak anlamlı kabul edildi.

BULGULAR

Serum AST düzeyleri, sham grubunda diğer gruplara kıyasla ($p < 0.001$) ve UİÖK + İR grubunda İR ve DİÖK + İR gruplarına kıyasla ($p < 0.001$) anlamlı derecede düşük saptandı (Şekil 2).

Serum ALT düzeyleri, sham grubunda diğer gruplara kıyasla ($p < 0.001$) ve UİÖK + İR grubunda İR ($p = 0.002$) ve DİÖK + İR ($p < 0.001$) gruplarına kıyasla anlamlı derecede düşük saptandı (Şekil 3).

Sham grubundaki doku MDA düzeyi ($p = 0.002$) ve karaciğer histolojik hasar skoru ($p < 0.001$) DİÖK + İR grubuna göre anlamlı düşük bulundu (Şekil 4,

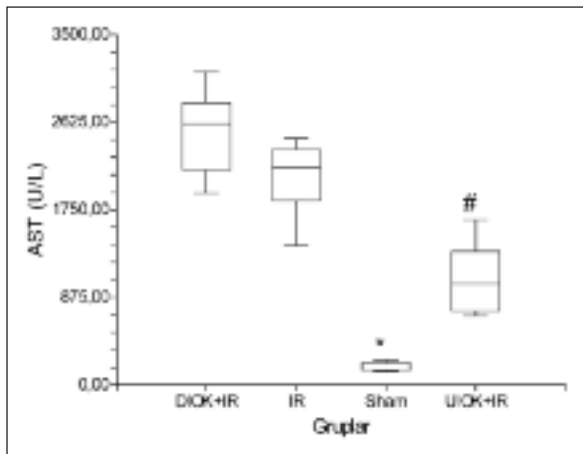
5). Gruplara ait karaciğer dokularının ışık mikroskopik görüntüleri Resim 1'de görülmektedir.

TARTIŞMA

Deneyel karaciğer İR modellerinde, parsiyel veya total iskemi yöntemleri kullanılabilir. ^{9,11} Parsiyel iskeminin daha az mezenterik konjesyona neden olduğu, ancak bu yöntemin uygulama zorluğunun yanı sıra klinik koşulları tam yansıtmadığı öne sürülmektedir. Hemodinamik stabilite bozulmadan hasar oluşturulan total karaciğer iskemi süresi en az 25 dakika olarak saptanmıştır. ¹¹ Bu çalışmada, klinik uygulamalara yakınlığı nedeni ile 25 dakikalık total iskemi süresi seçilmiştir.

Hepatik İR hasarı ile ilgili son görüşler, oksidatif stres sonucunda nükleer faktör kappa beta (NF- $\kappa\beta$)'nın aktive olarak indüklenebilir nitrik oksit sentetaz (iNOS) gen aktivasyonuna yol açtığı yönündedir. ¹³ Karaciğerde NF- $\kappa\beta$ aktivasyonu proinflatuar sitokinler ve adezyon moleküllerinin sentezini artırmaktadır. Oksidatif stres hem lipid peroksidasyonuna, hem de NF- $\kappa\beta$ aracılığıyla doku hasarının büyümesine neden olmaktadır.

İskemik önkoşullamanın etki mekanizması tam olarak açıklanamamış olmakla birlikte; adonozin, NO, ısı şok proteinleri ve protein kinaz C düzeylerinin artışı, ATP yıkımının azalması ve P-selektin artışının önlenmesi sonucunda lökosit

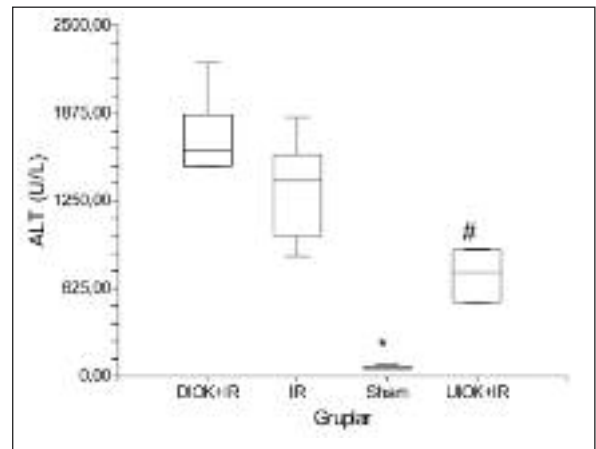


ŞEKİL 2: Gruplardaki serum aspartat aminotransferaz (AST) (U/L) değerleri.

* $p < 0.05$ İR, UİÖK + İR ve DİÖK + İR grupları ile karşılaştırıldığında,

$p < 0.05$ İR ve DİÖK + İR grupları ile karşılaştırıldığında,

İR: İskemi-reperfüzyon, UİÖK + İR: Uzak iskemik önkoşullama ve iskemi-reperfüzyon, DİÖK + İR: Direkt iskemik önkoşullama ve iskemi-reperfüzyon.

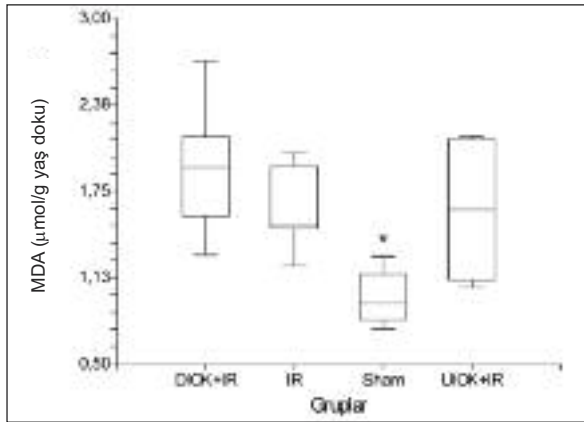


ŞEKİL 3: Gruplardaki serum alanin aminotransferaz (ALT) (U/L) değerleri.

* $p < 0.05$ İR, UİÖK + İR ve DİÖK + İR grupları ile karşılaştırıldığında,

$p < 0.05$ İR ve DİÖK + İR grupları ile karşılaştırıldığında,

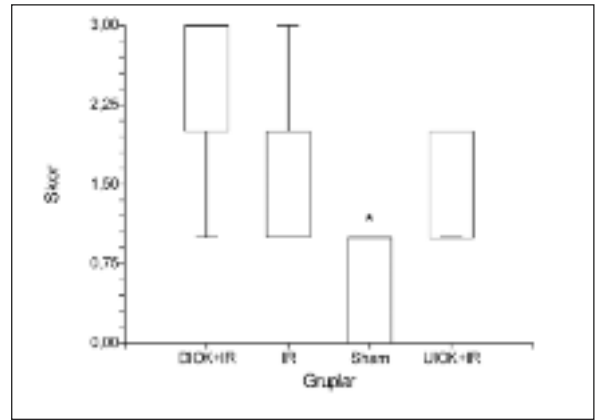
İR: İskemi-reperfüzyon, UİÖK + İR: Uzak iskemik önkoşullama ve iskemi-reperfüzyon, DİÖK + İR: Direkt iskemik önkoşullama ve iskemi-reperfüzyon.



ŞEKİL 4: Gruplardaki karaciğer dokusu malondialdehid (MDA) (µmol/g yaş doku) değerleri.

* $p < 0.05$ DİÖK + İR grubu ile karşılaştırıldığında,

İR: İskemi-reperfüzyon, UİÖK + İR: Uzak iskemik önkoşullama ve iskemi-reperfüzyon, DİÖK + İR: Direkt iskemik önkoşullama ve iskemi-reperfüzyon.



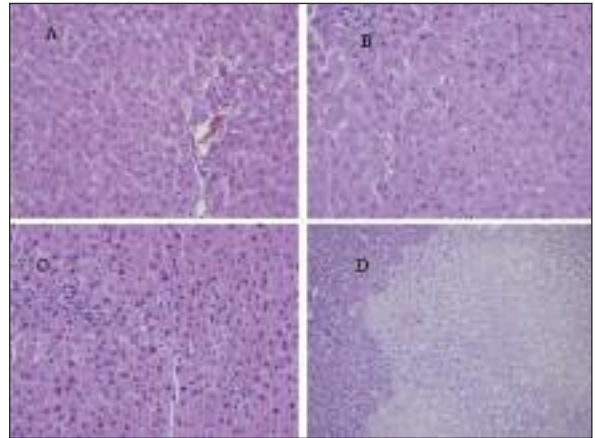
ŞEKİL 5: Gruplardaki karaciğer histolojik hasar skorları.

* $p < 0.05$ DİÖK + İR grubu ile karşılaştırıldığında,

İR: İskemi-reperfüzyon, UİÖK + İR: Uzak iskemik önkoşullama ve iskemi-reperfüzyon, DİÖK + İR: Direkt iskemik önkoşullama ve iskemi-reperfüzyon.

adezyonu ve migrasyonunun azaldığı ve mikrodolaşımın korunduğu düşünülmektedir.^{2,14-18} Beyin ölümü gerçekleşmiş karaciğer donörlerinde uygulanan direkt İÖK'nın kalbe venöz dönüşü azaltacağı, azalan kan akımının da zaten mevcut olan metabolik ve nörohormonal bozuklukları daha da kötüleştirebileceği savunulmuştur.¹¹ Azoulay ve ark. da yaptıkları klinik çalışmada, benzer şekilde direkt İÖK'nın erken dönemde İR hasarını azalttığını, ancak karaciğer transplantasyonunda etkisinin yeterli olmadığını vurgulamışlardır.¹⁹

Çalışmamızda direkt İÖK uygulanan grupta AST, ALT, MDA düzeyleri ve KHHS'da İR grubuna göre bir fark saptanmamıştır. Gerçekleştirilen birçok deneysel çalışmada, direkt İÖK'nın gerek total gerekse parsiyel karaciğer iskemisi sonrasında AST-ALT düzeylerini azalttığı gösterilmiştir.^{9,15,17,20} Karaciğer iskemisinde İÖK'nın koruyucu etkilerini gösteren bu çalışmaların aksine, direkt İÖK'nın %50-70 hepatektomi uygulamalarında etkin olmadığını bildiren klinik ve deneysel araştırmalar bulunmaktadır.^{21,22} Pacheco ve ark. çalışmamıza benzer şekilde, hepatik pedikül kan akımını keserek oluşturdukları direkt İÖK'nın AST ve ALT değerlerini İR grubuna göre değiştirmede saptamışlardır.²³ Ayrıca, iskemi süresinin 40 dakikadan az olmasının direkt İÖK'nın koruyucu etkilerini göstermekte yetersiz kaldığı bildirilmiştir.^{21,24} Bu verilere dayanarak kullandığımız 25 dakikalık is-



RESİM 1: Gruplardaki karaciğer hasarlanmalarının mikroskobik görüntüleri.

A: Normal karaciğer parankimi (H&E $\times 400$) (Sham grubu), B: Derece 1 hücre hasarı (H&E $\times 400$) (UİÖK + İR grubu), C: Derece 2 hücre hasarı (H&E $\times 400$) (DİÖK + İR grubu), D: Derece 3 hücre hasarı, nekroz alanı (H&E $\times 200$) (İR grubu).

İR: İskemi-reperfüzyon, UİÖK + İR: Uzak iskemik önkoşullama ve iskemi-reperfüzyon, DİÖK + İR: Direkt iskemik önkoşullama ve iskemi-reperfüzyon.

kemi süresinin direkt İÖK grubunda hasarı engelleyici etkiyi ortaya koyamadığını düşündük.

Olguner ve ark. tek taraflı, Harkin ve ark. ise bilateral uygulanan alt ekstremite İÖK'nın akciğerde oluşan İR hasarını engellediğini göstermişlerdir.^{3,25} Uzak İÖK'nın İR hasarını azaltmaktaki etkisini gösteren bu çalışmalar, karaciğer İR hasarından korunmada noninvaziv bir yöntem arayışını gündeme getirmiştir. Uzak İÖK'nın karaciğere

direkt bir stres uygulamadan İR hasarından korumada etkili ve kolay bir yöntem olabileceği savunulmuştur.^{11,26} Lai ve ark. rat karaciğerinin parsiyel iskemisi öncesinde femoral arter kan akımını mikrovasküler klemple keserek alt ekstremiteye uyguladıkları 4 döngü İÖK'nin karaciğer hasarını azaltmada etkili olduğunu bulmuşlardır.²⁶

Küntscher ve ark. geçici iske mi oluştururken damar kan akımını direkt kesmek yerine noninvaziv turnike uygulamasının uzak İÖK'da alternatif yöntem olduğunu bildirmişlerdir.²⁷ Saita ve ark. İR hasarını engelleyen en etkili İÖK yönteminin üç kez 10 dakika iske mi ve 10 dakika reperfüzyon şeklinde olması gerektiğini bildirmişlerdir.²⁸ Kanoria ve ark. ise klinik uygulamaya daha yakın olduğunu düşündükleri total karaciğer iske mi modelinde uzak İÖK'nin etkinliğini araştırmışlardır.¹¹ Araştırmacılar üç döngü halinde uygulanan uzak İÖK'nin serum transaminaz değerlerini düşürdüğünü, hepatik kan akımını arttırdığını ve periferik O₂ saturasyonunu yükselttiğini belirlemişlerdir. Çalışmamıza temel olan bu araştırmada karaciğer İR'sinde ilk kez noninvaziv turnike yöntemiyle alt ekstremitte İÖK'si oluşturulmuştur.

Bu çalışmada, serum AST-ALT değerleri uzak İÖK grubunda, gerek İR gerekse direkt İÖK grubuna oranla anlamlı düşük bulunmuştur. Kanoria ve ark. uzak İÖK grubunda AST değerlerinin İR grubundan farklı olmamakla birlikte, ALT değerlerinin belirgin azaldığını saptamışlardır.¹¹ Çalışmada bulunan sonuçlar Lai ve ark. ile Kanoria ve ark.'nın elde ettiği sonuçlar ile uyumludur.^{11,26} Ulaşabildiğimiz kaynaklarda karaciğer İR hasarında direkt ve uzak İÖK etkisini karşılaştıran bir araştırmaya rastlanmamıştır. Çalışmamız, uzak İÖK'nin hepatik iske mi reperfüzyonda AST-ALT değerlerini direkt İÖK'ya oranla belirgin azalttığını saptayan ilk örnektir.

Karaciğerin histopatolojisi özellikle konjesyon, nekroz ve inflamatuvar hücre yoğunluğu açısından incelendiğinde, KHHS'nin sham grubunda direkt İÖK grubuna oranla belirgin olarak düşük olduğu

saptanmıştır. İR grubu ile İÖK grupları arasında fark olmamakla birlikte, uzak İÖK grubunda KHHS'nin direkt İÖK grubuna göre daha düşük bulunduğu belirlenmiştir. Cescon ve ark. direkt İÖK'nin histopatolojik bulguları değiştirmedeğini göstermişlerdir.²⁹ Işık mikroskobu ile yapılan histolojik değerlendirmeler semi-kantitatif skorlamalar olarak kabul edilmektedir.³ Bununla birlikte, bu çalışmada uzak İÖK'nin KHHS'yi direkt İÖK'ya oranla daha iyi baskıladığı sonucuna varılmıştır.

Önceki çalışmalarda Allopurinolün ve dimetil sülfoksitin'in karaciğer İR hasarında koruyucu rolü gösterilmiştir.^{30,31} Çalışmamızda, sham grubunda uzak İÖK grubuna göre lipid peroksidasyonu göstergesi olan doku MDA düzeylerinin anlamlı olarak düşük olduğu, ancak İR, uzak İÖK ve direkt İÖK grupları arasında fark olmadığı saptanmıştır. Pacheco ve ark. sirotik karaciğer modeli oluşturdukları çalışmalarında lipid peroksidasyon ürünleri (MDA) ve AST-ALT düzeylerinde İR ve İÖK grupları arasında fark bulamamışlardır.²³ 40 dakikalık uzun iske mi süresinin yetersiz olduğunu, İÖK'nin bu nedenle etkisini gösteremediği sonucuna varmışlardır. Darılmaz ve ark. da benzer şekilde iske mi süresinin kısa olmasının MDA düzeylerinde anlamlı artışa neden olamayabileceğini bildirmişlerdir.¹² Çalışmamızdaki 25 dakikalık iske mi süresi yeterli MDA oluşumuna yol açamamış olabilir. İR araştırmalarında lipid peroksidasyonu ürünlerinin, karaciğer enzimlerine oranla daha az duyarlı, sonuç elde edilmesi güç parametreler olduğu bildirilmiştir.⁴

Sonuç olarak; Bu çalışmada, plazma AST, ALT ve karaciğer histolojik skorları dikkate alındığında, uzak İÖK'nin direkt İÖK'ya göre karaciğeri İR hasarından daha iyi koruduğu sonucuna varılmıştır. Uzak İÖK'nin kolay uygulanabilir bir metot olması nedeni ile etkin klinik kullanım için fizyolojik etkinliğinin aydınlatıldığı daha ayrıntılı çalışmalarla sonuçlarımızın desteklenmesinin gerekli olduğunu düşünmekteyiz.

KAYNAKLAR

- Howell JG, Zibari GB, Brown MF, Burney DL, Sawaya DE, Olinde JG, et al. Both ischemic and pharmacological preconditioning decrease hepatic leukocyte/endothelial cell interactions. *Transplantation* 2000;69(2):300-3.
- Huang SS, Wei FC, Hung LM. Ischemic preconditioning attenuates postischemic leukocyte-endothelial cell interactions: role of nitric oxide and protein kinase C. *Circ J* 2006;70(8):1070-5.
- Olguner C, Koca U, Kar A, Karci A, İşlekel H, Canyılmaz M, et al. Ischemic preconditioning attenuates the lipid peroxidation and remote lung injury in the rat model of unilateral lower limb ischemia reperfusion. *Acta Anaesthesiol Scand* 2006;50(2):150-5.
- Van M, Olguner C, Koca U, Şişman AR, Muratlı K, Karci A, et al. Ischaemic preconditioning attenuates haemodynamic response and lipid peroxidation in lower-extremity surgery with unilateral pneumatic tourniquet application: a clinical pilot study. *Adv Ther* 2008;25(4):355-66.
- Váli L, Taba G, Szentmihályi K, Fébel H, Kucucz T, Pallai Z, et al. Reduced antioxidant level and increased oxidative damage in intact liver lobes during ischaemia-reperfusion. *World J Gastroenterol* 2006;12(7):1086-91.
- Nieuwenhuijs VB, De Bruijn MT, Padbury RT, Barritt GJ. Hepatic ischemia-reperfusion injury: roles of Ca²⁺ and other intracellular mediators of impaired bile flow and hepatocyte damage. *Dig Dis Sci* 2006;51(6):1087-102.
- Fernández L, Heredia N, Peralta C, Xaus C, Roselló-Catafau J, Rimola A, et al. Role of ischemic preconditioning and the portosystemic shunt in the prevention of liver and lung damage after rat liver transplantation. *Transplantation* 2003;76(2):282-9.
- Koti RS, Seifalian AM, Davidson BR. Protection of the liver by ischemic preconditioning: a review of mechanisms and clinical applications. *Dig Surg* 2003;20(5):383-96.
- Peralta C, Prats N, Xaus C, Gelpí E, Roselló-Catafau J. Protective effect of liver ischemic preconditioning on liver and lung injury induced by hepatic ischemia-reperfusion in the rat. *Hepatology* 1999;30(6):1481-9.
- Franco-Gou R, Roselló-Catafau J, Casillas-Ramirez A, Massip-Salcedo M, Rimola A, Calvo N, et al. How ischaemic preconditioning protects small liver grafts. *J Pathol* 2006;208(1):62-73.
- Kanoria S, Jalan R, Davies NA, Seifalian AM, Williams R, Davidson BR. Remote ischaemic preconditioning of the hind limb reduces experimental liver warm ischaemia-reperfusion injury. *Br J Surg* 2006;93(6):762-8.
- Darilmaz G, Topaloglu S, Topaloglu E, Ozel H, Saygun O, Avsar FM, et al. Evaluation of liver damage after application of TVE in the rat model. *Transplant Proc* 2005;37(10):4550-2.
- Funaki H, Shimizu K, Harada S, Tsuyama H, Fushida S, Tani T, et al. Essential role for nuclear factor kappaB in ischemic preconditioning for ischemia-reperfusion injury of the mouse liver. *Transplantation* 2002;74(4):551-6.
- Peralta C, Hotter G, Closa D, Prats N, Xaus C, Gelpí E, et al. The protective role of adenosine in inducing nitric oxide synthesis in rat liver ischemia preconditioning is mediated by activation of adenosine A2 receptors. *Hepatology* 1999;29(1):126-32.
- Peralta C, Hotter G, Closa D, Gelpí E, Bulbena O, Roselló-Catafau J. Protective effect of preconditioning on the injury associated to hepatic ischemia-reperfusion in the rat: role of nitric oxide and adenosine. *Hepatology* 1997;25(4):934-7.
- Ishikawa Y, Yamamoto Y, Kume M, Yamagami K, Yamamoto H, Kimoto S, et al. Heat shock preconditioning on mitochondria during warm ischemia in rat livers. *J Surg Res* 1999;87(2):178-84.
- Peralta C, Closa D, Xaus C, Gelpí E, Roselló-Catafau J, Hotter G. Hepatic preconditioning in rats is defined by a balance of adenosine and xanthine. *Hepatology* 1998;28(3):768-73.
- Davis JM, Gute DC, Jones S, Krsmanovic A, Korhuis RJ. Ischemic preconditioning prevents postischemic P-selectin expression in the rat small intestine. *Am J Physiol* 1999;277(6 Pt 2):H2476-81.
- Azoulay D, Del Gaudio M, Andreani P, Ichai P, Sebag M, Adam R, et al. Effects of 10 minutes of ischemic preconditioning of the cadaveric liver on the graft's preservation and function: the ying and the yang. *Ann Surg* 2005;242(1):133-9.
- Peralta C, Fernández L, Panés J, Prats N, Sans M, Piqué JM, et al. Preconditioning protects against systemic disorders associated with hepatic ischemia-reperfusion through blockade of tumor necrosis factor-induced P-selectin up-regulation in the rat. *Hepatology* 2001;33(1):100-13.
- Clavien PA, Selzner M, Rüdiger HA, Graf R, Kadry Z, Rousson V, et al. A prospective randomized study in 100 consecutive patients undergoing major liver resection with versus without ischemic preconditioning. *Ann Surg* 2003;238(6):843-50.
- Eipel C, Glanemann M, Nuessler AK, Menger MD, Neuhaus P, Vollmar B. Ischemic preconditioning impairs liver regeneration in extended reduced-size livers. *Ann Surg* 2005;241(3):477-84.
- Pacheco EG, Gomes MC, Rodrigues GR, Campos W, Kemp R, Silva Ode C. Effect of liver ischemic preconditioning in cirrhotic rats submitted to hepatic ischemia/reperfusion injury. *Acta Cir Bras* 2006;21(Suppl 1):24-8.
- Smyrniotis V, Theodoraki K, Arkadopoulos N, Fragulidis G, Condi-Pafiti A, Plemenou-Fragou M, et al. Ischemic preconditioning versus intermittent vascular occlusion in liver resections performed under selective vascular exclusion: a prospective randomized study. *Am J Surg* 2006;192(5):669-74.
- Harkin DW, Barros D'Sa AA, McCallion K, Hopper M, Campbell FC. Ischemic preconditioning before lower limb ischemia--reperfusion protects against acute lung injury. *J Vasc Surg* 2002;35(6):1264-73.
- Lai IR, Chang KJ, Chen CF, Tsai HW. Transient limb ischemia induces remote preconditioning in liver among rats: the protective role of heme oxygenase-1. *Transplantation* 2006;81(9):1311-7.
- Küntschner MV, Kastell T, Sauerbier M, Nobiling R, Gebhard MM, Germann G. Acute remote ischemic preconditioning on a rat cremasteric muscle flap model. *Microsurgery* 2002;22(6):221-6.
- Saita Y, Yokoyama K, Nakamura K, Itoman M. Protective effect of ischaemic preconditioning against ischaemia-induced reperfusion injury of skeletal muscle: how many preconditioning cycles are appropriate? *Br J Plast Surg* 2002;55(3):241-5.
- Cescon M, Grazi GL, Grassi A, Ravaioli M, Vetrone G, Ercolani G, et al. Effect of ischemic preconditioning in whole liver transplantation from deceased donors. A pilot study. *Liver Transpl* 2006;12(4):628-35.
- Aköz M, Dilsiz A, Gürbirlek M, Kaymakçı A, Mahmut AY, Gültekin F. [The effect of allopurinol and acetylsalicylate on ischemia-reperfusion related injury of liver]. *Türkiye Klinikleri J Med Sci* 1999;19(2):95-9.
- Coşkun İ, Hüseyin G. [The effect of dimethyl sulphoxide (DMSO) after reperfusion in liver ischemia (an electron microscopical study)]. *Türkiye Klinikleri J Med Sci* 1998;18(4):240-4.