

Semblefaron Olgularında Konjonktiva Yüzey Rekonstrüksiyonunda Amnion Membran Transplantasyonu

AMNIOTIC MEMBRANE TRANSPLANTATION FOR CONJUNCTIVAL SURFACE RECONSTRUCTION IN CASES HAVING SYMBLEPHARON

Yasemin A. KATIRCIOĞLU*, Koray BUDAK*, Sibel ŞALVARLI**, Sunay DUMAN***

* S.B.Ankara Eğitim ve Araştırma Hastanesi Göz Kliniği, Uzmanı,

** S.B.Ankara Eğitim ve Araştırma Hastanesi Göz Kliniği, Asistanı,

*** S.B.Ankara Eğitim ve Araştırma Hastanesi Göz Kliniği, Şefi, ANKARA

Özet

Amaç: Çalışmanın amacı, semblefaron olgularında konjonktiva yüzey rekonstrüksiyonunda saklanmış insan amnion membran transplantasyonunun etkinliğini değerlendirmektir.

Gereç ve Yöntem: Çalışmada kireç yanığına bağlı semblefaron, forniks yetmezliği, göz hareketlerinde belirgin kısıtlılık gelişen dört olgunun dört gözüne saklanmış insan amnion membran transplantasyonu yapıldı. Fibrotik doku tamamen çıkarıldıktan sonra geride kalan konjonktiva defekt bölgesi amnion membran grefti ile kapatıldı. Forniks yetmezliği mevcut olan dört olguya forniks teşkili yapıldı. Olgular ortalama 11±8.7 ay (6-24 ay) takip edildi.

Bulgular: Kireç yanığına bağlı semblefaron gelişen dört olgunun üçünde, cerrahi tedaviden sonra, derin forniks ve göz hareketlerinde belirgin düzelme sağlandı. Takip süresi içinde üç olguda fibrotik doku tekrar gelişmedi. Tüm kapak ve bulbus konjonktivasının tamamen yapışık olduğu ve çevre sağlam konjonktiva dokusunun mevcut olmadığı bir olguda cerrahiden sonra tekrar yapışıklık oluştu.

Sonuç: Saklanmış insan amnion membran transplantasyonu, çevre konjonktiva dokusunun sağlam olduğu semblefaron olgularında, konjonktiva yüzey rekonstrüksiyonu için alternatif bir tedavi yöntemi olarak düşünülebilir.

Anahtar Kelimeler: Semblefaron, Saklanmış insan amnion membran transplantasyonu

T Klin Oftalmoloji 2002, 11:57-61

Summary

The aim of study was to investigate the efficiency of preserved human amniotic membrane transplantation for conjunctival surface reconstruction in cases having symblepharon.

Preserved amniotic membrane transplantation was performed in four eyes out of four cases having symblepharon and fornices insufficiency due to the chemical burn . Amniotic membrane was sutured to the intact conjunctiva after fibrotic tissue excision.Fornices was constructed in cases having fornices insufficiency. The cases were followed up 8.7 months (6-24 months).

During the follow up period conjunctival membrane reconstruction was achieved in three patients without recurrence and with mild fibrosis . In these cases , improved eye movements and deep fornices was observed . In one case who had no healthy conjunctiva preoperatively conjunctival fibrosis and symblepharon was recurred.

It was concluded that preserved human amniotic membrane transplantation is an good alternative treatment method for conjunctival surface reconstruction in cases having some healthy peripheral conjunctival tissue.

Key Words: Symblepharon, Preserved human amniotic membrane transplantation

T Klin J Ophthalmol 2002, 11:57-61

Semblefaron, kimyasal yanıklardan sonra, forniksde küçük bantlar veya tüm kapak ve globu tutan yapışıklıklar şeklinde görülebilir. Semblefaron glob ve göz kapaklarında hareket kısıtlılığına neden olabilmektedir. Bazı olgularda tarsal büzülme skatrisiyel entropiona sebep olur. Bu komplikasyonların tedavisi, fibrotik dokunun tamamen çıkarıldıktan sonra geride kalan konjonktiva defektinin otolog konjonktiva,ağız veya burun mukozası gibi

greftler ile kapatılmasıdır (1,2). Bu ikisi için yüksek başarı oranı bildirilmesine rağmen donör sahada tekrar fibrotik doku oluşabildiği gösterilmiştir (3,4). Bunlar ile birlikte mukozanın enfeksiyon, kötü görünüm ve sınırlı kullanım gibi dezavantajları da vardır (5,6). Son yıllarda yapılan çalışmalarda konjonktiva yüzey rekonstrüksiyonunda, saklanmış insan amnion membran transplantasyonunun başarılı sonuçları bildirilmiştir (7-13).

Kireç yanıkları sonucu oluşabilen semblefaronun tedavisinde fibrotik dokunun tamamen çıkarılmasından sonra oluşan konjunktiva defektlerinin kapatılmasında saklanmış insan amnion membranını greft olarak kullandık ve etkinliğini araştırdık.

Gereç ve Yöntem

Çalışmaya Göz Kliniği Okuloplastik bölümüne sevk edilmiş ve kireç yanığı nedeni ile şiddetli semblefaron gelişen 4 olgunun 4 gözü dahil edildi. Hastaların 3'ü erkek, biri kadın ve yaş ortalaması 19.7 (18-24) idi.

Cerrahi teknik: Amnion membranı elektif sezeryan geçiren, hepatit B, hepatit C, HIV ve sfiliz yönünden seronegatif olan gebelerden, izin vermeleri kaydı ile sezeryan sırasında alındı. placentada ve kendisine ait tüm membranlar, steril şartlar altında hazırlanan 50mg./ml penisilin, 50 mg/ml streptomisin, tobramisın 100 mg/ml ve Amfoterisin B 2.5 mg/ml içeren 500 cc serum fizyolojik ile kan pıhtılarından temizlendi ve amnion koryondan künt diseksiyon ile ayrıldı. Amnion membranı aynı solüsyon ile yıkandı ve amnionun koryondan ayrılan tarafı, yani epitel yüzü, yukarı gelecek şekilde steril sellüloz asetat kağıtlara gergin şekilde yerleştirildi. Kağıtlar 3x3 cm boyutlarında kesildi ve 1/1 oranında Dulbecco modifiye Eagle solüsyonu ve gliserol içeren şişelere yerleştirilerek cerrahiye kadar -80 derecede saklandı. Kullanımdan önce amnion oda ısısında bekletilerek yavaş yavaş erimesi sağlandı.

Tüm olgulara ameliyathane şartlarında %2'lik lidokain ile retrobulber anestezi uygulandı. Gerekli sterilizasyon işlemlerini takiben tüm fibrotik doku tamamen çıkarıldı. Geride kalan konjunktivadaki defekt bölgesine amnion membranı, epitel yüzü yukarı gelecek şekilde yerleştirildi. Amnion membranı sağlam konjunktivaya 8/0 absorbabl (vicryl) sütür ile tek tek sütüre edildi. Üç olguda 5/0 nonabsorbabl (prolen) sütür kullanılarak forniks oluşturuldu.

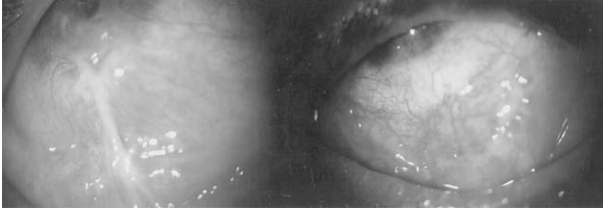
Ameliyat sonrası dönemde hastalara topikal %1'lik prednisolon asetat 6x1, %0.3'lük ofloksasin 6x1 ve suni göz yaşı 4x1 başlandı. Üç hafta sonra forniks teşkili için yerleştirilen sütürler alın-

dı. Ofloksasin 15 gün, prednisolon asetat 30 gün ve suni gözyaşı takip süresi içinde kullanıldı. Takip süresi 1.gün, 1.hafta, 1-3-6. aylarda, 1-2 yıl şeklinde planlandı.

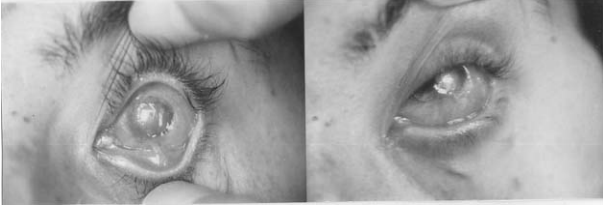Bulgular

1. olgu: 24 ay önce kireç yanığı geçiren ilk olguda vaskülerize kornea kesafeti (VKK), alt ve üst forniksde darlık, semblefaron (S) ve göz hareketlerinde en alt düzeyde kısıtlılık mevcut idi (Şekil 1). Olgu 24 yaşında idi. Ameliyat öncesi görme bir metreden parmak sayma düzeyinde idi. Daha önce semblefaron için iki kez Z- plasti ve iki kez müköz membran grefti olmak üzere dört kez cerrahi uygulanmış olan olguya fibrotik dokuların eksizyonundan sonra forniks teşkili için tahmini apekse kadar diseksiyon yapıldıktan sonra iki adet 7x8 mm. boyutlarında amnion membran transplantasyonu yapıldı. Forniks teşkili için 2 adet U sütür yerleştirildi. Takip süresi 24 ay olup son görmesi iki metreden parmak sayma düzeyindeydi. Amnion membran transplantasyonu yapılan bölgede düzgün ve kozmetik bir yüzey elde edildi. İnflamasyon mevcut değil idi, göz hareketlerinde düzelme ve daha derin forniksler elde edildi. Semblefaron nüksü saptanmadı. Konjunktiva epitelizasyonu 2 haftada oluştu.

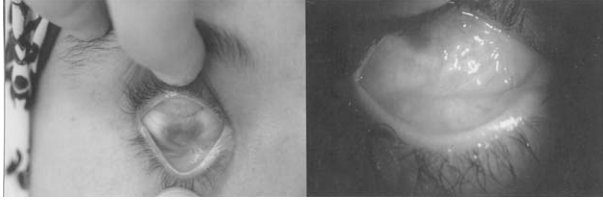2. olgu: 4 ay önce kireç yanığı geçiren bu olguda VKK, alt ve üst forniks darlığı ve semblefaron, göz hareketlerinde en alt düzeyde kısıtlılık tesbit edildi (Şekil 2). Olgu 18 yaşında idi. Ameliyat öncesi görme 0.1 düzeyinde idi. Daha önce 1 kez Z- plasti yapılan olgu da, alt ve üst forniksteki fibrotik dokular eksize edildi ve forniks tashihi için tahmini forniks apeksine kadar diseksiyon yapıldıktan sonra açıkta kalan bölgelere 7x8 mm. boyutlarında iki adet amnion membran transplantasyonu yapıldı. Forniks teşkili için iki adet U sütür yerleştirildi. Takip süresi 8 ay olup son görmesi 0.1 düzeyindeydi. Amnion membran transplantasyonu yapılan bölgede düzgün ve kozmetik bir yüzey elde edildi. İnflamasyon mevcut değil idi, göz hareketlerinde düzelme sağlandı ve daha derin forniksler elde edildi. Semblefaron nüksü saptanmadı. Konjunktiva epitelizasyonu 2 haftada oluştu.



Şekil 1. (a) Olgu 1: Cerrahiden önce VKK, semblefaron, forniks darlığı izleniyor ve (b) amnion membran transplantasyonundan sonra derin forniks izleniyor.



Şekil 2. (a) Olgu 2: Cerrahiden önce VKK, alt ve üst forniks darlığı ve semblefaron izleniyor ve (b) amnion membran transplantasyonundan sonra derin forniks izleniyor.



Şekil 3. (a) Olgu 4: Cerrahiden önce VKK, alt ve üst forniksde darlık ve semblefaron izleniyor ve (b) amnion membran transplantasyonundan sonra derin forniks izleniyor.

3. olgu: 4 ay önce kireç yanığı geçiren olguda VKK, tüm kapak ve bulbus konjunktivasında tamamen yapışıklık mevcut idi. Göz hareketleri tüm yönlerde tamamen kısıtlıydı. Sağlam konjunktiva mevcut değildi. Olgu 18 yaşında idi. Ameliyat öncesi görme el hareketleri düzeyinde idi. Daha önce 1 kez müköz membran grefti yapılan bu olguda tüm fibrotik dokular temizlenerek kapaklar bulbusdan ayrıldıktan sonra forniksler tahmini apekse kadar diseke edildi ve tüm açıkta kalan bölgelere amnion membran transplantasyonu yapıldı. Forniks teşkili için iki adet U sütür yerleştirildi. Takip süresi 6 ay olup son görmesi bir metreden

parmak sayma düzeyindeydi. Çevre sağlam konjunktiva dokusu mevcut olmayan üçüncü olgumuzda ilk iki hafta rahat olmasına rağmen daha sonra amnion membran kaybı ve nekroz gelişti, kapaklar tekrar bulbusa tamamen yapıştı. Bu olguya başka cerrahi uygulanmadı.

4. olgu: 10 yıl önce kireç yanığı geçiren olguda VKK, alt ve üst forniksde darlık ve semblefaron, ptozis, göz hareketlerinde en alt düzeyde kısıtlılık tesbit edildi (Şekil 3). Olgu 19 yaşında idi. Ameliyat öncesi görme 0.1 düzeyinde idi. Daha önce 1 kez Z-plasti yapılan olgu da, alt ve üst fornikste fibrotik dokular eksize edildikten sonra tahmini apekse kadar diseksiyon yapıldı ve açıkta kalan bölgelere 10X10mm.'lik iki adet amnion membran transplantasyonu yapıldı. Forniks teşkili için iki adet U sütür yerleştirildi. Takip süresi 4 ay olup son görmesi 0.1 düzeyindeydi. Amnion membran transplantasyonu yapılan bölgede düzgün ve kozmetik bir yüzey elde edildi. İnflamasyon mevcut değil idi, göz hareketlerinde düzelme sağlandı ve daha derin forniksler elde edildi. Sembelfaron nüksü saptanmadı. Konjunktiva epitelizeasyonu 2 haftada oluştu. Bu olguda mevcut olan ptozis ameliyat sonrası dönemde düzeldi.

Tartışma

Kimyasal yaralanmalar, tüm göz yaralanmalarının %7-10 gibi küçük bir kısmını oluşturmakla birlikte tehlikeli ve istenmeyen sonuçlar açısından önemli bir yüzdeyi oluştururlar. Kimyasal yaralanmalar konjunktiva hücrelerinde şiddetli hasar, kuru göz, subkonjunktival dokuda fibrozis ve inflamasyon oluşumuna neden olur (14).

Komplike vakaların tedavisinde konjunktiva epitelinin rekonstrüksiyonu şarttır.

Sembelfaron çıkarılmasından sonra oluşan geniş konjunktiva defekti kendi haline bırakıldığı zaman bu bölgede oluşan granülasyon dokusu sonucu skarlaşma meydana gelebilir. Oluşan skar dokusu, göz kapağı ve ekstraoküler kaslarda hareket kısıtlılığına neden olabilir. Bu komplikasyonların tedavisi konjunktiva epitelinin rekonstrüksiyonu ile başarılabilir. Bu rekonstrüksiyon fibrotik konjunktivanın çıkarılmasından sonra bu bölgenin greft ile kaplanması veya biyolojik şartların değiştirilmesi ile sağlanabilir. Konjunktivanın

yerine otolog konjunktiva, ağız ve burun mukozası gibi çeşitli dokular kullanılmasına rağmen, bunların donör bölgesinde fibrotik doku oluşturabildiği gösterilmiştir. Bununla birlikte mukozanın elde edilme güçlüğü, mukoza altı skarlaşma, enfeksiyon riski ve kötü görünüm gibi dezavantajları da bildirilmiştir (3-5). Biyolojik çevre olarak ise normal epitelizasyon için gerekli en önemli şart bazal membran ile temastır (15). Birinci ve üçüncü olgumuzda, daha önceden, ağızdan alınan müköz membran grefti yerleştirilmiş ancak enfeksiyon nedeni ile iki olguda da tekrar yapışıklık oluşmuş idi. Bu iki olgumuzda da amnion membran grefti yerleştirildikten sonra enfeksiyon görülmedi ve aynı zamanda kendi konjunktivası gibi kozmetik bir görünüm elde edildi.

Saklanmış insan amnion membran transplantasyonu, konjunktiva yüzey rekonstrüksiyonunda, alternatif bir tedavi yöntemi olarak düşünülmüştür. Bazal membran komponentleri içeren amnion membranı, ince ve yarı saydam yapıda olup fetal membranın iç tabakasıdır (16). İnsan amnion membranının immün yanıtının az olması (HLA yoktur), fibrin oluşumunu azaltması, konjunktiva epitelizasyonunu hızlandırması, anti inflamatuvar etkisi, kolay elde edilebilmesi, kullanılabilirliğinin yüksek olması ve kozmetik görünüm sağlaması gibi avantajları vardır (7,8,10,12,17,18). Amnion membranı ilk defa 1940 yılında De Rötth tarafından, daha sonra 1946'da Sorsby ve Symons tarafından göz yüzeyi hastalıkları tedavisinde konjunktiva grefti olarak kullanılmış ve başarılı sonuçları bildirilmiştir (19,20). Kim ve Tseng 1995 yılında tavşanlarda oküler yüzey rekonstrüksiyonunda saklanmış insan amnion membran transplantasyonunun başarılı sonuçlarını bildirmişlerdir (10). Tseng SCG ve arkadaşları, amnion membran transplantasyonunun özellikle çevre konjunktiva dokusunun nisbeten normal kaldığı semblefaron, geniş tümör eksizyonu veya skar dokularının uzaklaştırılması sırasında konjunktiva yüzey rekonstrüksiyonu için alternatif bir substrat olarak düşünmüşlerdir (7). Shimazaki J. ve arkadaşları da kimyasal ve termal yanıklarda göz yüzey epitelinin rekonstrüksiyonunda amnion membran transplantasyonu sonuçlarını başarılı bulduklarını ve

amnion membranının konjunktiva epitelizasyonunu hızlandırırken fibrozis oluşumunu azalttığını rapor etmişlerdir (8). Sağlam konjunktiva dokusu mevcut bir, iki ve dördüncü olgularımızda bizde başarılı sonuçlar elde ettik ancak çevre sağlam konjunktiva dokusu mevcut olmayan üçüncü olgumuzda başarısız olduk. Bir, iki ve dördüncü olgularımızda enfeksiyon, fibrotik doku oluşumu ve greft reddi gibi komplikasyonlar görülmedi. İki hafta içinde hızla epitelizasyon oluştu ve kozmetik bir konjunktiva dokusu elde edildi.

Biz bu ön çalışmamızda; kimyasal yanık nedeni ile oluşabilen semblefaron hastalarında, çevre konjunktiva dokusu sağlam ise tedavide saklanmış insan amnion membran transplantasyonunun başarılı olabildiğini gördük.

KAYNAKLAR

1. Surgery of eyelid, orbit, and lacrimal system. In: William B. Stewart, Ophthalmology monographs. American Academy of ophthalmology. Chapter 8. Management of ocular system abnormalities. Ivan R. Schwab, Richard L. Abbott, David W. Vastine. Vol. 1: 130-1.
2. Arffa RC. Chemical Injuries. In: Kist K, ed. Diseases of the cornea, third ed. St Louis: Mosby, 1991: 649-65.
3. Vrabc MP, Weisenthal RW, Elsing SH. Subconjunctival fibrosis after conjunctival autograft. Cornea 1993; 12:181-3.
4. Neuhaus RW, Baylis HI, Shorr N. Complications at mucous membrane donor sites. Am J Ophthalmol 1982; 93:643-6.
5. Siegel R. Buccal mucous membrane grafts in treatment of burns of the eye. Arch Ophthalmol 1944; 32:104-8.
6. Naumann GOH, Lang GK, Rummelt V, Wigand ME. Autologous nasal mucosa transplantation in severe bilateral conjunctival mucus deficiency syndrome. Ophthalmology 1990; 97:1011-7.
7. Tseng SCG, Prabhasawat P, Lee SH. Amniotic Membrane Transplantation For Conjunctival Surface Reconstruction. Am J Ophthalmol 1997; 124:765-74.
8. Shimazaki J, Yang HY, Tsubota K. Amniotic Membrane Transplantation for Ocular Surface Reconstruction in Patients with Chemical and Thermal Burns. Ophthalmology 1997; 104:2068-76.
9. Tsubota K, Satake Y, Ohyama M, et al. Surgical reconstruction of the ocular surface in advanced ocular cicatricial pemphigoid and Stevens-Johnson syndrome. Am J Ophthalmol 1996; 122:38-52.
10. Kim JC, Tseng SCG. Transplantation of preserved human amniotic membrane for surface reconstruction in severely damaged rabbit corneas. Cornea 1995; 14:473-84.

11. Lee S, Tseng SCG. Amniotic membrane transplantation for persistent epithelial defect with ulceration. *Am J Ophthalmol* 1997; 123:303-12.
 12. Prabhasawat P, Barton K, Burkett G, Tseng SCG. Comparison of conjunctival autografts, amniotic membrane grafts, and primary closure for pterygium excision. *Ophthalmology* 1997; 104:974-85.
 13. Kruse FE, Rohrschneider K, Völcker HE. Multilayer amniotic membrane transplantation for reconstruction of deep corneal ulcers. *Ophthalmology* 1999; 106:1504-11.
 14. Kinoshita S, Manabe R. Chemical burns. In: Brightbill FS, ed. *Corneal surgery: theory, technique, and tissue*, 2nd ed. T Louis: Mosby, 1993: 309-16.
 15. Kolega J, Manabe M, Sun TT. Basement membrane heterogeneity and variation in corneal epithelial differentiation. *Differentiation* 1989; 42:54-63.
 16. van Herendael BJ, Oberti C, Brosens I. Microanatomy of the human amniotic membranes. A light microscopic, transmission, and scanning electron microscopic study. *Am J Obstet Gynecol* 1978; 131:872-80.
 17. Houlihan JM, biro PA, Harper HM, et al. The human amnion is a site of MHC class Ib expression: evidence for the expression of HLA_E and HLA_G. *J Immunol* 1995; 154:5665-74.
 18. Li DQ, Tseng SCG. Three patterns of cytokine expression potentially involved in epithelial-fibroblast interactions of human ocular surface. *J Cell Physiol* 1995; 163:61-79.
 19. de Rötth A. Plastic repair of conjonktival defects with fetal membranes. *Arch Ophthalmol* 1940; 23:522-5.
 20. Sorsby A, Symons HM. Amniotic membrane grafts in caustic burns of the eye (burns at the second degree). *Br J Ophthalmol* 1946; 31:409-18.
-
- Geliş Tarihi:** 23.02.2000
- Yazışma Adresi:** Dr. Yasemin A. KATIRCIOĞLU
S.B. Ankara Eğitim ve Araştırma Hastanesi
Göz Kliniği, ANKARA