

Sıçanlarda Prenatal Etanol, Bromid ve Klomifen Kullanımının Fetus Mesanesine Etkisi¹

THE EFFECT OF PRENATAL USE OF ETHANOL, BROMIDE AND CLOMIPHENE TO FETUS BLADDER ON RATS

Emin BALKAN*, Semiha NOYAN**, Şahin SIRMALI***, Hasan DOĞRUYOL****

* Yrd.Doç.Dr.,Uludağ Üniversitesi Tıp Fakültesi Çocuk Cerrahisi AD,

** Yrd.Doç.Dr.,Uludağ Üniversitesi Tıp Fakültesi Histoloji ve Embriyoloji AD,

*** Prof.Dr.,Uludağ Üniversitesi Tıp Fakültesi Histoloji ve Embriyoloji AD,

**** Prof.Dr.,Uludağ Üniversitesi Tıp Fakültesi Çocuk Cerrahisi AD, BURSA

Özet

Çalışmamızda teratojenik etkisi olduğu bilinen etanol, bromid ve klomifenin gebe sıçanlara verildiğinde fetus mesanesinde megasistik mikrokolon intestinal hipoperistaltizm sendromuna (MMIHS) benzer histopatolojik değişikliklere sebep olup olmadığını araştırmayı amaçladık.

Çalışmamızın kontrol grubunda 14, diğer üç çalışma grubunda da 30'ar gebe sıçan kullanıldı. Kontrol grubuna hiç ilaç verilmedi. Diğer gruplara gebeliğin 6-12. günlerinde bir kez sırası ile orogastrik 2 cc % 30'luk etanol, intraperitoneal 8 mg/kg bromid ve 2 mg/kg'dan klomifen verildi. Gebeliğin 20. günü sıçanlar sakrifiye edildi. Fetustardan çıkarılan mesanelerin histopatolojik değerlendirilmesinde; organ çapı, duvar kalınlığı, kaslarda vakuoler dejenerasyon, kaslar arasında bağ dokusu artışı, ve tunika muskularis kalınlığı ayrı ayrı incelendi. Mesane kontrol grubuna göre histopatolojik olarak en çok klomifenden etkilenmiş bulundu. Üç grupta da kaslarda vakuoler dejenerasyonda artış saptandı.

Elde edilen sonuçlara göre MMIHS bulgularına benzerlik saptandı. Fakat ortaya çıkan patolojinin MMIHS olduğunu söylemek mümkün olamaz. Ancak prenatal etanol, bromid ve klomifen kullanılmasıyla mesanenin etkilendiğini söylememiz mümkündür.

Anahtar Kelimeler: Megasistik mikrokolon intestinal hipoperistaltizm sendromu, Etanol, Bromid, Klomifen, Mesane

T Klin Tıp Bilimleri 1999, 19:259-265

Summary

In our study, we aimed to investigate whether ethanol, bromide and clomiphene having teratogenic effect causes histopathologic changes similar to megacystis microcolon intestinal hypoperistalsis syndrome(MMIHS) on fetus bladder wall when given to pregnant rats.

Fourteen rats were used in control group and 30 rats from each of the other three study groups were used in our study. 2 cc 30% ethanol orogastrically, intraperitoneal 8 mg/kg bromide and 2 mg/kg clomiphene were administered once a day to study groups from 6th to 12th day of pregnancy. No drug was administered to control group. Rats were sacrificed on the 20th day of pregnancy. In the histopathologic evaluation of bladder removed from fetuses; organ diameter, wall thickness, vacuolar degeneration in muscles, connective tissue proliferation among muscles, and thickness of tunica muscularis were evaluated. In our experiments, we found that clomiphene is the most affecting substance on bladder. An increase in vacuolar degeneration on muscles was determined in the three groups.

According to the results obtained, similarity to MMIHS findings was determined. It is impossible to prove the hypothesis that the pathology we obtained is MMIHS. But it is possible to say that bladder is affected by prenatal ethanol, bromide and clomiphene intake.

Key Words: Megacystis microcolon intestinal hypoperistalsis syndrome, Ethanol, Bromide, Clomiphene, Bladder

T Klin J Med Sci 1999, 19:259-265

Geliş Tarihi: 12.02.1999

Yazışma Adresi: Dr.Hasan DOĞRUYOL
Uludağ Üniversitesi Tıp Fakültesi
Çocuk Cerrahisi AD
16059, Görükle, BURSA

¹ 4.Ulusal Çocuk Ürolojisi Kongresi, İstanbul, 23-24 Ekim 1997'de poster olarak sunulmuştur.

Nonobstrükte dilate mesane, dar distal ileum ve kolon, dilate proksimal ileum, malrotasyon ve hipoperistaltizmle karakterize megasistik mikrokolon intestinal hipoperistaltizm sendromu (MMIHS)'nun etiyolojisi hala bilinmemektedir (1-3). Çeşitli yazarlar bu konuda değişik fikirler ileri sürmüşlerdir.

1983'de Puri ve arkadaşları MMIHS'lu hastalarının mesane ve bağırsak düz kas hücrelerinde vakuoler dejeneratif değişiklikler saptamışlar ve bu sendromun düz kas hücrelerindeki dejeneratif bir hastalığa bağlı olabileceğini ileri sürmüşlerdir (4). Kardeşlerde görülmesi nedeniyle de bu sendromun otozomal resesif bir hastalık olduğu düşünülmüştür (5).

Penman ve Linford MMIHS'nun üriner ve gastrointestinal traktın düz kasını kapsayan otozomal resesif end organ reseptör defekti sonucu oluştuğunu düşünmüşlerdir (6). MMIHS'nun patogenezinde gastrointestinal ve üriner sistemde oluşan intramural inflamasyonun ana etken olabileceği de Srikath ve arkadaşlarınca belirtilmiştir (1).

Doğruyol, 1985 ve 1989 yıllarında rapor ettiği iki vakasında gestasyonun ilk haftalarında annelerinin klomifen, scopolamin, trimethoprim-sulfadiazine, dypirone ve bromid gibi ilaçları kullandığını tespit etmiştir (7,8). Bu maddelerin çoğunlukla teratojenik olduğu bilinmesine (9) rağmen gerçekten böyle bir patolojiye sebep olup olmadığı sorusu araştırmaya değer bulunmuş ve bir deneysel çalışma planlanmıştır. Bu çalışmada bu maddelerden klomifen, bromid ve ayrıca etanolün denenmesine karar verilmiştir.

Çalışmamızda etanol, bromid ve klomifenin gebe sıçanlara verildiğinde fetus mesanesi üzerindeki etkileri takdim edildi.

Materyel ve Metod

Çalışmada Rat *Rattus Norvegicus* cinsi Wistar Albino suçu 250-300 g ağırlığındaki dişi sıçanlar ayrı kafeslerde sabah ve/veya akşam erkek sıçanlarda bir araya getirildi. Çiftleştiği gözlenen çiftler o gece birlikte bırakılıp ertesi günü sabahleyin dişi sıçan gebeliğin ilk günü olarak çalışmaya dahil edildi. Gebelik saptanmayan sıçanlar çalışmadan çıkarıldı. Toplam 104 gebe sıçanın kullanıldığı çalışma dört grupta yürütüldü. Birinci gruptaki 14 sıçana gebeliği süresince normal beslenmesi haricinde hiçbir şey verilmedi. İkinci grubu oluşturan 30 sıçana gebeliğin 6-12. günleri arasında her gün tek doz orogastrik tüp ile 2 cc %30'luk etanol verildi. Üçüncü grubu oluşturan 30 sıçana gebeliğin 6-12. günleri arasında her gün tek doz intraperitoneal 8 mg/kg bromid verildi. Dördüncü gruptaki 30 sıçana ise gebeliğin 6-12. günleri arasında her

gün tek doz intraperitoneal 2 mg/kg klomifen verildi.

Normal sıçan yemi ve çeşme suyu ile beslenen gebe sıçanlar 20. gebelik gününde sakrifiye edildi. Çıkarılan fetuslar sayılarak her gebe sıçan için ayrılan %10'luk formaldehidle dolu kavonozlar içinde 24 saat bekletildi. Ağırlıkları ölçülüp eksternal patoloji varlığı araştırıldıktan sonra mesaneleri histopatolojik inceleme için çıkarıldı. Plasantası olup da belirgin fetal gelişme sağlayamamış fetal artıklar çalışmaya alınmadı.

Parafin blok haline getirilen organlardan 5 mm kalınlıkta enine kesitler alındı. Hematoksilen - Eosin (H&E) ile boyanan preparatlar ışık mikroskopunda incelendi. Histometrik değerlendirmede mikrometrik okuler (Leitz Wetzlar, Periplan 6,3 x m) kullanıldı. Fotoğraflar ise Nikon HFX-DX fotomikroskopta çekildi.

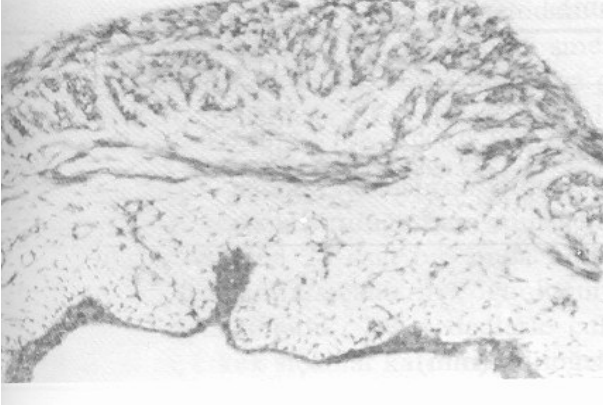
Mesanenin histopatolojik değerlendirmesinde; organ çapı, duvar kalınlığı, kaslarda vakuoler dejenerasyon, kaslar arasında bağ dokusu artışı ve tunika muskularis kalınlığı ayrı ayrı incelendi (Şekil 1-4). Ölçüm yapılamayan değerlendirmelerde artma veya azalma terimi kullanıldı.

İstatistiksel analizler için Varyans analizi ve Tukey testi kullanıldı. $P < 0.05$ değerleri anlamlı olarak yorumlandı.

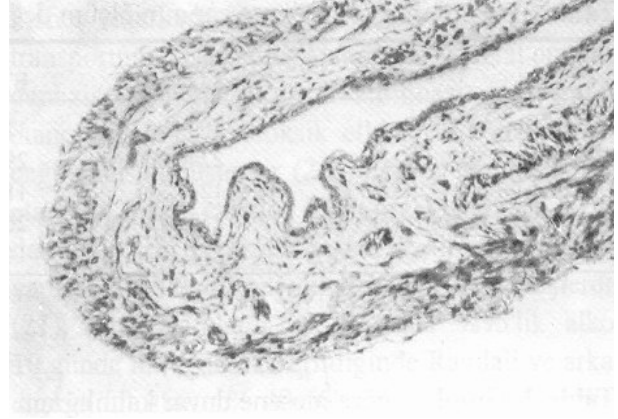
Bulgular

Toplam 1262 fetusun ağırlıkları 0.7 gr - 6.946 g arasında değişmekte olup ortalama ağırlık grup sırasıyla; 3.604 g, 3.471 g, 3.868 g ve 3.388 g bulundu (Tablo 1). İstatistiksel değerlendirilmede, kontrol grubu ile deney grupları arasında ve deney gruplarının her biri arasında anlamlı fark bulunmadı.

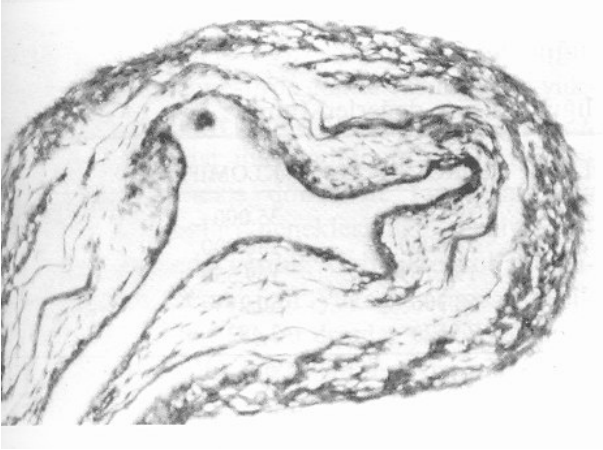
Mesane çapının ortalama ölçüm değerleri grup sırasıyla; 1265.915 mm, 1189.938 mm, 1333.098 mm ve 1272.692 mm bulundu (Tablo 2). İstatistiksel değerlendirmede gruplar arasında anlamlı fark saptandı ($P < 0.001$). Kontrol grubuna göre etanol ve bromid gruplarındaki çap değişikliği anlamlıydı ($P < 0.05$). Etanol grubuna göre bromid ve klomifen grupları arasındaki fark ($P < 0.001$), bromid grubu ile de klomifen grubu arasındaki fark ($P < 0.05$) istatistiksel olarak anlamlıydı.



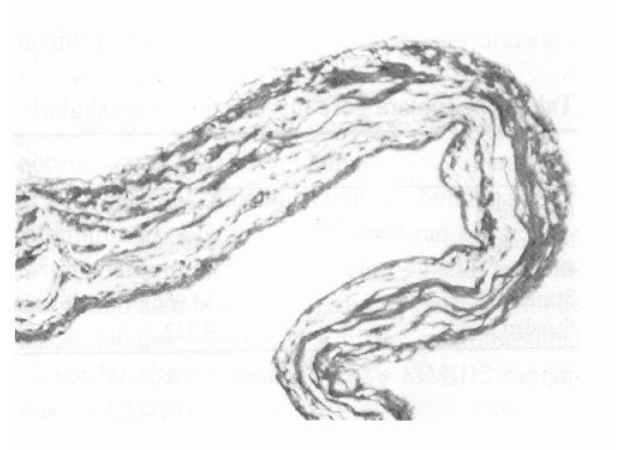
Şekil 1. Kontrol grubuna ait mesanenin mikrofotografında; tüm tabakaların normal karakteristik görünümde olduğu görülmektedir. Epitel tabakasında ve tunika muskulariste atrofik değişim izlenmemektedir. H-E, X 800.



Şekil 2. Etanol grubuna ait mesane kesitinde; epitelyal atrofi ve tunika muskularisteki incelmeye açıkça izlenmekte olup duvar kalınlığının da azaldığı görülmektedir. H-E, X 800.



Şekil 3. Bromid grubuna ait mesanenin kesitinde; epitelyal atrofi, kaslar arasındaki bağ dokusu alanlarının artışı, kaslarda atrofi ve vakuoler dejenerasyon izlenmektedir. H-E, X 800.



Şekil 4. Kломifen grubuna ait mesanenin mikrofotografında; duvar kalınlığında kontrol grubuna göre dikkati çeken incelmeye ek olarak, epitelyal atrofi, kaslarda atrofi ve vakuoler dejenerasyonlar görülmektedir. H-E, X 800.

Tablo 1. Gruplara göre fetus ağırlıkları (g)

	KONTROL	ETHANOL	BROMİD	KLOMİFEN
Minimum	1.651	1.440	2.620	0.700
Maksimum	5.064	6.000	6.946	5.110
Ortalama	3.604	3.471	3.868	3.338
Standart Deviasyon	1.054	1.174	0.722	0.992

Mesane duvar kalınlığının ortalaması grup sırasıyla; 362.168 mm, 331.606 mm, 368.957 mm ve 322.750 mm bulundu (Tablo 3). İstatistiksel değerlendirilmede gruplar arasında anlamlı fark

saptandı ($P<0.001$). Kontrol grubuna göre etanol ($P<0.01$) ve kломifen ($P<0.001$) grupları arasındaki duvar kalınlık farkı anlamlıydı (Şekil 2,4). Etanol grubuna göre bromid ($P<0.001$) grubu

Tablo 2. Gruplara göre mesane çapının ölçüm değerleri(mm).

	KONTROL	ETANOL	BROMİD	KLOMİFEN
Minimum	700.000	120.000	840.000	700.000
Maksimum	2240.000	2940.000	2170.000	2100.000
Ortalama	1265.915	1189.938	1333.098	1272.692
Standart Deviasyon	252.971	260.046	231.554	237.762
Standart Hata	21.229	14.492	12.825	16.486

Tablo 3. Gruplara göre mesane duvar kalınlığının ölçüm değerleri (mm)

	KONTROL	ETANOL	BROMİD	KLOMİFEN
Minimum	140.000	35.000	140.000	112.000
Maksimum	700.000	490.000	490.000	490.000
Ortalama	362.168	331.606	368.957	322.750
Standart Deviasyon	96.189	79.708	76.766	88.969
Standart Hata	8.044	4.442	4.252	6.169

Tablo 4. Gruplara göre mesane tunika muskularis kalınlığının ölçüm değerleri (mm)

	KONTROL	ETANOL	BROMİD	KLOMİFEN
Minimum	52.500	52.500	52.500	35.000
Maksimum	280.000	280.000	280.000	280.000
Ortalama	187.673	171.995	195.169	169.550
Standart Deviasyon	53.956	46.868	53.306	50.213
Standart Hata	4.512	2.612	2.952	3.482

arasında, bromid grubuna göre ise klomifen ($P<0.001$) grubu arasında anlamlı fark mevcuttu.

Mesane duvarı kaslarında vakuoler dejenerasyon saptanan fetus sayısı grup sırasıyla; 6/138, 44/280, 65/262 ve 33/196 olup istatistiksel değerlendirmede gruplar arasında anlamlı farklılık bulundu ($P<0.05$). Kontrol grubuna göre etanol ($P<0.01$), bromid ($P<0.001$) ve klomifen ($P<0.001$) grupları arasında, etanol grubuna göre de bromid ($P<0.05$) grubu arasındaki fark istatistiksel olarak anlamlıydı (Şekil 3,4).

Mesane duvarındaki kaslar arasında bağ dokusu artışı saptanan fetus sayısı grup sırasıyla; 3/141, 24/300, 14/313 ve 6/196 olup istatistiksel değerlendirmede gruplar arasında anlamlı fark saptandı ($P<0.05$, Şekil 3). Kontrol grubuyla etanol ($P<0.05$) grubu arasında, etanol grubuyla klomifen ($P<0.05$) grubu arasında anlamlı fark bulundu.

Mesanenin tunika muskularis kalınlığı ortalaması grup sırasıyla; 187.673 mm, 171.995 mm, 195.169mm ve 169.550 mm olup istatistiksel değerlendirmede gruplar arasında anlamlı fark saptandı ($P<0.001$, Tablo 4). Kontrol grubuna göre etanol ($P<0.05$) ve klomifen ($P<0.01$) grupları arasında, etanol grubuna göre bromid ($P<0.01$) grubu arasında, bromid grubuna göre de klomifen ($P<0.001$) grubu arasında istatistiksel fark saptandı (Şekil 2).

Tartışma

Sıçanlarda gebeliğin saptanıp, gebelik gününün bilinmesi istenen deneysel çalışmalarda çoğunlukla dişi sıçanın siklusu takip edilip erkek sıçanla bir arada bırakılmakta, sonrası vajinal plag gözlenenler veya siklus takip edilmeksizin erkek sıçanlarla bir araya getirilen dişi sıçanlarda vajinal plag gözlenmesi gebeliğin 1.günü olarak kabul

edilmektedir (10-14). Biz çalışma metodumuzu oluştururken siklus takibini günlük vajinal smearlerle yapıp damızlık erkek sıçanlarla bir araya getirdiğimiz dişi sıçanlarda iki sıkıntı yaşadık. Birincisi siklusu uygun dediğimiz sıçanların bir kısmı erkek sıçanı yanına yaklaştırmıyordu, bunu vajinal smear alırken oluşturduğumuz vajinal travmaya bağladık. İkincisi 24 saat bir arada bırakıp çiftleştiğini gözlediğimiz sıçanların çoğunluğunda vajinal plagi saptayamadık. Bu nedenlerle çalışmamızda dişi ve erkek sıçanlar kafeslerde bir araya getirilip çiftleştiği gözlenenler o gece kafeste birlikte bırakılıp ertesi günün sabahı dişi sıçan gebeliğin birinci günü olarak çalışmaya dahil edildi.

Deneysel çalışmalarda gebeliğin ilk birkaç gününde klomifen kullanıldığında gebelik oluşmadığı veya abortusun sık olduğu saptanmış, 13-17.günlerde verildiğinde ise konjenital anomali saptanmamıştır (13,14). Sıçanlara gebeliğin 10.günü veya 2.trimestirde etanol verildiğinde yüksek oranda hidroureteronefroz gözlenmiştir (12). Sıçan embriyolojisi incelendiğinde de üriner sistemin organogenezis dönemine rastlaması nedeniyle (15) drogları deneklerimize gebeliğin 6-12.günleri arasında verdik. Gebelikte kullanılmaması önerilen, fetus için yüksek oranda toksik olarak kabul edilen (9) bu droglar tedavi dozunda veya normal günlük alkol alımına uygun olarak gebe sıçanlara tatbik edildi.

Etanolün fetus üzerine etkisinin mekanizmasını açıklamaya yönelik pek çok çalışma yapılmıştır. İmai ve arkadaşları etanol verdiği gebe sıçanların fetus beyin, akciğer, karaciğer, böbrek ve timuslarının histopatolojik incelemesinde visseral immaturite ve hemoraji saptamışlardır (16). Sharma ve arkadaşları sıçan fetuslarında etanolün karaciğer ve beyinde protein, RNA ve DNA metabolizmasının inhibisyonuna yol açtığını göstermişlerdir (17). Okonmah ve arkadaşları etanol alan anne sıçanların fetuslarında kolinasetiltransferazın iki kat, asetilkolinesteraz aktivitesinin dört kat fazla olduğunu saptamışlar. Asetilkolin metabolizmasında etkili bu enzimlere etanolün tesiri nedeniyle farklı gelişimsel nörolojik anomalilerin açıklanabileceğini ifade etmişlerdir (18). Inselman ve arkadaşları fetusa etanolün direkt toksisitesi, metabolitleriyle veya plasental transportu bozmasıyla etkili olabileceğini iddia etmişlerdir (19).

Fisher ve arkadaşları etanolün plasental aminoasit transportunu azalttığını saptamışlar ve fetal organogenezis zamanında artan aminoasit ihtiyacının etanolün direkt fetotoksik etkisini kötüleştirebileceğini düşünmüşlerdir (20). Brown ve arkadaşları etanolün direkt etkisine bağlı organogenezis fazında hücrel proliferasyonu azaltması sonucu yapısal bozuklukların olabileceğini belirtmişlerdir (21). Gebe farelere 5.8 g/kg'dan %95'lik alkol 10.günde intragastrik verildiğinde Randall ve arkadaşları fetusların % 40-50'sinde, Boggan ve arkadaşları ise %24'ünde hidronefroz ve hidroureter saptamışlardır (12,22). Sıçan ve tavşan çalışmalarında da etanolün mesane kontraktilesini belirgin bozduğu saptanmıştır (23,24). Bu çalışmaların içinde etanolün mesanenin morfolojik yapısına tesiriyle ilgili çalışmaya rastlanmamıştır. Fakat bu çalışmaların sonuçlarından sonra, mesanenin etanolden etkilenebileceğini düşünmekteyiz.

Bromid sedatif, antikonvülzan ve ayrıca fetal nöromuskuler blokaj uygulamalarında kullanılmakta olup pek çok gıdanın içinde de bulunmaktadır. Bromidin teratojenik etkisini araştıran çalışmalara rastlanmamasına rağmen anneleri gebelik esnasında bromid alan bebeklerde; santral sinir sisteminde hasar, büyüme geriliği, kardiyak, gastrointestinal ve iskelet sistemi anomalileri ve MMIHS saptanmıştır (7,25-29).

Klomifen östrojen agonist ve antagonist etkisine sahip olup sekonder amenoreli kadınlarda ovulasyon indüksiyonunda yaygın olarak kullanılmaktadır (13,30). Konsepsiyon zamanı veya hemen öncesi klomifen tedavisindeki annelerin çocuklarında; nöral tüp defekti, MMIHS, renal agenezi, hidronefroz, hidroureter ve hipospadias gibi anomalilerin görüldüğü rapor edilmiştir (7-9,30,31). Eksojen östrojenlerin gelişmekte olan insan ve laboratuvar hayvanlarının genital sisteminde teratojenik ve karsinojenik etkiye sahip olduğu gösterilmiştir (13,32). Klomifenin fetal dokularda östrojen reseptörlerine tutunarak hiperöstrojenizasyonla anomalilerin oluşmasında etkili olduğu gösterilmiştir (32). Son yıllarda insan ve hayvanlar üzerinde yapılan çalışmalarda mesane duvarında östrojen reseptörlerinin gösterilmiş (33-36) olması da klomifenin mesaneyi etkileyebileceğini düşündürmektedir.

Tablo 5. Kontrol grubuna göre çalışma gruplarının histopatolojik değerlendirme sonuçları

	ETANOL	BROMİD	KLOMİFEN
Organ Çapı	↓	↑	—
Duvar Kalınlığı	↓↓↓	—	↓↓↓
Kaslarda Vakuoler Dejenerasyon	↑↑↑	↑↑↑	↑↑↑
Kaslararası Bağ Dokusu Artışı	↑	—	—
Tunika Muskularis Kalınlığı	↓	—	↓↓

— : P>0.05, ↑ ve ↓ : P<0.05, ↑↑ ve ↓↓ : P<0.01, ↑↑↑ ve ↓↓↓ : P<0.001

Çalışmaların çoğunda gebelikte etanol alınması fetal kilo kaybına sebep olmasına rağmen bazı çalışmalarda kilo kaybına rastlanmamıştır(37). Bunun sebebi annenin genotipi, beslenmesi, alkolün dozu ve alım zamanına bağlanmaktadır (16,38). Bizim çalışmamızda muhtemelen bu sebeplere bağlı olarak fetal ağırlık kaybı saptanmadı. Bromid grubundaki çalışmamızda literatür bilgisinin (27,29,39) aksine fetus ağırlığında kontrol grubuna göre farklılık saptanmadı. Klomifen grubu çalışmamızda da fetus ağırlıklarında kontrol grubuna göre farklılık saptanmadı.

Rapor edilmiş MMIHS olgularının çoğunda mesanenin histopatolojik incelemelerine ait küçük küçük detaylar verilmiştir. Çoğu olguda mesane duvarındaki histolojik bulgular belirtilmemesine rağmen bazı otorler önemli anomaliler bulmuşlardır. Beş olgunun mesanelerinin kaslarında vakuoler dejenerasyon, altı olgunun mesanesinde bağ dokusu proliferasyonu, beş olgunun mesane duvar kalınlığında artma ve üç olgunun mesanesinde elastozis saptanmıştır (1,3-5,40-43). Yetmişbeş olgunun 53'ünde pleksuslar incelenmiş ve 42'sinde ganglion hücre sayısı ve görünümü normal bulunmuştur (5). Bizde çalışmamızda fetusların mesane duvarlarının histopatolojik incelemesini MMIHS olgularında saptanan bulgular ışığında yaptık.

Çalışmamızda mesane kontrol grubuna göre histopatolojik olarak en çok klomifenden etkilenmiş bulundu (Tablo 5). Mesane çapı; etanol grubunda azalma, bromid grubunda artış, duvar kalınlığı; etanol ve klomifen gruplarında azalma, kaslarda vakuoler dejenerasyon; üç grupta da artış, bağ dokusu; etanol grubunda artış ve tunica muscularis kalınlığı; etanol grubunda azalma gösterdi. Ayrıca klomifen grubunda epitelyal atrofisinin arttığı, bromid ve klomifen gruplarında kasların

atrofisinde artış ve myenterik pleksusta ganglion hücre sayısındaki azalmada artış subjektif olarak gözlemlendi.

MMIHS'nun etiyolojisine yönelik literatürdeki bu ilk çalışmada hastalığın insanda görülen bulgularına benzer bulguların deney hayvanlarında da ortaya koymak yönünde bir yol izlendi. Elde edilen sonuçlara göre MMIHS bulgularına benzerlik saptandı. Fakat bu bulgulara bakarak ortaya çıkan patolojinin MMIHS olduğunu söylemek mümkün olamaz. Ancak etanol, bromid ve klomifenle mesanenin etkilendiğini söylememiz mümkündür.

KAYNAKLAR

1. Srikanth MS, Ford EG, Isaacs H, Mahour GH. Megacystis microcolon intestinal hypoperistalsis syndrome: Late sequelae and possible pathogenesis. *J Pediatr Surg* 1993; 28: 957-9.
2. Taguchi T, Ikeda K, Shono T, et al. Autonomic innervation of the intestine from a baby with megacystis microcolon intestinal hypoperistalsis syndrome : I. Immunohistochemical study. *J Pediatr Surg* 1989; 24: 1264-66.
3. Young LW, Yunis EJ, Girdany BR, Seiber WK. Megacystis-microcolon-intestinal hypoperistalsis syndrome. *Am J Roentgenol* 1981; 137: 749-55.
4. Puri P, Lake BD, Gorman F, O'Donnell B, Nixon H. Megacystis-microcolon-intestinal hypoperistalsis syndrome: A visceral myopathy. *J Pediatr Surg* 1983; 18: 64-9.
5. Granata C, Puri P. Megacystis-microcolon-intestinal hypoperistalsis syndrome. *J Pediatr Gastroenterol Nutr* 1997; 25: 12-9.
6. Penman DG, Linford RJ. The megacystis-microcolon-intestinal hypoperistalsis syndrome: A fatal autosomal recessive condition. *J Med Genet* 1989; 26: 66-7.
7. Doğruyol H. Do certain drugs cause the megacystis-microcolon-intestinal hypoperistalsis syndrome. *Turk J Pediatr* 1989; 31: 253-6.
8. Doğruyol H, Günay Ü, Esmer A, Kahveci R. Megacystis-microcolon-intestinal hypoperistalsis syndrome in a newborn after clomiphene ingestion during pregnancy. *Z Kinderchir* 1985; 40: 58-9.

9. Briggs GG, Freeman RK, Yaffe SJ. Drugs in pregnancy and lactation. 2nd ed. Baltimore: Williams and Wilkins. 1983: 44-175.
10. Mesrobian HJ, Session RP, Lloyd RA, Sulik KK. Cloacal and urogenital abnormalities induced by etretinate in mice. *J Urol* 1994; 152: 675-8.
11. Calvano CJ, LeFevre R, Mankes RF, et al. The incidence of renal anomalies at full term in fetal rats is synergistically increased by estradiol (But not testosterone) supplementation on day 18 of alcoholic gestation. *J Pediatr Surg* 1997; 32: 1302-06.
12. Boggan WO, Monroe B, Turner WR, Upshur J, Middaugh LD. Effect of prenatal ethanol administration on the urogenital system of mice. *Alcohol Clin Exp Res* 1989; 13: 206-8.
13. McCormack S, Clark JH. Clomid administration to pregnant rats causes abnormalities of the reproductive tract in offspring and mothers. *Science* 1979; 204: 629-31.
14. Sırmalı ŞA, Kalaycı Ş. Klomifen sitrat'ın farelerin intrauterin gelişmeleri üzerine etkisi. *Uludağ Ün Tıp Fak Dergisi* 1983; 2: 139-46.
15. Theiler K. The House Mouse. Development and normal stages from fertilization to 4 weeks of age. Berlin: Springer-Verlag. 1972: 34.
16. Imai T, Omoto M. Effects of ethanol exposure beginning at an early age on maternal rat and their offspring. *Arukuru Kenkyuto Yakubutsu Ison* 1991; 26: 544-68.
17. Sharma A, Rawat AK. Toxicological consequences of chloroquine and ethanol on the developing fetus. *Pharmacology Biochemistry and Behavior* 1989; 34: 77-82.
18. Okonmah AD, Brown JW, Fishman LM, Carballeria A, Soliman KFA. Influence of ethanol on fetal brain cholinergic enzyme activities. *Pharmac* 1989; 39: 367-72.
19. Inselman LS, Fisher SE, Spencer H, Atkinson M. Effect of intrauterine ethanol exposure on fetal lung growth. *Pediatr Res* 1985; 19: 12-4.
20. Fisher SE, Atkinson M, Jacobson S, et al. Selective fetal malnutrition: The effect of in vivo ethanol exposure upon in vitro placental uptake of amino acids in the nonhuman primate. *Pediatr Res* 1983; 17: 704-7.
21. Brown NA, Goulding EH, Fabro S. Ethanol embryotoxicity: Direct effects on mammalian embryos in vitro. *Science* 1979; 206: 573-5.
22. Randall CL, Anton RF. Aspirin reduces alcohol-induced prenatal mortality and malformations in mice. *Alcohol Clin Exp Res* 1984; 8: 513-5.
23. Ohmura M, Kondo A, Saito M. Effects of ethanol on responses of isolated rabbit urinary bladder and urethra. *Int J Urol* 1997; 4(3): 295-9.
24. Yokoi K, Ohmura M, Kondo A, Miyake K, Saito M. Effects of ethanol on in vivo cystometry and in vitro whole bladder contractility in the rat. *J Urol* 1996; 156(4): 1489-91.
25. Mangurten HH, Ban R. Neonatal hypotonia secondary to transplacental bromism. *J Pediatr* 1974; 85: 426-8.
26. Mangurten HH, Kaye CI. Neonatal bromism secondary to maternal exposure in a photographic laboratory. *J Pediatr* 1982; 100: 596-8.
27. Opitz JM, Grosse FR, Haneberg B. Congenital effects of bromism? *Lancet* 1972; 1: 91.
28. Pleasure JR, Blackburn M.G. Neonatal bromide intoxication: Prenatal ingestion of a large quantity of bromides with transplacental accumulation in the fetus. *Pediatrics* 1975; 55: 503-6.
29. Rossiter EJR, Rendle-Shot TJ. Congenital effects of bromism. *Lancet* 1972; II: 705.
30. Berman P. Congenital abnormalities associated with maternal clomiphene ingestion. *Lancet* 1975; 2: 878.
31. Ylıkorkala O. Congenital anomalies and clomiphene. *Lancet* 1975; 2: 1262.
32. Cunha GR, Taguchi O, Namikawa R, Nishizuka Y, Robboy SJ. Teratogenic effects of clomiphene, tamoxifen, diethylstilbestrol on the developing human female genital tract. *Human Pathology* 1987; 18: 1132-43.
33. Kuiper GG, Carlsson B, Grandien K, et al. Comparison of the ligand binding specificity and transcript tissue distribution of estrogen receptors alpha and beta. *Endocrinology* 1997; 138(3): 863-70.
34. Saunders PT, Maguire SM, Gaughan J, Millar MR. Expression of oestrogen receptor beta (ER Beta) in multiple rat tissues visualised by immunohistochemistry. *J Endocrinol* 1997; 154(3): R13-6.
35. Palea S, Angel I. The effect of ovariectomy on the contractile response of the rat isolated detrusor muscle and urethra. *Life Sci* 1997; 61(1): PL21-6.
36. Lehtimäki J, Makela S, Viljamaa J, et al. Neonatal estrogenization of the male mouse results in urethral dysfunction. *J Urol* 1996; 156(6): 2098-103.
37. Streissguth AP, Martin JC, Smith DW. Teratogenic effects of alcohol in humans and laboratory animals. *Science* 1980; 209: 353-61.
38. Persaud TV, Sam GO. Prenatal influence of alcohol following a single exposure in two inbred strains of mice. *Anat Anz* 1992; 174(4): 301-3.
39. Miller ME, Cosgriff JM, Roghmann KJ. Cord serum bromide concentration: Variation and lack of association with pregnancy outcome. *Am J Obstet Gynecol* 1987; 157: 826-30.
40. Farrel SA. Intrauterine death in megacystis-microcolon-intestinal hypoperistalsis syndrome. *J Med Genet* 1988; 25: 350-1.
41. Garber A, Shohat M, Sart D. Megacystis-microcolon-intestinal hypoperistalsis syndrome in two male siblings. *Prenat Diagn* 1990; 10: 377-87.
42. Young ID, McKeever PA, Brown LA, Lang CD. Prenatal diagnosis of the megacystis-microcolon-intestinal hypoperistalsis syndrome. *J Med Genet* 1989; 26: 403-6.
43. Redman JF, Jimenez JF, Golladay ES, Sebert JJ. Megacystis-microcolon-intestinal hypoperistalsis syndrome: Case report and review of the literature. *J Urol* 1984; 131: 981-3.