

# Zor Entübasyonun Öngörülmesinde Lateral Servikofasiyal Radyografinin Yeri<sup>1</sup>

## THE SIGNIFICANCE OF LATERAL SERVICOFACIAL RADIOGRAPHY FOR PREDICTION OF DIFFICULT INTUBATIONS

Lütfi YAVUZ\*, Füsün EROĞLU\*, Berrin Dilek ARSLAN\*\*, Orhan OYAR\*\*\*

\* Yrd.Doç.Dr., Süleyman Demirel Üniversitesi Tıp Fakültesi Anesteziyoloji ve Reanimasyon AD,

\*\* Uz.Dr., Süleyman Demirel Üniversitesi Tıp Fakültesi Anesteziyoloji ve Reanimasyon AD,

\*\*\* Prof.Dr., Süleyman Demirel Üniversitesi Tıp Fakültesi Radyoloji AD, ISPARTA

### Özet

**Amaç:** Zor trakeal entübasyon sırasında uzamış hipoksiye bağlı ölüm, ciddi beyin hasarı, miyokard hasarı ya da havayolu travması ve hatta ölüm görülebilir. Bu komplikasyonlardan kaçınmak için zor entübasyonun öngörülmesinde pek çok yöntem önerilmektedir.

**Gereç ve Yöntemler:** Bu çalışma 1999 ile 2003 yılları arasında zor entübasyon gerçekleşen 16 olgu (grup I) ile entübasyon zorluğu olmayan prospektif 15 olgu (grup II) üzerinde yapıldı. Entübasyon zorluğu öyküsü olmayan ve preoperatif vizitte Mallampati sınıflamasına göre I ve II derecede olan olgular retrospektif olarak önceden çektilen lateral servikofasiyal grafileri ile değerlendirildi. Zor entübasyon epiglottun görülememesi veya üç girişimden sonra entübasyonun başarılabilmesi olarak kabul edildi. Olguların lateral servikofasiyal grafilerinde atlanto-oksipital aralık, mandibular açı, mandibulo-hiyoid aralık, hiyoid-servikal aralık değerleri ölçüldü. Atlanto-oksipital aralık, mandibular açı, mandibulo-hiyoid aralık ve hiyoid-servikal aralık değerlerinin gruplar arası ve grup içi cinsiyet dağılımına göre istatistiksel değerlendirilmeleri independent samples *t*-test ile yapıldı.

**Bulgular:** Mandibulo-hiyoid aralık ölçümlerinin zor entübasyon olgularında kontrol grubuna göre anlamlı oranda artmış olduğunu saptadık ( $p<0.0001$ ). Erkekler arasında bu artışın daha fazla olduğu saptandı ( $p=0.013$ ). Kadınlar arasında servikal vertebra ile hiyoid kemik arası aralığın anlamlı olarak azaldığı ( $p=0.028$ ); fakat erkek olgular arasında ise artmış olduğunu saptadık ( $p=0.025$ ). Hiyoid-servikal aralık değerleri erkeklerde kadınlara oranla anlamlı oranda yüksek bulundu ( $p=0.002$ ).

**Sonuç:** Zor entübasyonda bir çok anatomik faktör önemli rol oynamaktadır, fakat bu faktörler bazen bir diğerini kompanse ederken bazen de zor entübasyonun zorluk derecesini arttırmaktadır. Radyolojik olarak kolay görüntülenebilmesi ve fizik muayene ile de zor entübasyonun öngörülmesine yardımcı olması açısından lateral servikofasiyal grafilerde mandibulo-hiyoid aralık ölçülmesinin önemli olduğunu, ancak daha ileri araştırmalara gereksinim olduğunu düşünmekteyiz.

**Anahtar Kelimeler:** Zor entübasyon, Lateral servikal grafi, Mandibulo-hiyoid aralık

T Klin Anest Reanim 2004, 2:69-74

### Summary

**Objective:** Severe brain injury, myocardial injury or airway trauma and even death can be seen due to prolong hypoxia during difficult tracheal intubations. To avoid these complications; various methods have been proposed to predict difficult intubations.

**Material and Methods:** This study has been done during the years 1999 through 2003 on 16 patients (group I) who had difficult intubations and 15 patients (group II) who had not any difficult intubation history and had Mallampati grade I or II in preoperative visit were retrospectively assessed with before was taken lateral cervicofacial graphy. Difficult intubations were described as no ability to see epiglottis and no success in intubations after three attempts. Patients' atlanto-occipital distance, mandibular angle, mandibulo-hyoid distance, hyoid-cervical distance was assessment on lateral cervicofacial graphy. Atlanto-occipital distance, mandibular angle, mandibulo-hyoid distance, and hyoid-cervical distance's statistical assessment were done with independent samples *t*-test between groups and characteristic of sex into groups.

**Results:** We found that the dimension of mandibulo-hyoid distance were significantly increased in difficult intubations according to control group ( $p<0.0001$ ). This increase was higher in men ( $p=0.013$ ). We found that the distance between cervical vertebra and hyoid bone was significantly lower in women ( $p=0.028$ ), but higher in men ( $p=0.025$ ). Hyoid-cervical distance values were significantly higher in man according to women ( $p=0.002$ ).

**Conclusion:** A lots of anatomical factors have been important role on difficult intubations but these factors sometimes compensate the others while contribute the difficulties of difficult intubations. We conclude that; the dimension of mandibulo-hyoid distance on radiological which is very simple to identify and helpful to predict difficult intubations is important but it needs further investigation.

**Key Words:** Difficult intubation, Lateral cervicofacial graphy, Mandibulo-hyoid distance

T Klin J Anest Reanim 2004, 2:69-74

Endotrakeal entübasyon genel anestezi uygulamasında larenksin bir laringoskop yardımıyla direkt olarak görülmesi ile yapılır. Zor entübasyon başın ekstansiyonu ve krikoid basıya rağmen laringoskopide larenksin görülememesidir (1). American Society of Anesthesiologists'in tanımına göre de deneyimli bir anesteziistin klasik laringoskopi ile üç girişimde ya da 10 dakikadan daha uzun sürede entübasyonu gerçekleştirememesidir (2,3). Zor entübasyonun nedenleri arasında anatomik farklılıklar önemli yer tutar (4). Ayrıca çeşitli faktörler de entübasyonun güçleşmesine yol açabilir; kötü diş yapısı, dilin büyük olması, ağzın yeterli açılmaması, boynun kısalığı ve servikal vertebralardan kaynaklanan problemlerle başın yeterli ekstansiyona gelememesi bunlar arasında sayılabilir. Zor entübasyonda anatomik faktörlerin yanı sıra uygulayıcının becerisi, kas gevşemesinin yeterli düzeyde olması gibi dış faktörler de önemli rol oynamaktadır (5). Tüm bu nedenler entübasyonu zorlaştırıp hastanın travmatize olmasına neden olarak mortalite ve morbiditede artışa yol açmaktadır (6). Anestezi uygulamalarında entübasyon zorluğunda uzamış hipoksiye bağlı ölüm, kalıcı beyin hasarı, miyokard hasarı ya da havayolu travması görülebilir (2,3).

Zor entübasyona bağlı bu komplikasyonlardan kaçınmak için zor entübasyonun öngörülmesinde pek çok yöntem önerilmektedir. Preoperatif vizitte detaylı bir anamnez alınmalı ve fizik muayene yapılmalıdır. Muayene sırasında çeşitli pratik testlerin kullanılması önerilmektedir. Bunlar arasında Mallampati testi, Wilson puanlaması ve Patill işaretleri sayılabilir.

Bütün bu yöntemlere rağmen entübasyon güçlüğü'nün öngörülmesi her zaman yeterli olamamaktadır. Literatürde %1 ile %5 zor entübasyon bildirilmişken, Türkiye'de bu oranın %2.2 ile %10.2 arasında olabileceği bildirilmiştir (7-9). Zor entübasyonda radyolojik olarak mandibulo-hiyoid aralığın uzun bulunduğu ve zor entübasyonun öngörülmesinde bu aralıkla birlikte hiyoid ile servikal vertebra arasındaki aralığın, mandibular açının ve atlanto-oksipital aralığın birlikte değerlendirilmesinin daha değerli bir öngörü sağlayacağı belirtilmiştir (4). Biz de zor entübasyon olan olgularda bu

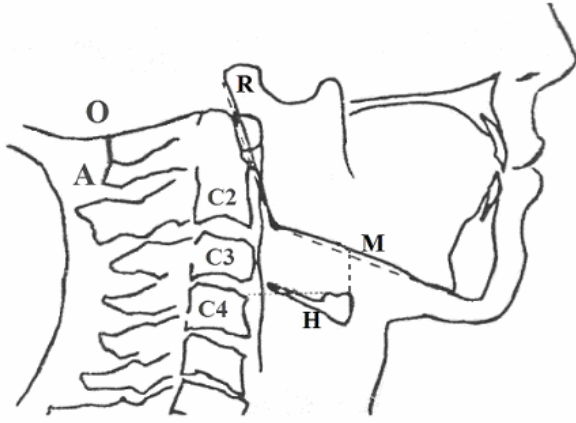
ilişkiyi araştırma amacıyla lateral servikofasiyal grafilerde atlanto-oksipital aralığı, mandibular açığı, hiyoid ile servikal vertebra korpusu arasındaki aralığı, mandibula ile hiyoid arasındaki aralığı entübasyon zorluğu olmayan olguların servikal lateral grafileri ile karşılaştırdık.

### Gereç ve Yöntemler

Çalışma 1999 ile 2003 yılları arasında, preoperatif vizitlerinde zor entübasyon öyküsü olmayan, Mallampati testine göre I ve II grupta bulunan, ancak zor entübasyon gerçekleşen 16 olgunun lateral servikofasiyal grafileri ile; yine preoperatif vizitlerinde zor entübasyon öyküsü olmayan, Mallampati testine göre I ve II gruptaki entübasyon zorluğu olmayan, 2003 yılındaki 15 olgunun direkt lateral servikofasiyal grafileri üzerinde gerçekleştirildi. Her iki grupta da araştırmaya alınan grafiler başka endikasyonlarla çekirilmiş olup, çalışma için olgulara direkt lateral servikofasiyal grafi çektilirilmemiştir.

Tüm olgularda kas gevşemesi non-depolarizan kas gevşeticiler ile sağlandı ve deneyimli anesteziist tarafından Sniffing pozisyonu verilerek entübe edildiler. Yeterli kas gevşemesine rağmen laringoskopide epiglotun görülememesi ve ilk üç denemede endotrakeal entübasyonun gerçekleştirilememesi zor entübasyon olarak tanımlandı. Zor entübasyon saptanan 16 olgu (grup I) ile entübasyon zorluğu saptanmayan 15 olgunun (grup II) direkt lateral servikofasiyal grafileri Radyoloji Anabilim Dalı tarafından değerlendirildi. Atlasın posterior tüberkülünün üst sınırı ile oksiput arasındaki vertikal uzunluğun ölçümü atlanto-oksipital aralık (AOA); ramus mandibula ile mandibula arasındaki açı (açı ölçer ile) mandibular açı (MA) olarak ölçüldü. Mandibulo-hiyoid aralık (MHA), hiyoidin ön üst kenarından mandibulaya ulaşan vertikal aralığın ölçümü ile yapıldı. Hiyoid-servikal aralık (HSA) ise hiyoidin ön üst kenarından horizontal planda servikal vertebra korpusuna ulaşan aralığın ölçümü ile yapıldı (Şekil 1).

Tüm olguların yaş, kilo ve cinsiyet kayıtları alındı. Olguların yaş ve kilosunu independent samples *t*-test ile, cinsiyetleri Fisher's exact test ve Pearson Chi-Square testi ile değerlendirildi. Atlanto-oksipital aralık, mandibular açı, mandibulo-hiyoid



Şekil 1. Ölçüm yapılan aralıkların diyagramı.

- A: Atlas kemiği  
 O: Oksipital kemik  
 R: Mandibula ramusu  
 M: Mandibula korpusu  
 H: Hiyoid kemik  
 A-O: Atlanto-oksipital aralık  
 R-M: Mandibular açı  
 M-H: Mandibulo-hiyoid aralık  
 H-C4: Hiyoid servikal aralık

aralık ve hiyoid-servikal aralıkların gruplar arası değerlendirilmesi ile aynı parametrelerin grup içi cinsiyet dağılımına göre değerlendirilmeleri de independent samples *t*-test ile yapıldı.  $p < 0.05$  anlamlı,  $p < 0.0001$  çok anlamlı olarak kabul edildi.

### Bulgular

Olguların gruplara göre yaş, kilo ve cinsiyet dağılımları ile istatistiksel değerlendirilmesi Tablo 1'de özetlendi. Atlanto-oksipital aralık, mandibular açı, mandibulo-hiyoid aralık ve hiyoid-servikal aralıkların gruplara göre dağılımları, grup içi erkek/kadın dağılımları, kadın/erkek ortalamalarının kendi içlerinde dağılımları ve istatistiksel değerlendirilmeleri Tablo 2, 3 ve 4'te gösterildi.

Zor entübasyon grubunda bir hastada hiyoid kemik net olarak izlenemediği için mandibulo-hiyoid aralık ve hiyoid-servikal aralıkların değerlendirilmesi ile bir başka hastada bunlara ek olarak mandibular açı araştırmaya alınmadı. Kontrol grubunda ise bir hastada aynı nedenlerle mandibulo-hiyoid aralık, hiyoid-servikal aralık ve mandibular açı ile bir başka hastada mandibulo-hiyoid aralık değeri değerlendirme dışı bırakıldı.

Mandibulo-hiyoid aralık değerlerinin gruplar arası değerlendirilmesinde zor entübasyon grubunda çok anlamlı yükseklik olduğu saptandı ( $p < 0.0001$ ). Erkekler arasında bu artışın daha fazla olduğu ( $p = 0.013$ ); kadınlar arasında servikal vertebra ile hiyoid kemik arası aralığın anlamlı olarak azaldığı ( $p = 0.028$ ), erkeklerde ise artmış olduğunu ( $p = 0.025$ ) saptadık. Hiyoid-servikal aralık değerleri erkeklerde kadınlara oranla anlamlı oranda ( $p = 0.002$ ) yüksek bulundu. Diğer ölçümlerde gruplar arası ve cinsiyete göre farklılık istatistiksel olarak anlamsız bulundu. Zor entübasyon grubundan iki olgunun lateral servikofasiyal grafipleri Resim 1 ve 2'de gösterildi.

### Tartışma

Zor entübasyon anestezi pratiğinde her anesteziistin sık karşılaştığı bir problemdir. Tüm entübasyonlar arasında %1-18 oranında zor entübasyona rastlanmaktadır (10). Özofageal entübasyon özofageal rüptüre, trakeal ve bronşiyal lezyon ve bunların geç fark edilmesi gibi komplikasyonları göz önüne alındığında preoperatif dönemde zor entübasyon olasılığının değerlendirilmesinin önemi artmaktadır (11,12).

Zor entübasyon olasılığının preoperatif değerlendirilmesinde pek çok yöntem önerilmektedir. Bunlar arasında Mallampati sınıflaması, tiromental aralığın değerlendirilmesi, ağız açıklığının, dilin büyüklüğünün ve dişlerin yapılanmasının değerlendirilmesi, başın total ekstansiyonunun değeri

Tablo 1. Olguların demografik özellikleri

	Grup I (n=16) (Zor Entübasyon)	Grup II (n=15) (Kontrol)	p değeri
Yaş (yıl±SS)	35.75±8.36	39.00±7.07	0.251 <sup>‡</sup>
E/K	10/6	7/8	0.479* 0.376 <sup>†</sup>
Ağırlık (kg±SS)	69.50±6.33	75.66±11.85	0.087 <sup>‡</sup>

SS: Standart sapma

<sup>‡</sup> Independent samples *t*-test değeri

\* Fisher's Exact Test değeri

<sup>†</sup> Pearson Chi-Square değeri

**Tablo 2.** Olguların radyolojik ölçüm değerleri ve istatistiksel değerlendirilmesi

	Grup I (Zor Entübasyon Grubu)	Grup II (Kontrol Grubu)	p değeri <sup>‡</sup>
Atlanto-oksipital aralık (mm±SS)	5.06±3.39	5.96±3.83	0.497
Mandibular açı (derece±SS)	119.73±5.99	117.07±7.05	0.285
Mandibulo-hiyoid aralık (mm±SS)	22.50±8.41	11.00±6.09	<0,000
Hiyoid-servikal aralık (mm±SS)	42.28±6.11	42.92±5.91	0.779

SS: Standart sapma

<sup>‡</sup> Independent samples *t*-test değeri**Tablo 3.** Olguların cinsiyete göre radyolojik ölçüm değerlerinin dağılımı ile istatistiksel değerlendirilmesi

	Grup I Zor Entüb.	Kadın Grup II (Kontrol)	p <sup>‡</sup>	Grup I Zor Entüb.	Erkek Grup II (Kontrol)	p <sup>‡</sup>
Atlanto-oksipital aralık (mm±SS)	4.83±3.86	7.75±3.49	0.165	5.20±3.29	3.91±3.31	0.442
Mandibular açı (derece±SS)	120.00±1.87	118.50±5.15	0.550	119.60±7.36	115.16±9.19	0.305
Mandibulo-hiyoid aralık (mm±SS)	16.75±6.94	10.50±4.56	0.088	24.80±8.09	11.80±8.58	0.013
Hiyoid-servikal aralık (mm±SS)	35.25±4.99	45.00±6.63	0.028	45.10±3.87	40.16±3.65	0.025

SS: Standart sapma

<sup>‡</sup> Independent samples *t*-test değeri**Tablo 4.** Olguların radyolojik ölçüm değerlerinin cinsiyet dağılımına göre değerlendirilmesi

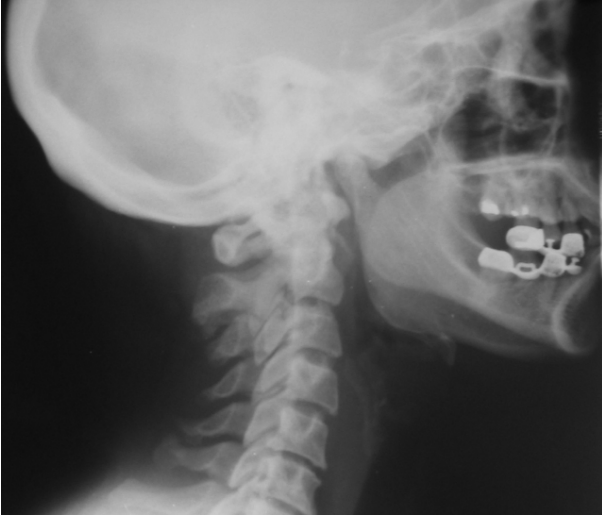		Kadın	Erkek	p <sup>‡</sup>
Grup I (Zor Entübasyon)	Atlanto-oksipital aralık (mm±SS)	4.83±3.86	5.20±3.29	0.843
	Mandibular açı (derece±SS)	120.00±1.87	119.60±7.36	0.908
	Mandibulo-hiyoid aralık (mm±SS)	16.75±6.94	24.80±8.09	0.108
	Hiyoid-servikal aralık (mm±SS)	35.25±4.99	45.10±3.87	0.002
Grup II (Kontrol)	Atlanto-oksipital aralık (mm±SS)	7.75±3.49	3.91±3.31	0.049
	Mandibular açı (derece±SS)	118.50±5.15	115.16±9.19	0.403
	Mandibulo-hiyoid aralık (mm±SS)	10.50±4.56	11.80±8.58	0.725
	Hiyoid-servikal aralık (mm±SS)	45.00±6.63	40.16±3.65	0.135

SS: Standart sapma

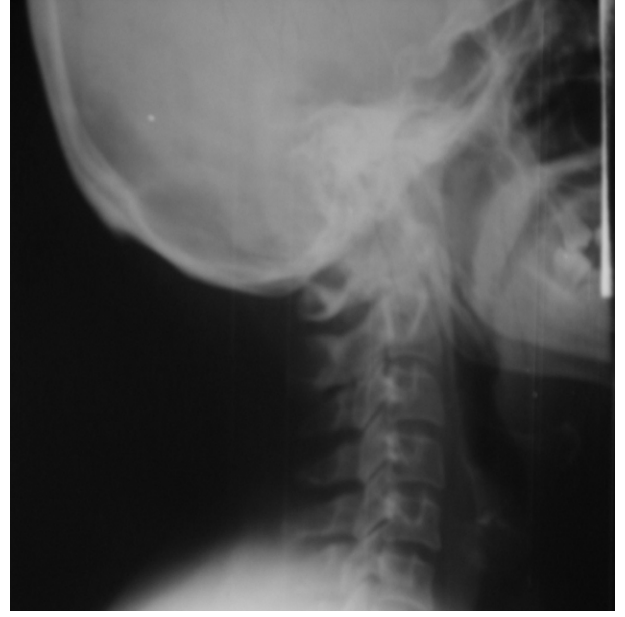<sup>‡</sup> Independent samples *t*-test değeri

lendirilmesi, lateral grafilerde atlantookspital aralığın, mandibular açının, hiyoid ile servikal vertebra korpusu arasındaki aralığın, mandibula ile hiyoid arasındaki aralığın değerlendirilmesi sayılabilir (1,4,5,10,13). Ayrıca entübasyonun bizim de uyguladığımız Sniffing pozisyonu verilerek yapılması durumunda başarı oranının artacağı da belir-

tilmektedir (14). Langenstein ve ark. Mallampati derecelendirmesinde yumuşak damağın görülmemesi, inframandibular aralığın normalden küçük olması ve atlanto-oksipital eklem hareketliliğinin 15° den az olmasının preoperatif %50-70 oranında zor entübasyonu ortaya çıkartabileceğini belirtmektedirler (10). Tse ve ark. ise Mallampati testi-



**Resim 1.** Zor entübasyon grubundan bir olgunun lateral servikofasiyal grafisi.



**Resim 2.** Zor entübasyon grubundan bir olgunun lateral servikofasiyal grafisi.

nin, tiromental aralık ile başın tam ekstansiyonunun değerlendirilmesinin zor entübasyonun öngörülmesinde değerinin az olduğunu bildirmişlerdir (13). Zor entübasyonun preoperatif öngörülmesinde yumuşak dokuların magnetik rezonans görüntüleme ile incelenmesi, 21 ayı parametrenin ölçümü ile araştırılmış ve aradaki farkın anlamsız olduğu bildirilmiştir (15).

Biz araştırmamızda atlanto-oksipital aralık, mandibular açı, mandibulo-hiyoid aralık ve hiyoid-servikal aralıkların zor entübasyonla ilişkisini araştırmayı amaçladık. Mandibulo-hiyoid aralık verilerimiz zor entübasyon grubunda kontrol grubuna göre yüksek saptandı ( $p < 0.0001$ ).

Chou ve ark. zor entübasyon olgularında mandibulo-hiyoid aralık verilerinin kadınlar arasında anlamlı oranda ( $p=0.0006$ ) farklı olduğunu zor entübasyon grubunda daha yüksek değerler bulunduğunu belirtmişlerdir (6). Bizim bulgularımızda da aynı parametre kontrol grubu kadınlara oranla zor entübasyon grubunda istatistiksel olarak anlamsız oranda ( $p=0.088$ ) fakat daha yüksek bulundu. Aynı parametrenin erkekler arası karşılaştırılmasında bizim bulduğumuz  $p=0.013$  anlamlılık düzeyine paralel olarak Chou ve ark. da zor entübasyon grubunda anlamlı ( $p=0.0013$ ) yükseklik bulmuşlardır. Garcia ve ark. da 40-65 yaş arası

kadınlarda zor entübasyonu anlamlı oranda daha fazla bulduklarını bildirmişlerdir (5).

Hiyoid - servikal aralık verilerimiz toplamda kontrol grubuna göre anlamsız değişiklikler gösterdi. Ancak grup içi erkek/kadın ve cinsiyet içi karşılaştırılmasında ise anlamlı değişiklikler bulundu. Hiyoid servikal aralık değerleri, kadınlar arasında kontrol grubunda anlamlı ( $p=0.028$ ) yükseklik gösterirken, erkekler arasında kontrol grubunda anlamlı ( $p=0.025$ ) düşme gösterdi. Bulgularımız Chou ve ark. nın bulguları ile paraleldir. Mandibular açı değerlerimiz ise totalde kontrol grubuna göre, grup içi erkek/kadına göre ve cinsiyet içi dağılımlarda herhangi bir farklılık göstermedi. Atlanto-oksipital aralık verilerimiz toplamda gruplar arası ve cinsiyet içi karşılaştırılmasında istatistiksel olarak anlamsız fark gösterirken kontrol grubunda erkeklerde kadınlara göre istatistiksel açıdan sınırdaki bir anlamlılık ( $p=0.049$ ) düzeyinde düşme bulundu. Frerk ve ark. da çalışmalarında zor entübasyon olgularında bu parametrenin anlamsız değişiklikler gösterdiğini belirtmektedirler (16).

Bir çalışmada zor entübasyon olan olgularda kısa boyun varlığının %48.9, ön dişlerde

protrüzyon varlığının %38, mandibulanın küçük olmasının %27.2, ağız açıklığının sınırlandırılmasının %26.1 oranında bulunduğu bildirilmektedir (4). Langenstein ve ark. Mallampati derecelendirmesinde yumuşak damağın görülmemesi, inframandibular aralığın normalden küçük olması ve atlanto-okspital eklem hareketinin 15°'den az olmasının preoperatif %50-70 oranında zor entübasyonu ortaya çıkartabileceğini belirtmişlerdir (10). Satoh ve ark. preoperatif değerlendirilmesinin olumsuz olmasının zor entübasyon insidansını arttırdığını fakat kesin olmadığını belirtmektedirler (17).

Zor entübasyonun komplikasyonları arasında % 85 oranında özofageal entübasyon, %71 oranında arteriyel desatürasyon ve %33 oranında gastrik içeriğin reflüsü bildirilmektedir (18). Eğer preoperatif dönemde zor entübasyon olabileceği kesin olarak belirlenebilirse anestezi uzmanları entübasyon için güvenli bir hazırlık yapabilir. 6742 olguluk bir seride beklenmeyen zor entübasyon insidansının %4.9 olduğu bildirilmektedir (19). 3925 serilik bir çalışmada da zor entübasyon insidansının %2.3 olduğu bildirilmiştir (4).

Zor entübasyonda bir çok anatomik faktör rol oynamakta, bu faktörler bazen bir diğerini kompanse ederken bazen de zor entübasyonun zorluk derecesini arttırmaktadır (6). Radyolojik olarak kolay görüntülenebilmesi ve fizik muayenede zor entübasyonun öngörülmesine yardımcı olması açısından, eğer çekirtilmişse lateral servikofasiyal grafilerde mandibulo-hiyoid aralık değerlerinin ölçülmesinin önemli olduğunu ancak daha ileri araştırmalara gereksinim olduğunu düşünmekteyiz.

#### KAYNAKLAR

1. Koay CK. Difficult tracheal intubation-analysis and management in 37 cases. Singapore Med J 1998; 39:112-4.
2. Jaeger K, Ruschulte H, Osthaus A, Scheinichen D, Heine J. Tracheal injury as a sequence of multiple attempts of endotracheal intubation in the course of a preclinical cardiopulmonary resuscitation. Resuscitation 2000; 43:147-50.
3. Eindhoven GB, Dercksen B, Regtien JG, Borg PA, Wierda JM. A practical clinical approach to management of the difficult airway. Eur J Anaesthesiol Suppl 2001; 23:60-65.
4. Chow TC, Chen YP, Ting MC, Hwang YS, Lin JC, Yang JC, et al. The study of anatomic factors in difficult intubations. Ma Zui Xue Za Zhi 1993; 31:143-50.
5. García-Guiral M, García-Amigueti F, Ortells-Polo MA, Muiños-Haro P, Gallego-González J, Carral-Olondris JN. Relationship between laryngoscopy degree and intubation difficulty. Rev Esp Anestesiol Reanim 1997; 44:93-7.
6. Chou HC, Wu TL. Mandibulo-hyoid distance in difficult laryngoscopy. Br J Anaest 1993; 71:335-9.
7. Cormack RS, Lehane J. Difficult tracheal intubation in obstetrics. Anaesthesia 1984; 39: 1105-11.
8. Esener Z, Tür A. Entübasyon güçlükleri: 257 olgunun değerlendirilmesi. Türk Anest ve Rean Cem Mecmuası 1988; 16:49-53.
9. Kaya K, Gökağaçlı R, Öztürk E. Entübasyonda güçlük ve laringoskop gerektirmeyen teknikler. Anestezi Dergisi 1996; 4:57-68.
10. Langenstein H, Cunitz G. Difficult intubation in adults. Anaesthesist 1996; 45:372-83.
11. Jougon J, Cantinib O, Delcambrea F, Minnitia A, Vellya JF. Esophageal perforation: life threatening complication of endotracheal intubation. European Journal of Cardio-Thoracic Surgery 2001; 20:7-11.
12. Tcherveniakov A, Tchalakov B, Tcherveniakova P. Traumatic and iatrogenic lesions of the trachea and bronchi. European Journal of Cardio-Thoracic Surgery 2001; 19:19-24.
13. Tse JC, Rimm EB, Hussain A. Predicting difficult endotracheal intubation in surgical patients scheduled for general anesthesia: a prospective blind study. Anesth Analg. 1995; 81:254-8.
14. Hubert J, Schmitt MD, Mang HMD. Head and neck elevation beyond the sniffing position improves laryngeal view in cases of difficult direct laryngoscopy. Journal of Clinical Anesthesia 2002; 14:335-8.
15. Satwant K, Michael AS, Faustino CS. A study of radiologic imaging techniques and airway grading to predict a difficult endotracheal intubation. Journal of Clinical Anesthesia 1995; 7:373-9.
16. Frerk JM, Till CB, Bradley AJ. Difficult intubation: thyromental distance and the atlanto-occipital gap. Anaesthesia 1996; 51:738-40.
17. Satoh K, Tachibana C, Fukada T, Kobayashi N, Hasegawa R, Tsukazaki Y, et al. Difficult adult airway and endotracheal intubation. Masui. 1995; 44:1285-89.
18. Williamson JA, Webb RK, Szekely S, Gillies ER, Dreosti AV. The Australian Incident Monitoring Study. Difficult intubation: an analysis of 2000 incident reports. Anaesth Intensive Care 1993; 21:602-7.
19. Kanaya N, Kawana S, Watanabe H, Niiyama Y, Niiya T, Nakayama M, et al. The utility of three-dimensional computed tomography in unanticipated difficult endotracheal intubation. Anesth Analg 2000; 91:752-4.

**Geliş Tarihi:** 16.12.2003

**Yazışma Adresi:** Dr.Lütfi YAVUZ

Hızırbey Mahallesi, 1556 Sokak,  
Yunusevler Sitesi, B Blok, No: 2/6  
32100, İSPARTA  
luyavuz@hotmail.com

†TARK 2003 Kongresinde sözlü sunu olarak sunulmuştur.