

Dokuz Aya Kadar Yaşayan Meckel Gruber Sendromlu Bir Olgu

A Case of Meckel Gruber Syndrome Survived to Nine Months of Life

Dr. Banu NUR,^a
Dr. Ercan MIHÇI,^{a,b}
Dr. Mustafa KOYUN,^{a,c}
Dr. Özgür DUMAN,^{a,d}
Dr. Şükran TAÇOY^{a,b}

^aÇocuk Sağlığı ve Hastalıkları ABD,
^bPediyatrik Genetik BD,
^cPediyatrik Nefroloji BD,
^dPediyatrik Nöroloji BD,
Akdeniz Üniversitesi Tıp Fakültesi,
ANTALYA

Geliş Tarihi/Received: 04.10.2006
Kabul Tarihi/Accepted: 31.01.2007

Yazışma Adresi/Correspondence:
Dr. Ercan MIHÇI
Akdeniz Üniversitesi Tıp Fakültesi,
Çocuk Sağlığı ve Hastalıkları ABD,
Pediyatrik Genetik BD, ANTALYA
emihci@akdeniz.edu.tr

ÖZET Meckel-Gruber sendromu, otozomal resesif geçişli, nadir bir hastalıktır. Klasik triadı oksipital ensefalosel, kistik böbrekler ve postaksiyel polidaktilidir. Bu üç bulgu vakaların %52'sinde görülür. Üç bulgudan ikisine sahip olan olgular da Meckel-Gruber sendromu olarak kabul edilebilir. Altı buçuk aylıkken kliniğimize başvuran, gelişme geriliği ve pnömoni tanısıyla interne edilen, Meckel Gruber klinik tanısı alan bir kız olgu sunulmaktadır. Fizik muayenede mikrosefali, oksipital ensefalosel operasyon skarı, polidaktili, hipertelorizm, mikrognati, düşük kulak, derin yerleşimli gözler, makrostomi, yüksek damak, kısa boyun ve hipoplazik dış genitalya saptandı. Renal ultrasonografi bulguları ve böbrek fonksiyon bozukluğunu gösteren biyokimyasal parametreler, kistik renal displaziye sekonder kompanse kronik böbrek yetmezliği ile uyumlu bulundu. Olgunun 9 aylıkken evinde eksitus olduğu öğrenildi. Bu olgu, literatürdeki Meckel-Gruber sendromlu hastalar içinde uzun süre yaşayan nadir bir örnek olması nedeniyle sunulmuştur.

Anahtar Kelimeler: Meckel-Gruber sendromu, oksipital ensefalosel, postaksiyel polidaktili

ABSTRACT Meckel-Gruber syndrome, inherited autosomal recessively, is a rare disease. The classic triad is occipital encephalocele, cystic kidneys and postaxial polydactyly. We present here a 61/2-month-old girl with Meckel-Gruber syndrome who was hospitalized due to failure to thrive and pneumonia. Physical examination revealed microcephaly, operation scar of occipital encephalocele, polydactyly, high-arched palate, facial dysmorphism including hypertelorism, deep set eyes, micrognathia, macrostomy, low set ears, short neck and hypoplastic genitalia. Renal ultrasonography findings and abnormalities in renal function tests had yielded compensated chronic renal failure secondary to cystic renal dysplasia. She died at home at the age of 9 months. The case was presented due to longer survival usually not observed in Meckel-Gruber syndrome cases.

Key Words: Meckel-Gruber syndrome, occipital encephalocele, postaxial polydactyly

Türkiye Klinikleri J Pediatr 2008, 17:55-58

Meckel-Gruber Sendromu (MGS) (OMIM 24900) otozomal resesif kalıtım özelliği gösteren nadir bir hastalıktır. Aynı zamanda nöral tüp defektlerinin sendromik olanlarının en sık gözlenenidir.^{1,2} İlk olarak 1822 yılında Meckel tarafından tanımlanmıştır ve 1934 yılında Gruber tarafından 'Dysencephalica Splenchnocystica' olarak adlandırılmıştır.^{3,4} Farklı etnik gruplarda 17q21-24, 11q13, 8q24'de sırasıyla MKS1, MKS2, MKS3 genlerinde lokus heterojenitesi bildirilmektedir.⁵⁻⁷ 8q'da bulunan MKS3 geni, fonksiyonları tam olarak bilinmeyen bir transmembran reseptörü olan Meckelin adı verilen proteini kodlamaktadır.⁸ Hastalığın insidansı farklı yayın-

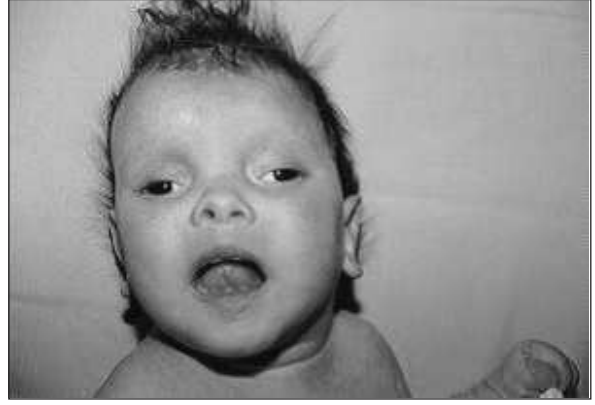larda 13.250-140.000 canlı doğumda bir olarak bildirilmektedir.^{9,10} Tüm ırk ve etnik grupları etkilemekle birlikte Finlandiya popülasyonunda 9000 canlı doğumda bir gibi yüksek bir doğum insidansı verilmektedir. Her iki cinste eşit oranda görülür.¹⁰ Sendrom klasik olarak: oksipital ensefalosel, postaksiyel polidaktili ve renal anomalilerden (hipoplazik/displastik böbrek veya multipl kistler) oluşur. MGS klinik tanısı için belirtilen üç bulgunun en az ikisi olmalıdır. Sendroma eşlik eden diğer anomaliler yarı damak, santral sinir sistemi malformasyonları, genital anomaliler ve hepatik fibrozisdir.^{11,12}

Yenidoğan döneminde çoğunlukla ölümlerle sonuçlanması ve tekrarlama riskinin %25 olması nedeniyle prenatal tanı önem kazanmaktadır. Prenatal tanı halen en yaygın kullanılan yaklaşım ultrasonografik görüntülemedir ve tanı en az iki major özelliğinin ultrasonografik olarak görüntülenmesi ile konur. Amniyosentezle alfa-fetoprotein düzeyinin amniyon sıvısında arttığı saptanabilir. Displastik böbrekler nedeniyle gelişen oligohidroamniyos ultrasonografi ile görüntülenebilir. Oligohidroamniyos, fetal pulmoner hipoplaziye neden olur ve pulmoner hipoplazi MGS'li hastalarda en sık ölüm nedenidir.¹

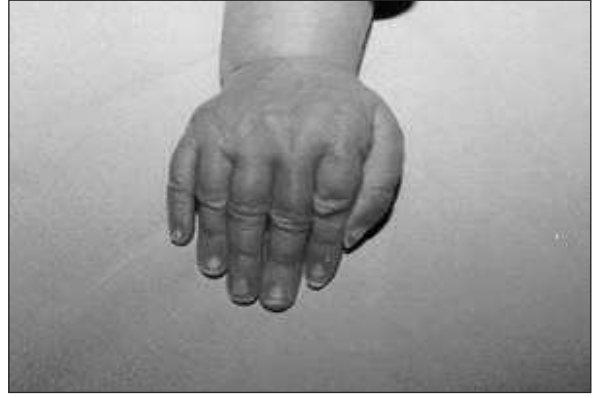MGS olgularının pek çoğu fetal dönemde ya da erken postnatal dönemde kaybedilir.¹³ Olgumuz, literatürde bildirilmiş olan hastaların çoğuna göre daha uzun süre hayatta kaldığı için sunulmaktadır.

OLGU SUNUMU

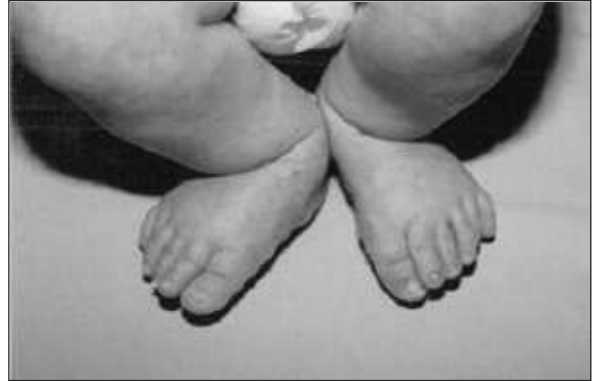6 ay 15 günlük kız olgu, gelişme geriliği, multipl konjenital anomali, bronkopnömoni ön tanılarıyla hastanemize yatırıldı. Aralarında birinci derece kuzen evliliği tariflenen sağlıklı ailenin ikinci çocuğu idi. Olgunun düzenli ultrasonografik izlemi yapıldığı bildirilen gebelik sonrası, zamanında, vajinal yol ile 3600 gram ağırlığında doğduğu ve doğumunun 3. haftasında ensefalosel operasyonu olduğu öğrenildi. Gelişme geriliği ve hipoaktivitesi olan bebeğin fizik muayenesinde vücut ağırlığı 5270 g (<3p), boy 61 cm (<3p), baş çevresi 40 cm (<3p), oksipital bölgede ensefalosel operasyonuna bağlı skar, belirgin ve geniş alın, hipertelorizm, basık burun kökü, küçük burun, düşük kulaklar, dar ve yüksek damak, makrostomi, kısa boyun (Resim 1), ellerde bilateral proksimal yerleşimli başparmak, postaksiyel polidaktili (Resim



RESİM 1: Fasiyal dismorfik bulgular.

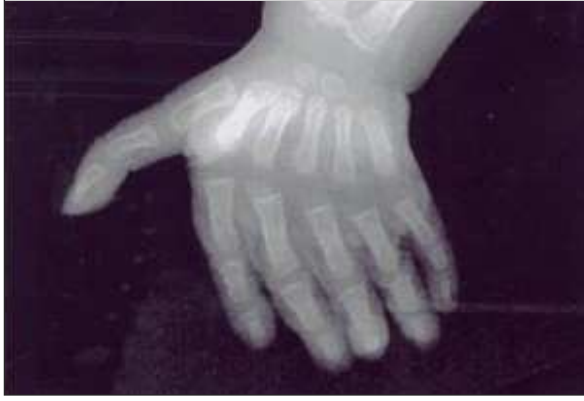

RESİM 2: Elde postaksiyel hegzadaktili.

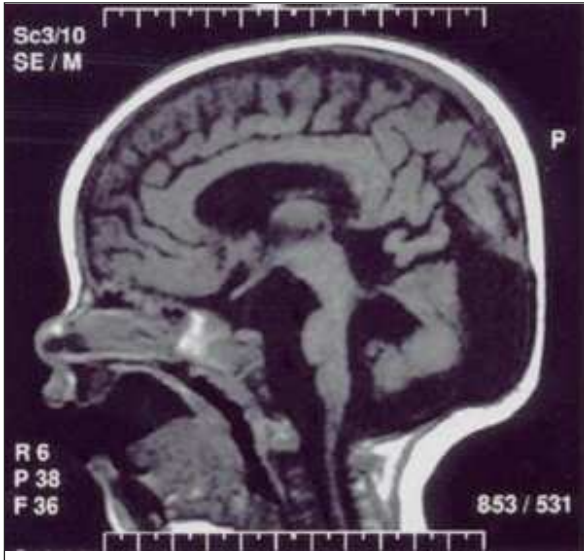


RESİM 3: Ayakta bilateral postaksiyel hegzadaktili.

2) ve 6. parmaklarında klinodaktili, bilateral ayaklarda postaksiyel polidaktili (Resim 3) saptandı. Nörolojik muayenesinde; bilateral ışık refleksi alınıyordu, yaygın hipotoni, baş kontrolü yoktu, derin tendon refleksleri artmış, sol gözde strabismus ve horizontal nistagmus mevcuttu.



RESİM 4: Elde başparmak proksimal yerleşimli ve altıncı metakarp uzantısı olan parmakta iki falanks yapısı.



RESİM 5: Kraniyal manyetik rezonans görüntülemesinde serebellar hipoplazi, posterior fossadaki kistik lezyon (Blake kesesi) ile dördüncü ventrikül arasında direkt bağlantı mevcuttu (Dandy-Walker malformasyonu).

Laboratuvar tetkiklerinde; BUN 16 mg/dl, serum kreatinini 0.61 mg/dl (N:0.3-0.4), ürik asit 4.4 mg/dl, Na 145 mEq/L, K 4.9 mEq/L, Ca 9.7 mg/dl, P 6 mg/dl olarak bulundu. İdrar incelemesinde özellik yoktu. Schwartz formülüne göre hesaplanan kreatinin klirensi: 29.5 ml/dak/1.73 m² (N>80), serum sistatin C düzeyi 1.95 mg/L (N:0.9-1.1) olarak tespit edildi.

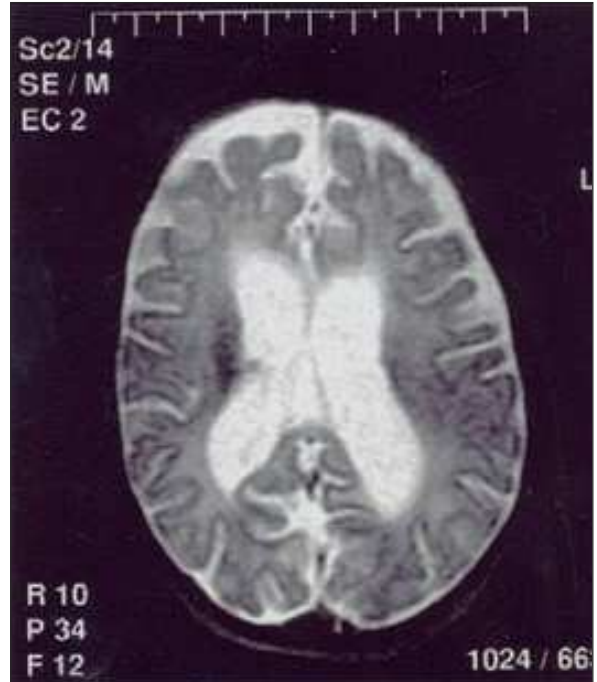Radyolojik incelemelerde; el ve ayak grafilelerinde polidaktili ile uyumlu 6. metakarp ve 6 metatars yapısı ve 6. metakarp uzantısında olan parmakta iki falanks yapısı mevcuttu (Resim 4). Akciğer gra-

fisinde sağ diyafragmada şüpheli eventrasyon görüldü. Kraniyal manyetik rezonans görüntülemesinde serebellar hipoplazi ve hidrosefali saptandı, posterior fossadaki kistik lezyon ile dördüncü ventrikül arasında direkt bağlantı mevcuttu (Dandy-Walker malformasyonu) (Resim 5, 6). Renal ultrasonografide, bilateral böbrek boyutları normal sınırlarda (sağ 61, sol 60 mm), parankim ekojenitesinde artış (grade 2) ve bilateral korteks medulla ayrımının yapılamadığı parankim görüldü; sol böbrek üst polde 6x2 mm boyutlu kistik lezyon saptandı. Ekokardiyografik incelemesi normal idi. Kromozom analizi 46 XX, normal dişi karyotipi ile sonuçlandı.

İzlemede apneik solunumu ve konvülfif hareketleri olması nedeniyle anti- konvülfif tedavi başlandı. Olgunun 9 aylıkken evde eksitus olduğu öğrenildi.

TARTIŞMA

MGS, çocukluk yaş grubunda görülen, otozomal resesif geçişli, yüksek mortalite ve morbiditeyle seyreden bir hastalıktır. Olgularda intrauterin dönemde başlayan renal patolojiye bağlı oligohidramniyos gelişir ve bu da pulmoner hipoplaziye neden olur. Akciğer maturasyonunun tamamlan-



RESİM 6: Kraniyal manyetik rezonans görüntüleme hidrosefali.

mamış olması sıklıkla doğumdan kısa süre sonra eksitus nedenidir.¹

Olgumuzda MGS'unun özgün bulguları olan oksipital ensefalosel, postaksiyal polidaktili ve renal anomali birlikteliği mevcuttu.

MGS'unda genotip ile fenotip arasında kesin bir ilişki gösterilememiş olmakla birlikte; MKS3 gen mutasyonu saptanan hastalarda polidaktili ve santral sinir sistemi malformasyon insidansının MKS1 ve MKS2 gen mutasyonları taşıyan olgulara göre daha düşük olduğu gösterilmiştir. Ancak kesin bir genotip/fenotip ilişkisi belirlenememiştir.⁶

Olgumuzun kranial manyetik rezonans görüntüleme (MRG) ile tespit edilen serebellum hipoplazisi, hidrosefali, serebellum posteriorunda kistik lezyonu ve opere ensefalosel hikayesi; literatürde MGS'da klasik olarak tanımlanan porenefalik disgenezi, oksipital ensefalosel ve rombik çatı gelişim kusuru ile uyumluydu.^{6,14,15} MGS'da Dandy-Walker malformasyonu birlikteliği literatürde sınırlı sayıda yayında bildirilmiştir.¹⁴⁻¹⁷ Bu santral sinir sistemi bulgusunun özellikle antenatal ultrasonografik incelemede saptanması durumunda MGS'u ayırıcı tanıda göz önünde bulundurulmalıdır.

MGS'da bildirilen intestinal malrotasyon ve hepatik fibrozisi düşündürecek klinik ve laboratuvar bulgusu yoktu.¹⁸

MGS'unun ayırıcı tanısında yer alan trizomi 13 sendromunu dışlamak amacıyla kromozom analizi yapıldı ve normal karyotip (46, XX) bulundu.¹⁹

Renal anomalilerin spektrumu multipl kistik böbreklerden, renal displazi ve hipoplaziye kadar değişebilmektedir. Böbreklerin ultrasonografik incelemesinde bilateral grade 2 ekojenite artışı ve korteks-medulla ayırımının yapılamamış olması ve sol böbrekte kist bulunması kistik renal displazi ile uyumlu idi. Böbrek fonksiyon testleri ile de kompense kronik böbrek yetmezliği geliştiği saptandı.

MGS'lu hastaların sağkalım süreleri oldukça kısadır. Sıklıkla yaşamın ilk aylarında kaybedilirler. Olgumuzun 9a ay gibi uzun bir sağkalım süresi göstermesi, nadir görülen bir durumdur. Literatürde iki yaşına kadar yaşayan bir olgu, yedi ve dört aylığa kadar yaşayan olgular bildirilmiştir.^{13,14,20}

Bu olgu, literatürdeki Meckel-Gruber Sendromlu hastalar içinde uzun süre yaşayan nadir bir örnek olması nedeniyle sunulmuştur.

KAYNAKLAR

- Salonen R. The Meckel syndrome; clinicopathological findings in 67 patients. *Am J Med Genet* 1984;18:671-89.
- Simpson JL, Mills J, Rhoads GG, Cunningham GC, Conley MR, Hoffman HJ. Genetic heterogeneity in neural tube defects. *Ann Genet* 1991;34:279-86.
- Meckel JF. Beschreibung zweier, durch sehr aehnliche Bildungsabweichungen entstellter Geschwister. *Dtsch Arch Physiol* 1822;7:99-172.
- Gruber GB. Beitrage zur Frage 'gekoppelter' Missbildungen. (Akrocephalo-Syndactylie und Dysencephalia splanchnocystica). *Beitr Path Anat* 1934;93:459-76.
- Paavola P, Salonen R, Weissenbach J, Peltonen L. The locus for Meckel syndrome with multiple congenital anomalies maps to chromosome 17q21-q24. *Nat Genet* 1995;11:213-5.
- Morgan NV, Gissen P, Sharif SM, et al. A novel locus for Meckel-Gruber syndrome, MKS3, maps to chromosome 8q24. *Hum Genet* 2002;111:456-61.
- Roume J, Genin E, Cormier-Daire V, et al. A gene for Meckel syndrome maps to chromosome 11q13. *Am J Hum Genet* 1998;63:1095-101.
- Smith UM, Consugar M, Tee LJ, et al. The transmembrane protein meckelin (MKS3) is mutated in Meckel-Gruber syndrome and the wpk rat. *Nat Genet* 2006;38:191-6. Epub 2006.
- Holmes LB, Driscoll SG, Atkins L. Etiologic heterogeneity of neural-tube defects. *N Engl J Med* 1976;249:365-9.
- Seller MJ. Meckel syndrome and the prenatal diagnosis of neural tube defects. *J Med Genet* 1978;15:462-5.
- Kumar S, Bhat RV, Bhatt BV. Autosomal recessive poly-cystic kidney disease with congenital hepatic fibrosis and encephalocele. *Indian Pediatr* 2001;38:292-4.
- Johnson CA, Gissen P, Sergi C. Molecular pathology and genetics of congenital hepatorenal fibrocystic syndromes. *J Med Genet* 2003;40:311-9.
- Gazioğlu N, Vural M, Seçkin MS, et al. Meckel-Gruber syndrome. *Childs Nerv Syst* 1998;14:142-5.
- Balci S, Teksen F, Dokmeci F, et al. Prenatal diagnosis of Meckel-Gruber syndrome and Dandy-Walker malformation in four consecutive affected siblings, with the fourth one being diagnosed prenatally at 22 weeks of gestation. *Turk J Pediatr* 2004;46:283-8.
- Yapar EG, Ekici E, Doğan M, Gökmen O. Meckel Gruber syndrome concomitant with Dandy-Walker malformation: prenatal sonographic diagnosis in two cases. *Clin Dysmorphol* 1996;5:357-62.
- Balci S, Önal B, Erçal MD, Bektaş S, Erzen C, Akban O. Meckel Gruber syndrome: a case diagnosed in utero. *Turk J Pediatr* 1992;34:179-85.
- Öztürk MK, Köse G, Kandemir B, Balci S. Meckel Gruber sendromu "Dysancephalie Splorichocystics". *Çocuk Sağ Hast Derg* 1979;22:198.
- Ergür AT, Ta F, Yıldız E, Kılıç F, Sezgin İ. Meckel-Gruber syndrome associated with gastrointestinal tract anomaly. *Turk J Pediatr* 2004;46:388-92.
- Petersen JC. Gross anatomical studies of a newborn infant with the Meckel syndrome. *Am J Med Genet* 1984;18:649-59.
- Vince JD, Baki M, Chakravarti P. Meckel-Gruber syndrome; report of an affected Papua New Guinean family. *PNG Med J* 1998;41:83-4.