

Prematüre Bir Bebekte Midriyatik Göz Damlası Kullanımına Bağlı Gelişen Akut Gastrik Dilatasyon ve İleus Tablosu

Acute Gastric Dilatation and Ileus Due to Mydriatic Eye Drop in a Preterm Infant: Case Report

Dr. Onur AKIN,^a
Dr. Ömer ERDEVE,^a
Dr. Ahmet BOLAT,^a
Dr. S. Ümit SARICI^a

^aÇocuk Sağlığı ve Hastalıkları AD,
Neonatoloji BD, GATA, Ankara

Geliş Tarihi/Received: 07.02.2008
Kabul Tarihi/Accepted: 06.03.2008

*Bu çalışma, UNEKO-16
(Antalya, 2008)'da poster olarak
sunulmuştur.*

Yazışma Adresi/Correspondence:
Dr. Ömer ERDEVE
GATA,
Çocuk Sağlığı ve Hastalıkları AD,
Neonatoloji BD, Ankara,
TÜRKİYE/TURKEY
omererdeve@yahoo.com

ÖZET Prematüre retinopatisi açısından tarama muayenelerinde pupil dilatasyonu amacıyla topikal olarak kullanılan ilaçlar siklopentolat, tropikamid ve fenilefrindir. Bu topikal ajanların konjunktivadan, burun mukozası veya gastrointestinal sistem mukozasından absorpsyonu sonucu nadiren de olsa sistemik yan etkilere sebep olduğu bildirilmiştir. Bu yazıda siklopentolat ve fenilefrin damla kullanılarak yapılan retina muayenesi sonrası gastrik dilatasyon ve ileus gelişen bir prematüre bebek sunularak, midriyatik ajanlara bağlı gözlenen nadir yan etkilerin tartışılması amaçlanmıştır. Bizim olgumuzda siklopentolat %0.5 ve fenilefrin %1.25 gibi azaltılmış doz kullanılmasına rağmen gastrik dilatasyon ve ileus gibi sistemik yan etkilerin ortaya çıkması doz üzerinde tartışmaların devam edeceğini göstermektedir. Literatürde yer alan diğer sistemik yan etkiler de düşünüldüğünde, prematüre bebeklerin retina muayenesi sonrası yakın takip edilmesinin ve ailelerin gelişebilecek yan etkiler açısından eğitiminin önemi akılda tutulmalıdır.

Anahtar Kelimeler: İleus; gastrik dilatasyon; fenilefrin; siklopentolat; prematüre retinopatisi

ABSTRACT The agents used for pupil dilatation during routine retinal screening are cyclopentolate, tropicamide and phenylephrine. These topical agents are rarely reported to cause systemic side effects due to the absorption from conjunctiva, nasal and gastrointestinal mucosa. Herein, it is aimed to discuss the rare side effects of midriatic agents by presenting a preterm baby who developed gastric dilatation and ileus after use of cyclopentolate and phenylephrine drops for retinal screening. Although reduced doses such as cyclopentolate 0.5% and phenylephrine 1.25% were used in our patient, development of systemic side effects such as gastric dilatation and ileus shows that the discussion about optimal dosage will continue. When the other systemic side effects in literature are considered, the importance of close follow up of preterm infants after retinal screening and the education of families about the probable side effects should be kept in mind.

Key Words: Ileus; gastric dilatation; phenylephrine; cyclopentolate; retinopathy of prematurity

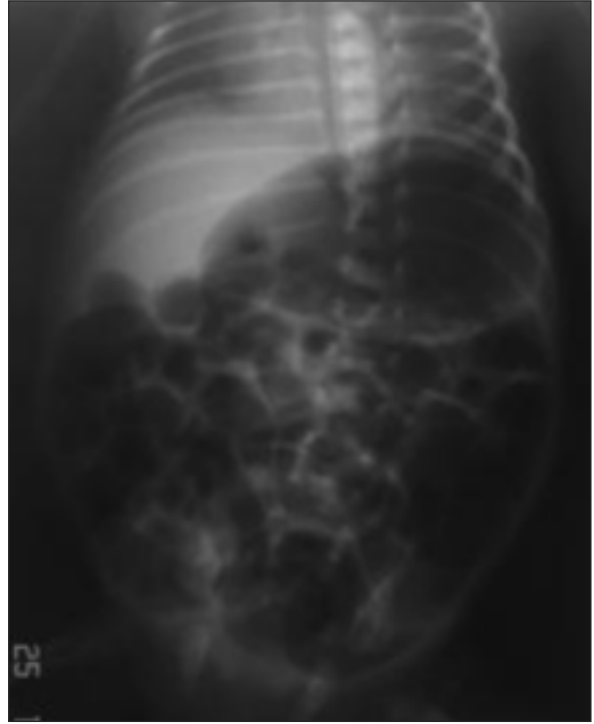Türkiye Klinikleri J Pediatr 2009;18(3):240-3

Prematüre doğan bebeklerde retinopati önemli bir morbidite sebebidir. Risk taşıyan bebeklerin uygun zamanda rutin retina muayenesi ile tanınması halinde bu önemli sorunun önlenmesi mümkündür.¹ Tarama muayenelerinde midriyazis amaçlı yaygın olarak kullanılan yardımcı ilaçlar siklopentolat, tropikamid ve fenilefrindir. Nadir olarak bu topikal ilaçların, konjunktivadan veya nazolakrimal kanal yoluyla ulaştığı burun mukozası ve gastrointestinal sistem mukozası tarafından absorbe edilerek sistemik yan etkilere sebep olduğu bildirilmiştir.^{2,3} Bu yan etkiler, retina muayenesinde sistemik yan etkileri azaltıcı yöntemlerin aranmasına yol açmıştır.⁴⁻⁶

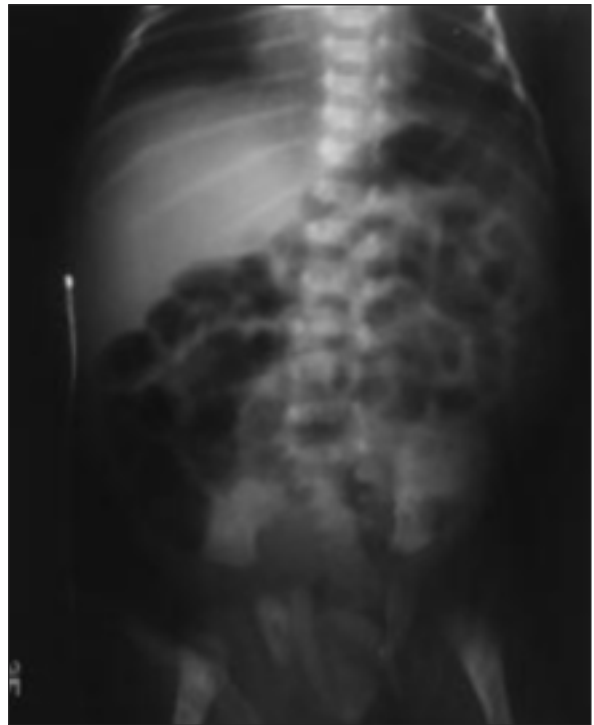
Bu çalışmada, siklopentolat ve fenilefrin damla kullanılarak yapılan retina muayenesi sonrası gastrik dilatasyon ve ileus gelişen bir prematüre bebek sunularak, retina muayenesinde gözlenen nadir yan etkilerin tartışılması amaçlanmıştır.

OLGU SUNUMU

Yirmi dört yaşındaki annenin 2. gebeliğinden 1. yaşayan olarak 1200 g ağırlığında 31. gebelik haftasında sezaryen ile doğan erkek bebek, prematürite ve intrauterin gelişme geriliği nedeni ile yenidoğan servisine yatırıldı. Hastanın doğum salonunda resüsitasyon ve serviste solunum desteği ihtiyacı olmadı. Öz geçmişinde, annenin kronik böbrek yetmezliği, hipertansiyon ve hipertiroidi tanılarıyla takip edildiği, gebeliğin takipli olduğu ve annede var olan kronik böbrek yetmezliği nedeni ile gebeliğin 31. haftasında doğumun gerçekleştirildiği öğrenildi. Hastanın sistemik muayenesi normal olarak değerlendirildi. Postnatal dönemde sorunu olmayan ve enteral beslenerek takip edilen bebekte yatışının 15. gününde (postmenstrual 33. hafta) retinopati açısından değerlendirilmek amacıyla göz muayenesi yapıldı. Muayeneden 8 saat sonra başlayan dört kez aralıklı safralı kusmaları ve bir kez eşlik eden apnesi oldu. Tekrarlanan fizik muayenesinde belirgin abdominal distansiyon tespit edildi. Ayakta direkt karın grafisinde gastrik dilatasyon, bağırsaklarda yaygın gaz ve sol bağırsak kıvrımında haustra kaybı izlendi (Resim 1). Enteral beslenmesi kesilen hastaya nazogastrik ve rektal dekompresyon uygulandı. Nekrotizan enterokolit ön tanılar arasında düşünülen, akut faz reaktanları çalışılan ve kan kültürü alınan hastaya ampirik vankomisin, seftriakson ve metronidazol tedavisi başlandı. Akut faz reaktanları normal düzeylerde saptandı (beyaz küre: 13.000/mm³, C-reaktif protein: 2 mg/dL, immatür/total oranı: 0.8). Orogastrik dekompresyondan fayda gören hastanın batın distansiyonu geriledi. On iki saat sonra çekilen kontrol batın grafisinde gaz miktarının ve gastrik dilatasyonun gerilediği ve bağırsak gazlarında ilerleme olduğu görüldü (Resim 2). Kan kültüründe üreme olmayan hastada nekrotizan enterokolit ön tanısı ile başlanan antibiyoterapisi



RESİM 1: Göz damlaları sonrası gelişen gastrik dilatasyon ve ileus tablosu.



RESİM 2: On sekiz saatlik izlem sonrası gastrik dilatasyon ve ileus tablosunun düzeldiği görülüyor.

tedavinin üçüncü gününde kesildi. Göz muayenesinden 3 gün sonra bağırsak motilitesi halen yavaş olan ve dışkı çıkışı az olan hastaya oral yoldan domperidon başlandı. Bu tedaviye yanıt alındı ve hasta postnatal 20. gününde tam enteral beslenme ile taburcu edildi.

TARTIŞMA

Prematürite retinopatisi, önlenmesi mümkün olan bir körlük nedenidir. Bu nedenle prematüre yenidoğanlara tarama amaçlı retina muayenesi yapılması gerekmektedir. Bu muayenelerde retinanın tamamının gözlenebilmesi için hastamıza da uygulanan siklopentolat ve fenilefrin en sık kullanılan midriyatik ajanlardandır. Bu ajanların nadir de olsa lokal ve sistemik yan etkileri bildirilmiştir.⁷⁻¹⁴

Hastamızda gelişen gastrik dilatasyon ve ileus tablosu literatürde prematüre bebeklerde ilk olarak ülkemizden Sarıcı ve ark. tarafından bildirilmiştir.⁷ Bu olgu, 27 haftalık doğan ve 2 aylıkken siklopentolat %0.5 ve fenilefrin %2.5 kullanılarak retina muayenesi yapılan ve sonrasında apne ve kusma geliştiği bildirilen bir hastadır. Hastanın fizik muayenesinde batın distansiyonu ve radyografik tetkiklerde akut gastrik dilatasyon saptandığı, 18 saat sonra tüm bulguların gerilediği belirtilmiştir. Lim ve ark. da siklopentolat ve fenilefrin damla kullanımını sonrası geçici paralitik ileus görülen iki olgu bildirmiş ve sistemik emilimin düşük düzeyde olmasına rağmen yan etkiyle sonuçlanabileceği yorumunda bulunmuşlardır.⁸ Bonthala ve ark. yaptıkları çalışmada, prematürde retinopatisi açısından yapılan göz muayenesinden 24 saat sonra, abdominal distansiyon, kusma ve gastrik rezidü gibi belirtilerin muayene öncesindeki güne göre daha fazla gözlendiğini göstermişlerdir.⁹ Bu çalışma sonucunda, kullanılan topikal ajanların duodenal motor aktivitesini azalttığı ve gastrik boşalmayı geciktirdiği gösterilmiştir. Retina muayenesinin ya-

pıldığı günde gerçekleşen beslenme güçlüklerinin altında bu gastrointestinal yan etkilerin yattığı öne sürülmüştür. Hermansen ve ark., 50 olguluk serilerinde siklopentolat ve fenilefrin kullanılan bir olguda nekrotizan enterokolit geliştiğini bildirmişlerdir.¹⁰ Bizim olgumuzda da safralı drenaj olması ve abdominal distansiyonunun ciddi boyutta olması nedeni ile nekrotizan enterokolit şüphesi ile dekompresyon ve antibiyotik tedavileri başlandı. Olgumuzda 24 saat içinde klinik ve radyolojik düzelme olması ve septik çalışmalarının negatif sonuçlanması ile bu tanıdan uzaklaşıldı.

Gastrointestinal yan etkilerin yanı sıra siklopentolat ve fenilefrin içeren göz damlası kullanımı sonrası konvülziyon, böbrek yetmezliği, yaygın ürtiker ve taşikardi gibi başka sistemik yan etkiler de bildirilmiştir.¹¹⁻¹⁴ Gözlenen bu sistemik yan etkiler, uygulanan doz konusunda araştırmalara yol açmıştır. Elibol ve ark. yaptıkları bir çalışmada; ortalama damla hacmi 5.6 mikroL olan mikro damla ve damla hacmi 35.4 mikroL olan standart damla formundaki siklopentolat, fenilefrin ve tropikamidi klinik faydalanım ve yan etkiler açısından karşılaştırmışlardır. Klinik faydalanım açısından fark görülmezken, azaltılmış dozlarda yan etki riskinin azaldığı gösterilmiştir. Chew ve ark., siklopentolat %0.2 ve fenilefrin %1 kombinasyonunun daha yüksek dozlu kombinasyonlara kıyasla daha az yan etki ile uygun pupiller dilatasyonu sağladığını belirtmişlerdir.³

Bizim olgumuzda siklopentolat %0.5 ve fenilefrin %1.25 gibi azaltılmış doz kullanılmasına rağmen, gastrik dilatasyon ve ileus şeklinde sistemik yan etkilerin ortaya çıkması doz üzerinde tartışmaların devam edeceğini göstermektedir. Literatürde yer alan diğer sistemik yan etkiler de düşünüldüğünde, prematüre bebeklerin retina muayenesi sonrası yakın takip edilmesi ve ailelerin gelişebilecek yan etkiler açısından bilgilendirilmesi gerektiği bilinmelidir.

KAYNAKLAR

1. Kemper AR, Wallace DK. Neonatologists' practices and experiences in arranging retinopathy of prematurity screening services. *Pediatrics* 2007;120(3):527-31.
2. Shell JW. Pharmacokinetics of topically applied ophthalmic drugs. *Surv Ophthalmol* 1982;26(4):207-18.
3. Wallace DK, Steinkuller PG. Ocular medications in children. *Clin Pediatr* 1998;37(11): 643-52.
4. Elibol O, Alçelik T, Yüksel N, Çağlar Y. The influence of drop size of cyclopentolate, phenylephrine and tropicamide on pupil dilatation and systemic side effects in infants. *Acta Ophthalmol Scand* 1997;75(2):178-80.
5. Chew C, Rahman RA, Shafie SM, Mohamad Z. Comparison of mydriatic regimens used in screening for retinopathy of prematurity in preterm infants with dark irides. *J Pediatr Ophthalmol Strabismus* 2005;42(3):166-73.
6. senberg S, Everett S, Parelhoff E. A comparison of mydriatic eyedrops in low-weight infants. *Ophthalmology* 1984;91(3):278-9.
7. Sarici SU, Yurdakök M, Unal S. Acute gastric dilatation complicating the use of mydriatics in a preterm newborn. *Pediatr Radiol* 2001; 31(8):581-3.
8. Lim DL, Batilando M, Rajadurai VS. Transient paralytic ileus following the use of cyclopentolate-phenylephrine eye drops during screening for retinopathy of prematurity. *J Paediatr Child Health* 2003;39(4):318-20.
9. Bonthala S, Sparks JW, Musgrove KH, Berseeth CL. Mydriatics slow gastric emptying in preterm infants. *J Pediatr* 2000;137(3):327-30.
10. Hermansen MC, Hasan S. Abolition of feeding intolerance following ophthalmologic examination of neonates. *J Pediatr Ophthalmol Strabismus* 1985;22(6):256-7.
11. Demayo AP, Reidenberg MM. Grand mal seizure in a child 30 minutes after Cyclogyl (cyclopentolate hydrochloride) and 10% Neo-Synephrine (phenylephrine hydrochloride) eye drops were instilled. *Pediatrics* 2004;113(5): e499-500.
12. Shinomiya K, Kajima M, Tajika H, Shiota H, Nakagawa R, Saijyou T. Renal failure caused by eyedrops containing phenylephrine in a case of retinopathy of prematurity. *J Med Invest* 2003;50(3):203-6.
13. Newman DK, Jordan K. Generalised urticaria induced by topical cyclopentolate. *Eye* 1996; 10(Pt 6):750-1.
14. Diniz Filho A, Frasson M, Mérula RV, Morais PR, Cronemberger S. [Cardiovascular and pupillary effects of topical ophthalmic 2.5 and 10.0% phenylephrine in healthy volunteers. *Arq Bras Oftalmol* 2007;70(6):961-6.